

مقایسه اثر ترمیمی فنی توئین، استروژن و سیلورسولفادیازین موضعی در زخم‌های ایجادشده در پوست رت نر

دکتر سعداله شمس‌الدینی^۱، دکتر مهدیه یاورزاده^۲، دکتر آیه شمس‌الدینی^۲

۱- استاد، ۲- پزشک عمومی؛ گروه پوست، دانشگاه علوم پزشکی کرمان

زمینه و هدف: سال‌هاست که کوتاه کردن زمان بهبودی زخم‌ها توجه محققان پزشکی را به خود جلب کرده است. این مطالعه اثر مصرف موضعی فنی توئین، سیلورسولفادیازین و استروژن به تنهایی و نیز ترکیب توأم آن‌ها را در ترمیم زخم، مورد مطالعه و مقایسه قرار داده است.

روش اجرا: مطالعه روی ۳۰ رت نر آلبینو، با وزن متوسط ۱۱۰ تا ۱۵۰ گرم که در شرایط یکسان نگهداری شده‌اند صورت گرفته است. حیوانات در ۶ گروه ۵ تایی تقسیم و هر حیوان در قفس مخصوص به طور جداگانه نگهداری و در پشت گردن هر حیوان زخمی مدور با قطر تقریبی ۲ سانتی‌متر مربع ایجاد شد. روزانه روی زخم‌ها از ترکیب‌های ذیل مالیده شد. در گروه ۵ تایی اول (شاهد) روی ضایعه‌های هیچ دارویی گذاشته نشد. در زخم‌های گروه دوم کرم سیلورسولفادیازین ۱٪، در زخم‌های گروه سوم، کرم فنی توئین ۱٪، در گروه چهارم، کرم استروژن کونژوگه ۰/۰۶٪، در گروه پنجم، ترکیب توأم کرم سیلورسولفادیازین و کرم فنی توئین و در زخم‌های گروه ششم، ترکیب کرم سیلورسولفادیازین و کرم استروژن کونژوگه مالیده شد. از روز ایجاد زخم تا ۲۸ روز، زخم حیوانات پی‌گیری شد. آخرین روز بهبودی کامل زخم‌ها در حیوانات مورد مطالعه، روز بیست و یکم بود. اندازه‌ی سطح زخم در روزهای اول، سوم، هفتم، چهاردهم و بیست و یکم تعیین و یادداشت شد و در پایان، روند بهبودی مورد ارزیابی و مقایسه قرار گرفت.

یافته‌ها: در ترمیم زخم‌های ایجاد شده، استروژن موضعی به تنهایی و فنی توئین توأم با سیلورسولفادیازین بیش‌ترین اثر و ترکیب توأم استروژن با ترکیب‌های دیگر و فنی توئین به تنهایی کم‌ترین اثر را نشان دادند اما اختلاف آن‌ها از نظر آماری معنی‌دار نبود.

نتیجه‌گیری: اگر چه کاربرد استروژن تنها و فنی توئین توأم با سیلورسولفادیازین اثر ترمیمی بیش‌تری داشتند ولی با بقیه ترکیب‌های مزبور و مصرف توأم آن‌ها اختلاف معنی‌داری نداشتند. به نظر می‌رسد که اثر مفید این ترکیب‌ها در ترمیم زخم‌های انسان نیز مورد پرسش بوده و نیاز به مطالعه‌ای با حجم بالاتر دارد.

واژه‌های کلیدی: رت نر، فنی توئین موضعی، استروژن موضعی، سیلورسولفادیازین، ترمیم زخم

مقدمه

پوست با در بر گرفتن شانزده درصد وزن کل بدن انسان سنگین ترین اندام به شمار می آید که شامل دو لایه اپیدرم (Epidermis) و درم (Dermis) است و ضمائم متعددی دارد. به از بین رفتن درم و اپیدرم همراه با بافت های زیرین پوست، زخم گفته می شود. فازهای مختلف ترمیم زخم با هم تداخل دارند (۱). ولی به طور کلی مکانیسم های سلولی و مولکولی اصلی ترمیم زخم در سه فاز طبقه بندی می شوند. فاز التهابی که در این مرحله میانجی های التهابی از سلول های آسیب دیده، پلاکت های دگرانوله، ماکروفاژهای بافتی، ماست سل ها، نوتروفیل ها دخیل هستند (۲). مرحله اپیتلیالیزاسیون جدید با تغییر و تمایز در پیش رفت کراتینوسیت های اطراف زخم شروع می شود. در این فرایند تعدادی از فاکتورهای رشد دخیل است تا اجزای غشا پایه وسیله فیروبلاست ها و کراتینوسیت ها ساخته شود. در مرحله آنژیوژنز که بخش مهمی از تشکیل بافت گرانولاسیون است، از عروق خونی درم اطراف زخم، عروق جدیدی منشأ می گیرند (۳). ایجاد این عروق جدید برای ترمیم زخم لازم بوده و این مراحل در یک حالت سازمان یافته تقسیم سلولی، تمایز سلولی و مهاجرت سلولی را در زخم به پیش می برند و نهایتاً رسوب کلاژن و بافت هم بند و عروق زایی را تحریک می کنند تا زخم ترمیم یابد (۴).

عوامل موضعی و عمومی متعددی از جمله سن، مصرف بعضی داروها (کورتیکواستروئید، داروهای ضد انعقاد، آسپیرین)، وضعیت تغذیه (پروتئین، ویتامین ها به خصوص C و A، روی، آهن)، وضعیت گردش خون و هیپوکسی بافتی، به کار بردن ترکیب های موضعی (آنتی بیوتیک، آنتی سپتیک) و پانسمان زخم نیز بر روند التیام زخم مؤثر هستند (۳). دستیابی به راهی که در نهایت به بهبودی سریع تر زخم منجر می شود یا بعد از بهبودی اسکار کم تری

برجای گذارد، هنوز هم یکی از اهداف مهم در علم پزشکی است. مطالعه های قبلی نشان داده که مواد گیاهی به تنهایی یا توأم با مواد شیمیایی در ترمیم زخم ها مفید بوده است (۶ و ۵).

البته در مورد تأثیر فنی توئین در ترمیم زخم ها، تحقیق های بالینی صورت گرفته که اثر آن در ترمیم زخم های جنگی و غیرجنگی تأیید شده است (۷ و ۲). کاربرد فنی توئین در بیماران مبتلا به اپی لپسی سبب افزایش بافت جوانه ای در پوست و مخاط می شود و هیپرتروفی مخاطی به عنوان یکی از آثار ترمیم دهندگی این دارو، مورد شک و تردید قرار دارد (۸-۱۱). ترمیم زخم وسیله فنی توئین را به سبب تحریک و تکثیر فیروبلاست و تسهیل در رسوب کلاژن و تشکیل عروق جدید می دانند (۱۲) که با افزایش ماکروفاژها (۱۳) و مهار کلاژناز (۱۴) همراه است.

استروژن نیز موجب افزایش ضخامت لایه های پوششی زخم در خانم ها می شود و مطالعه روی اثر این دارو بر زخم های پوستی صورت گرفته است (۱۱). چین و چروک پوست نیز با استفاده از استروژن به دلیل آثار آن روی رشته های الاستین و کلاژن به تر می شود (۱۵). استروژن بهبود زخم را از طریق تنظیم سطح سیتوکین ها افزایش می دهد (۲). به نظر می رسد استروژن به طور طبیعی مسوول نگه داری ساختمان طبیعی پوست و عروق خونی نرمال باشد (۱۶). در مطالعه ای دیگر معلوم شد که آثار استروژن موضعی روی ترمیم زخم در مردان و زنان مسن سالم به پاسخ التهابی و سطح الاستاز موضعی وابسته بوده است. الاستاز یک آنزیم شناخته شده است و در مواردی که ترمیم زخم با اشکال همراه است upregulated می شود. مصرف استروژن سبب کاهش الاستاز زخم منجر به کاهش تعداد نوتروفیل و کاهش یا از بین رفتن فیرونکتین می شود (۱۷-۱۹). کرم استروژن کونژوگه ۰/۰۶٪ با نام

شدند. گروه اول در طی مطالعه هیچ درمانی نگرفت و فقط پس از ایجاد زخم، روند ترمیم پی‌گیری شد (گروه کنترل). در گروه دوم، کرم سیلورسولفادیازین ۱٪، در گروه سوم، کرم فنی توئین ۱٪، در گروه چهارم، کرم استروژن کونژوگه ۰/۰۶٪، در گروه پنجم ترکیب توأم کرم فنی توئین و کرم سیلورسولفادیازین و در گروه ششم، ترکیب کرم سیلورسولفادیازین و کرم استروژن کونژوگه روی زخم‌ها مالیده شد.

داروها روزانه در ساعت ۱۱ صبح به صورت لایه‌ای نازک بر سطح زخم مالیده می‌شد. زخم‌ها به صورت باز و بدون پانسمان نگه‌داری شدند. زخم‌های ایجاد شده در روزهای ۱، ۳، ۷، ۱۴ و ۲۱ با خط‌کش مدرج اندازه‌گیری و پس از تعیین مساحت و کسر عددی آن از سطح زخم در روز ایجاد زخم، میزان بهبودی زخم تعیین شد.

نتایج به دست آمده از روند ترمیم در این مطالعه به صورت میانگین، گزارش و برای مقایسه میانگین در گروه‌ها از آزمون کمی ANOVA و سپس در صورت معنی‌دار شدن از آزمون‌های Tukey استفاده شد. برای بررسی تفاوت میانگین‌ها آزمون (Bonferroni post hoc) Repeated measurement ANOVA به کار برده شد. نتایج بر اساس آزمون‌های فوق و با استفاده از نسخه ۱۰ نرم افزار SPSS تحلیل و $P < 0/05$ معنی‌دار منظور شد.

یافته‌ها

روند بهبودی زخم در گروه‌های شش گانه مورد مطالعه در نمودار شماره ۱ و میزان بهبودی در جدول شماره ۱ نشان داده شده است. این روند در گروه‌های اول (کنترل)، سوم (فنی توئین)، پنجم (سیلورسولفادیازین + فنی توئین) و ششم (سیلورسولفادیازین + استروژن) در تمام روزهای پی‌گیری مشابه هم بود. در روزهای پی‌گیری ۱، ۳، ۷ و ۱۴ میزان بهبودی به ترتیب در گروه ۲ (سیلورسولفادیازین) و

تجاری Premarin حاوی ۰/۶۲۵ میلی‌گرم استرادیول در هر گرم در درمان واژینیت آتروفیک و خشکی ولو ناشی از کمبود استروژن استفاده می‌شود.

اثر سیلورسولفادیازین، در درمان زخم‌ها به خصوص سوختگی‌ها با نتایج مطلوب همراه بوده و در ترمیم زخم‌های مزمن به کار می‌رود و کاربرد آن از نظر علمی در اعمال جراحی و سوختگی‌ها و ترمیم زخم‌ها تأیید شده است (۷). این دارو از گروه دارویی سولفونامیدها است و یک آنتی‌باکتریال وسیع‌الطیف است، که در برابر بسیاری از باکتری‌های گرم منفی و گرم مثبت‌ها باکتریسید است. این مطالعه اثر موضعی استروژن، فنی توئین و سیلورسولفادیازین را به تنهایی و هم‌چنین ترکیب‌های توأم آن‌ها را در ترمیم زخم رت پشت گردن مقایسه و بررسی می‌کند.

روش اجرا

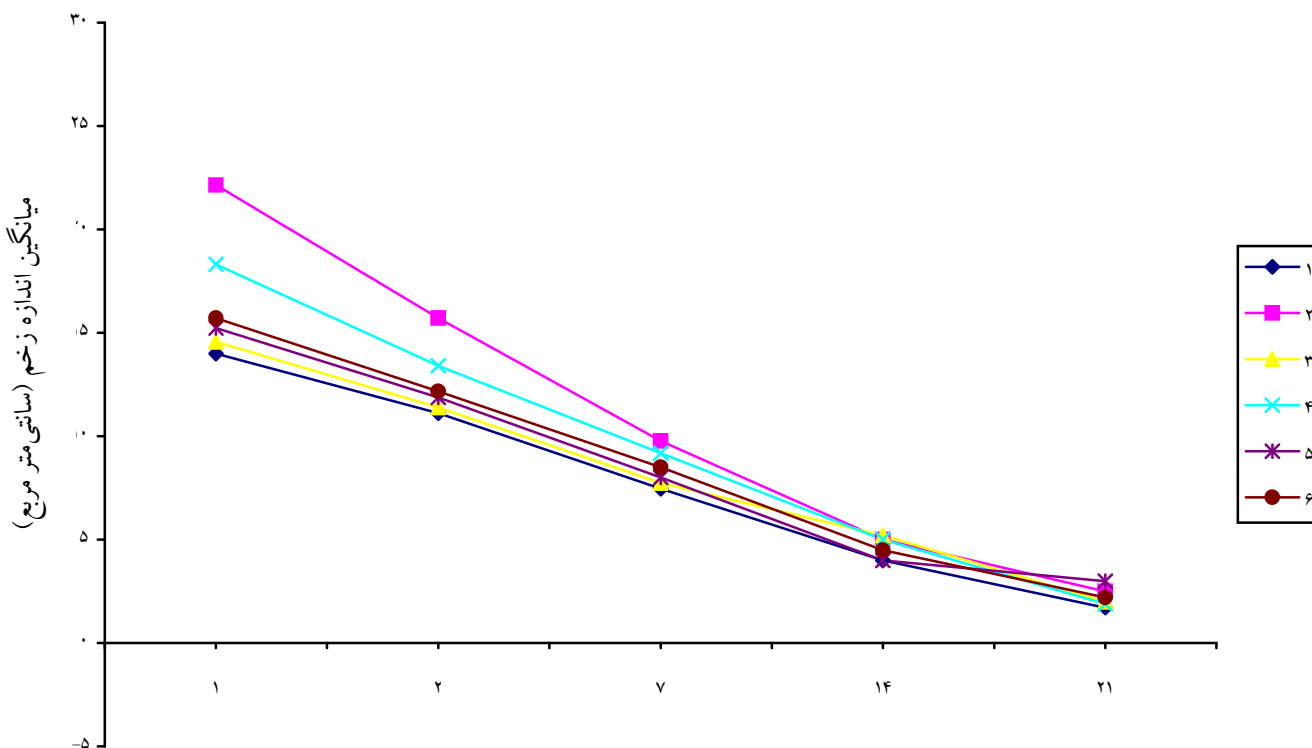
این مطالعه روی ۳۰ سر رت نر آلبینو انجام شده که دارای وزن ۱۱۰ تا ۱۵۰ گرم بوده و به مدت ۲ ماه در شرایط زیستی یکسان از نظر نور و تاریکی بوده‌اند. حیوانات در جایگاه مخصوص در معاونت پژوهشی دانشگاه علوم پزشکی کرمان که درجه حرارت 10 ± 25 الی $25 \pm$ درجه سانتی‌گراد داشته و از تغذیه مناسب و یکسانی برخوردار بودند، نگه‌داری می‌شدند.

برای ایجاد زخم، ابتدا حیوانات با اتر استنشاقی بیهوش و سپس، موهای پشت گردن آن‌ها کوتاه (Shave) شد. سپس یک زخم مدور در شرایط غیر عفونی به قطر تقریبی ۲ سانتی‌متر با قیچی ایجاد شد. زخم در جایی قرار داشت که حیوان نمی‌توانست آن را بلیسد و عمق زخم به درم هم می‌رسید. سطح زخم‌ها توسط فرد ثالث آموزش دیده‌ای با استفاده از خط‌کش مدرج بر حسب میلی‌متر مربع محاسبه شد. حیوانات به طور تصادفی در ۶ گروه ۵ تایی قرار داده

جدول شماره ۱- توزیع گروه‌های رت مورد مطالعه

میزان بهبودی زخم (سانتی متره ربع)	گروه‌های مورد مطالعه بر اساس میزان بهبودی
۰/۱۱۷	کنترل
۰/۲۰۶	سیلورسولفادیازین
۰/۱۳۱	فنی توئین
۰/۲۰۸	استروژن
۰/۱۵۴	فنی توئین + سیلورسولفادیازین
۰/۱۲۹	سیلورسولفادیازین + استروژن

گروه ۴ (استروژن) بیش از سایر گروه‌ها بود. میزان بهبودی از روز ۱۴ پی‌گیری به بعد در تمام گروه‌ها یکسان بود. روند بهبودی زخم در شش گروه مورد مطالعه اختلاف معنی‌دار آماری نشان نداد. مقایسه دو به دو گروه‌های مورد مطالعه از نظر میزان بهبودی زخم نیز اختلاف معنی‌دار آماری نشان نداد.



نمودار شماره ۱- میانگین اندازه زخم در گروه‌های مورد مطالعه رت

۱- کنترل، ۲- سیلورسولفادیازین، ۳- فنی توئین، ۴- استروژن، ۵- سیلورسولفادیازین + فنی توئین، ۶- سیلورسولفادیازین + استروژن

بحث

تاکنون تلاش‌هایی برای تسریع ترمیم زخم، صورت گرفته و با نتایج مطلوبی هم همراه بوده است. ولی هنوز مواردی مانند زخم‌های بیماران دیابتی یا همراه با نقص ایمنی هستند که در آن‌ها ترمیم با تأخیر صورت می‌گیرد. گفتنی است که در همین زمینه پژوهش‌های متعددی ادامه دارد. نتایج حاصل از این مطالعه نشان داد که فنی توئین، در ترمیم زخم مؤثر است. هر چند که مکانیسم کامل اثر فنی توئین شناخته نشده ولی اثر فنی توئین در افزایش (KGF) Keratinocyte growth factor نشان داده شده است (۸ و ۹).

در مطالعه دیگری نشان داده شده که فنی توئین موجب تحریک تکثیر فیبروبلاست‌ها و تسهیل در رسوب کلاژن و نیروی کشش زخم در شرایطی می‌شود که نقص در رسوب کلاژن زخم وجود دارد (۱۲). با توجه به این که فیبروبلاست‌ها در طی روند ترمیم زخم به ماتریکس زخم مهاجرت می‌کنند و در آن تکثیر می‌یابند و سبب رسوب مولکول‌های ماتریکس خارج سلولی نظیر کلاژن می‌شوند لذا فنی توئین از این طریق سبب تسریع در بهبود زخم می‌شود (۱۳). از طرف دیگر ذکر شده که ممکن است فنی توئین با مکانیزم ضد گلوکو کورتیکوئیدی خود در روند ترمیم زخم مؤثر باشد (۱۰). مطالعه‌ای دیگر مکانیزم اثر ترمیمی فنی توئین را اثر مهارى بر کلاژناز می‌داند و می‌گوید که موجب تسریع در بهبود زخم و کاهش درد نیز می‌شود (۹ و ۱۴).

در این مطالعه اثر ترمیمی استروژن نشان داده و معلوم شد که استروژن و سیلورسولفادیازین، آثار تقریباً مشابهی روی پروسه ترمیم زخم دارند و شاید بتوان صرف نظر از هزینه، در ترمیم زخم از استروژن موضعی به جای سیلورسولفادیازین استفاده کرد. در باره کاربرد استروژن در ترمیم زخم، تحقیق‌های کمی صورت گرفته و تحقیق‌های

صورت پذیرفته در این خصوص بیش تر روی افراد مسن یا حیوانات اواریکتومی بوده است. در یک مطالعه نشان داده شد که استروژن، روند ترمیم زخم را از طریق $TGF-\beta 1$ تسریع می‌کند. $TGF-\beta 1$ یک سیتوکین مهم در مراحل اولیه ترمیم است (۱۶ و ۱۵). در یک مطالعه که روی گروهی از موش‌ها صورت گرفت آثار کمبود هورمون‌های تخمدانی روی انقباض زخم نشان داده شده است (۱۶). در مطالعه‌ای دیگر که در مرکز پزشکی الزهرا اصفهان به اجرا درآمد اثر استروژن در بهبود زخم، در افراد جوان و سالم که کمبود هورمون نداشتند مورد تأیید قرار گرفت (۱۷). استفاده از کرم سیلورسولفادیازین در درمان زخم‌ها با نتایج مطلوب همراه بود و کاربرد آن از نظر علمی در اعمال جراحی، سوختگی‌ها و ترمیم زخم‌ها تأیید شده است (۷). مقایسه میانگین بهبود زخم در گروه سیلورسولفادیازین در مقایسه با گروه فنی توئین در تمام روزها بیش تر بوده ولی از نظر آماری اختلاف معنی دار نیست. هم چنین میزان بهبودی در گروه سیلورسولفادیازین در مقایسه با گروه استروژن، از نظر آماری اختلافی نداشت. بنابراین می‌توان نتیجه گرفت که تأثیر دو دارو تقریباً می‌تواند مشابه هم باشد. مقایسه میانگین بهبودی گروه سیلورسولفادیازین با گروهی که در آن از ترکیب توأم سیلورسولفادیازین و استروژن و هم چنین سیلورسولفادیازین و فنی توئین برای درمان زخم‌ها استفاده شده بود، نشان داد که میانگین بهبودی به تنهایی در گروه سیلورسولفادیازین، از هر دو گروه بیش تر است، هر چند که در این جا نیز اختلاف‌ها از نظر آماری معنی دار نیست. شاید بتوان گفت که ترکیب کردن استروژن یا فنی توئین با سیلورسولفادیازین در تسریع بهبودی زخم نسبت به هر یک از ترکیب‌های سیلورسولفادیازین یا فنی توئین به تنهایی تغییری ایجاد نمی‌کند. گروه فنی توئین نیز با گروه استروژن مقایسه شد که در این حالت میانگین بهبودی

ترکیبات دارویی استفاده شده در ترمیم زخم، تأثیر مثبت داشته‌اند و روند ترمیم زخم را تسریع کرده‌اند و از نظر آماری تفاوت معنی‌داری بین هیچ کدام از گروه‌ها که نشان‌دهنده تأثیر بیش‌تر یک دارو نسبت به داروی دیگر باشد مشاهده نشد. هر چند که بیش‌ترین میزان بهبودی به گروه استروژن و سیلورسولفادیازین مربوط بوده و کم‌ترین را نیز گروه فنی توئین داشته است (نمودار شماره ۱). به طور کلی بر اساس مطالعه حاضر، تأثیر داروهای استفاده شده در ترمیم زخم مشابه بود و شاید بتوان از هر کدام از این داروها به جای داروی دیگر استفاده کرد. این که چرا در مطالعه حاضر از نظر آماری بین هیچ کدام از گروه‌ها اختلاف معنی‌داری مشاهده نشد این خودجای سؤال دارد. هر چند تأثیر بعضی ترکیب‌های دارویی بیش‌تر از داروی دیگر بوده است امکان کم بودن حجم نمونه یا کوچکی مساحت زخم‌ها علت معنی‌دار نشدن اختلاف از نظر آماری باشد. توصیه می‌شود، مطالعه‌ای با حجم نمونه بزرگ‌تر و سطح بیش‌تر زخم با همکاری متخصص آسیب‌شناسی صورت گیرد تا بتوان در مورد ترمیم و چگونگی پیش‌رفت و تفاوت زخم‌ها به‌تراظهار نظر کرد. در صورت امکان انجام پژوهش روی افراد داوطلب به طور مقایسه‌ای توصیه می‌شود.

تقدیر و تشکر

از معاونت محترم پژوهشی دانشگاه علوم پزشکی کرمان به خاطر تأمین اعتبار مالی این طرح تحقیقاتی سپاسگزاری می‌شود.

References

- ۱- جعفرزاده ع. مطالعه سیستم ایمنی و تأثیر داروهای مؤثر بر سیستم ایمنی متعاقب سوختگی. پایان‌نامه کارشناسی ارشد در رشته ایمنی‌شناسی، دانشکده علوم پزشکی، دانشگاه تربیت مدرس، سال ۱۳۷۱.
- 2-Robbins KC, Kumar V. Inflammation and repair. In: Cotran RS, Kumar V, Collons T, editors. Robbins' pathologic basis of diseases. Philadelphia, W.B. Saunders Company; 1999: p.50-89.

گروه استروژن در تمام روزهای پی‌گیری بیش‌تر از گروه فنی توئین بود ولی از نظر آماری اختلاف معنی‌داری وجود نداشت. بنابراین بر اساس مطالعه حاضر شاید استروژن موضعی در ترمیم زخم مؤثرتر از فنی توئین باشد. هم‌چنین مقایسه گروه فنی توئین به تنهایی و گروهی که ترکیب فنی توئین و سیلورسولفادیازین در آن استفاده شده بود، نشان داد که میانگین بهبودی هر دو گروه تقریباً یکسان است و اختلاف چندانی ندارد. شاید بتوان اظهار نظر کرد که اضافه کردن ترکیب سیلورسولفادیازین به تنهایی تأثیر چندانی بر روند ترمیم فنی توئین نداشته باشد. هم‌چنین میانگین بهبودی گروه فنی توئین نیز با گروهی که برای درمان زخم از ترکیب استروژن و سیلورسولفادیازین استفاده شده بود، مشابه بود و تفاوت چندانی بین دو گروه وجود نداشت.

میانگین بهبود زخم در گروه تحت درمان با استروژن بیش‌تر از گروه دریافت‌کننده ترکیب سیلورسولفادیازین و فنی توئین بوده است ولی اختلاف از نظر آماری معنی‌دار نیست. میانگین بهبودی در گروه ترکیب توأم سیلورسولفادیازین و استروژن و گروه سیلورسولفادیازین همراه با فنی توئین نیز یکسان بوده و شاید بر اساس این مطالعه بتوان گفت که اضافه کردن فنی توئین یا استروژن به داروی سیلورسولفادیازین به تنهایی در روند ترمیم زخم نسبت به سیلورسولفادیازین تغییری نشان نمی‌دهد.

در مقایسه گروه کنترل با سایر گروه‌ها، میانگین بهبودی گروه‌هایی که برای درمان زخم‌ها از ترکیب دارویی استفاده شد بیش‌تر از گروه کنترل بود که تفاوت بین آن‌ها معنی‌دار نیست. در مجموع، نتایج نشان داد که تمام

- 3-Ferguson WJ, Leigh IM. Wound healing. In: Champion RH, Burn JL, Burton T, Breathnach SM, editors. Rook / Wilkinson / Ebling Textbook of dermatology. 6th ed. Oxford: Blackwell Science; 1998: p.337-56.
- 4-Adzik NS. Wound healing. In: Sabiston DC, Yerth HK, editors. Textbook of surgery. The biological basis of modern surgical practice. Philadelphia: W.B. Saunders Company; 1997: 207-20.
- ۵- کسایی م، رشیدی ع. بررسی اثر موضعی روغن ماهی در ترمیم زخم ناشی از سوختگی درموش سفید آزمایشگاهی. مجله دانشگاه علوم پزشکی سمنان، جلد ۱، شماره ۱، پاییز ۱۳۷۳، ۱۷-۲۲.
- ۶- کاظم موسوی م. دارو - درمان، عوارض، چاپ چهارم سال ۱۳۷۵، ۶۸۷.
- 7-Katzung BG, editor. Basic and clinical pharmacology. Lange Medical Book 1995: 301-5.
- 8-Das SJ, Olsen L. Upregulation of keratinocyte growth factor and receptor: a possible mechanism of action of phenytoin in wound healing. Biochem Biophys Res Commun 2001 Apr; 282(4): 875-81.
- 9-Elzayat SG. Preliminary experience with topical phenytoin in wound healing in a war zone. Mil Med 1989 Apr; 154(4): 178-80.
- 10-Anstead GM, Hart IM, Sunahara JF, Liter ME. Phenytoin in wound healing. Ann Pharmacother 1996 Jul-Aug; 30(7-8): 768-75.
- 11-Shahrad P, Marks R. A pharmacological effect of estrogen on human epidermis. Br J Dermatol 1977 Oct; 97(4): 383-90.
- 12-DaCosta ML, Regan MC, Al Sader M, et al. Diphenyl hydantion sodium promotes early and marked angiogenesis and results in increased collagen deposition and tensite strength in healing wound. Surgery Mar 1998; 123(3): 587-93.
- 13-Song S, Cheng T. The effect of systemic and local irradiation on wound macrophages and the repair promoting action of phenytoin sodium. Zhonghua Yixue Za Zhi 1997 Jan; 77(1): 54-7. Chinese
- 14-O'toole MJ, Kolb JE, Lindblad WJ. Pneumothorax and wound dehiscence related to collagenase deragulation: treatment with diphenylhydantion. Am Thorac Surg 1996 Jun; 61(16): 1646-50.
- 15-Asheroft GD, Dodwrthy J, Van Boxtel E. Estrogen accelerates cutaneous wound healing associated with and increase in TGF- β 1 levels. Nat Med 1997 Nov; 3(11): 1209-15.
- 16-Galvin M, Dyson M, Rymer J. The effect of ovarian hormone deficiency on wound contraction in a rat model. Br J Obstet Gynaecol 1998 Feb; 105(2): 223-7.
- ۱۷- اصیلیان ع، توکلی نیا ر، ایرجی ف. بررسی اثر استروژن موضعی در تسریع بهبود زخم افراد سالم و جوان در یک کارآزمایی دو سویه کور. مجله پژوهش در علم پزشکی دانشگاه علوم پزشکی اصفهان، سال ششم، شماره ۱۶، ص ۱۴-۱۷.