

پیدایش گرانولوم پیوژنیک متعاقب درمان با لیزر Pulsed Dye : گزارش دو بیمار

دکتر مصطفی میرشمس شهشهرانی^۱، دکتر امیر هوشنگ احسانی^۲، رضا محمود رباطی^۳
۱- دانشیار، ۲- استادیار، ۳- رزیدنت، گروه پوست، دانشگاه علوم پزشکی تهران

لیزر pulsed dye (PDL) که به عنوان یکی از روش‌های مؤثر درمان port-wine stain محسوب می‌شود، با بروز عوارض جانبی پوستی کوتاه مدت و دراز مدت همراه است. بروز گرانولوم پیوژنیک از جمله عوارض دراز مدت آن است که در این گزارش دو مورد از بروز آن متعاقب درمان port-wine stain با لیزر PDL معرفی می‌شود.
واژه‌های کلیدی: لیزر، ضایعه‌های عروقی، port-wine stain

فصلنامه بیماری‌های پوست ۱۳۸۴؛ دوره ۸ (۵) ضمیمه ۱: ۴۲-۴۴

وصول مقاله: ۸۴/۳/۲۴ پذیرش: ۸۴/۷/۷

معرفی بیماران

بیمار اول خانم ۲۹ ساله‌ای است که ده روز بعد از جلسه اول لیزر برای port-wine stain صورت با spot size برابر ۷ میلی‌متر و طول موج ۵۹۵ نانومتر، انرژی ۱۲ ژول بر سانتی‌متر مربع دچار ضایعه گرانولوم پیوژنیک روی سطح port-wine stain شد (تصویرهای شماره ۱ و ۲) که با جلسه‌های متعدد لیزر درمانی گرانولوم پیوژنیک بهبود نیافت و ضایعه در نهایت با استفاده از کریوتراپی درمان شد.

بیمار دوم پسر بچه ۱۱ ساله‌ای است که ۲ هفته پس از سومین جلسه درمان با لیزر PDL برای port-wine stain با طول موج ۵۹۵ نانومتر و انرژی ۱۱/۵ ژول بر سانتی‌متر مربع دچار ضایعه گرانولوم پیوژنیک شد.

بحث

لیزر pulsed dye (PDL) به عنوان یک درمان مؤثر برای port-wine stain به کار گرفته می‌شود (۱ و ۲). در صورت استفاده از دیگر لیزرها نظیر آرگون و CO₂ خطر عوارض ناخواسته نظیر اسکار و

پیگمانتاسیون افزایش می‌یابد (۳ و ۴)، اما لیزر PDL به عنوان یک لیزر سالم و با عوارض خیلی کمتر مطرح است. در یک مطالعه عوارض جانبی در ۱۹/۵٪ بیماران و ۴/۳٪ جلسه‌های لیزر مشاهده شد (۵).

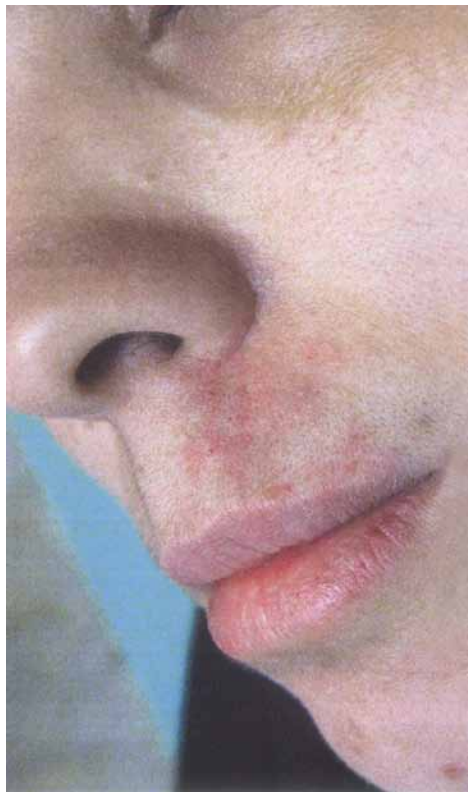عوارض لیزر PDL به دو شکل کوتاه مدت نظیر تورم و اریتم که در عرض چند ساعت یا روز ایجاد می‌شود و عوارض دراز مدت نظیر اسکار، هایپریپگمانتاسیون و هایپوپگمانتاسیون و گرانولوم پیوژنیک است (۶).

هایپریپگمانتاسیون شایع‌ترین عارضه دیررس در لیزر PDL است که معمولاً در عرض ۶ تا ۱۲ ماه کم رنگ و محو می‌شود. هایپوپگمانتاسیون ناشایع است. مهم‌ترین عارضه لیزر PDL اسکار هایپرتروفیک یا آتروفیک است که انسیدانس آن تا ۵٪ هم گزارش شده است (۶).

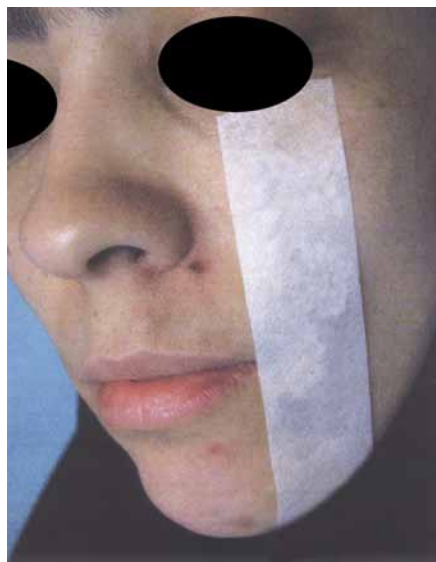
گزارش‌هایی از ایجاد گرانولوم پیوژنیک روی port-wine stain به دنبال درمان با لیزر PDL وجود دارد (۶) ولیکن علت اصلی ایجاد آن مشخص نیست. در

نسبت به آن نیز پاسخ درمانی نداشت.

این گزارش ۲ مورد از ایجاد گرانولوم پیوژنیک شرح داده شد که پس از درمان با لیزر PDL به وجود آمد و



تصویر شماره ۱ - ضایعه port wine stain قبل از درمان با PDL



تصویر شماره ۲ - ضایعه گرانولوم پیوژنیک پس از سه جلسه درمان با PDL

References

- 1-Tan OT, Sherwood K, Gilchrest BA. Treatment of children with port-wine stains using the flash lamp pulsed tunable dye laser. *N Engl J Med* 1989; 320: 416-21.
- 2-Reyes BA, Geronemus RG. Treatment of port-wine stains during childhood with the flash lamp pumped pulsed dye laser. *J Am Acad Dermatol* 1990; 23: 1142-48.
- 3-Dixon JA, Huether S, Rotering R. Hypertrophic scarring in argon laser treatment of port-wine stains. *Plast Reconstr Surg* 1984; 73: 771-79.
- 4-Noe JM, Barsky SH, Geer OE, et al. Port-wine stains and response to argon laser therapy, successful treatment and predictive role of colour, age and biopsy. *Plas Reconstr Surg* 1980; 65: 130-36.
- 5-Wlotzke U, Hohenleotner U, Abd-el-reheem TA, et al. Side-effects and complications of flash lamp-pumped pulsed dye laser therapy of port-wine stains. A prospective study. *Br J Dermatol* 1996; 134: 975-80.
- 6-Seukeran DC, Collins P, Sheehan-Dare RA. Adverse reactions following pulsed tunable dye treatment of port wine stains in 701 patients. *Br J Dermatol* 1997; 136: 725-29.