

## سلولیت ائوزینوفیلی: معرفی یک بیمار و مروری بر مقاله‌ها

دکتر امید زرگری<sup>۱</sup>، دکتر صبا هدی<sup>۲</sup>

۱- متخصص پوست، ۲- استادیار، گروه آسیب‌شناسی، دانشگاه علوم پزشکی گیلان

سلولیت ائوزینوفیلی بیماری نادر جلدی است که امکان دارد ایدیوپاتیک باشد، یا این که همراه با سایر بیماری‌ها تظاهر کند. در این مطالعه بیمار ۴۲ ساله‌ای معرفی می‌شود که با ضایعه‌های شبه سلولیتی دو طرفه روی بازوها مراجعه کرده بود و سابقه قدیمی از فاسیولیز و سابقه اخیر از لپتوسپیروز داشت. بررسی آسیب‌شناسی ضایعه‌ها با مرحله حاد سندرم ولز ('Wells' syndrome) مطابقت داشت. در مقاله حاضر ضمن بررسی علل احتمالی این سندرم در بیمار فوق الذکر، به مرور مقاله‌های موجود در این زمینه نیز پرداخت می‌شود.

واژه‌های کلیدی: سلولیت ائوزینوفیلی، سندرم ولز، فاسیولیز، لپتوسپیروز

فصلنامه بیماری‌های پوست ۱۳۸۴؛ دوره ۸ (۵) ضمیمه ۱: ۲۴-۲۸

وصول مقاله: ۱۴/۲/۱۴ پذیرش: ۱۴/۴/۲۰

تعداد گلبول‌های سفید، ۷۸۰۰ در میکرولیتر با تعداد مطلق ائوزینوفیل ۴۶۸ در میکرولیتر، هموگلوبین ۹/۱ گرم در دسی لیتر، پلاکت ۱۳۳/۳۰۰ در میکرولیتر و سرعت سدیماتاسیون ۴۵ میلی‌متر در ساعت اول بود، آنزیم‌های کبدی، مختصری افزایش داشت و سرولوژی برای لپتوسپیرو (SERION ELISA classic) هم برای IgM و هم برای IgG در تیتراهای بسیار بالا، مثبت بود.

سایر بررسی‌های آزمایشگاهی از جمله شیمی خون، الکترولیت‌ها و تست‌های انعقادی در حد طبیعی بود. از ضایعه وزیکولر یک بیوپسی صورت گرفت. بررسی آسیب‌شناسی، حاکی از وجود یک تاول زیر اپیدرمی، ادم در درم همراه با ارتشاح شدید سلول‌های التهابی به خصوص ائوزینوفیل‌ها و تعدادی لنفوسیت و هیستوسیت بود که تمام درم را درگیر کرده و فولیکول‌ها را نیز مورد تهاجم قرار داده بود. همچنین مناطقی از دژنراسانس کلاژن نیز دیده می‌شد (تصویر شماره ۲).

### معرفی بیمار

بیمار خانم ۴۲ ساله‌ای است که با سابقه سه روزه تورم خارش‌دار در دو طرف بازوها مراجعه کرده بود. وی وجود هر گونه ضربه یا گزش حشره در محل را انکار می‌کرد. یک هفته پیش‌تر از آن، بیمار با تب و لرز، درد عضلانی، سردرد، درد شکم و استفراغ در بخش عفونی بیمارستان رازی رشت با تشخیص اولیه لپتوسپیروز بستری و با تزریق‌های پنی‌سیلین G داخل وریدی به میزان ۸ میلیون واحد روزانه درمان شد. سابقه خانوادگی از بیماری مشابه وجود نداشت و در سابقه پزشکی، بیمار دو سال قبل به فاسیولیز مبتلا شد و تحت درمان قرار گرفت.

در معاینه پزشکی بیمار فاقد تب بود ولی آنمیک به نظر می‌رسید. در معاینه جلدی، پلاک‌های اریتماتو با قوام سفت به طور دو طرفه در بازوها دیده می‌شد که با وزیکول‌های سالمی در حاشیه پلاک‌ها همراه بود (تصویر شماره ۱). بررسی‌های آزمایشگاهی حاکی از

مؤلف مسوول: دکتر امید زرگری - خیابان حافظ، ساختمان پزشکان بوعلی، رشت ۴۱۳۷۸

پست الکترونیک: [ozargari@iranderma.com](mailto:ozargari@iranderma.com)

شامل یک ارتشاح درمی متشکل از لنفوسیت‌ها، ائوزینوفیل‌ها و بقایای حاصل از تخریب آن‌ها بین الیاف کلاژن است که اصطلاحاً نمای شعله شمعی (flame figure) نامیده می‌شود. در فاز بهبودی نیز، ائوزینوفیل‌ها محو می‌شوند و هیستوسیت‌ها به جا می‌مانند (۷ و ۵۱). در آسیب شناسی این بیماری واسکولیت دیده نمی‌شود و نمای شعله شمعی نیز گرچه مشخصه‌ی بیماری است ولی پاتوگنومونیک نیست و در درماتوزهای التهابی دیگری چون پمفیگوئید تاولی، پمفیگوئید بارداری، اگزما، پروریگو و واکنش‌های ناشی از گزش حشرات نیز مشاهده می‌شود (۹ و ۸۵).

سلولیت ائوزینوفیلی ممکن است ایدیوپاتیک باشد یا این که همراه با سایر بیماری‌ها تظاهر کند. در واقع امروزه این سندرم یک پاسخ ائوزینوفیلی غیرطبیعی به عوامل مختلف به شمار می‌رود. این عامل می‌تواند گزش حشرات (۹)، بیماری‌های انگلی زمینه‌ای همچون توکسوکاریاز (۱۰)، آسکاریاز (۱۱)، انکوسرکیاز (۱۲) و عفونت‌های ویروسی همچون هرپس سیمپلکس (۱۳) و واریسلا (۱۴) باشد.

برخی مؤلفان معتقدند که ممکن است سلولیت ائوزینوفیلی با سندرم هیپرائوزینوفیلی ایدیوپاتیک هم پوشانی داشته باشد (۱۵) و اخیراً نیز گزارشی منتشر شده که بر بروز سلولیت ائوزینوفیلی به عنوان تظاهر نادری از سندرم فوق دلالت دارد (۱۶). هم چنین ممکن است سلولیت ائوزینوفیلی با فولیکولیت ائوزینوفیلی یا پانیکولیت ائوزینوفیلی همراه باشد (۱۷ و ۱۸). علاوه بر این‌ها تعداد زیادی از داروها نیز می‌توانند با سلولیت ائوزینوفیلی همراه شوند که از جمله می‌توان به پنی‌سیلین G (۱) استیل سالیسیلیک اسید، بلثوماسین، بی‌حس‌کننده‌های موضعی و داروهای ضدالتهابی

بر اساس یافته‌های بالینی و آسیب‌شناسی فوق، برای بیمار سلولیت ائوزینوفیلی تشخیص داده شده و با استروئید موضعی و هیدروکسیزین تحت درمان قرار گرفت. ضایعه‌ها به تدریج بهبود یافت و تنها تغییر رنگ سبز رنگی در ناحیه باقی ماند.

#### بحث

جورج ولز (George C. Wells) برای اولین بار در سال ۱۹۷۱ بیماری مشخصی را در چهار بیمار توصیف کرد و نام «درماتیت گرانولومایی راجعه همراه با ائوزینوفیلی» را به آن اطلاق کرد (۱). بعدها در سال ۱۹۷۹، ولز و اسمیت ۸ مورد دیگر از این بیماری را معرفی و نام سلولیت ائوزینوفیلی را برای آن پیشنهاد کردند (۲).

سلولیت ائوزینوفیلی یک اختلال نادر با علت نامشخص است که از نظر بالینی با بروز ناگهانی پلاک‌های حساس یا خارش دار اریتماتو مشخص می‌شود، هر چند علائم بالینی می‌تواند بسیار متنوع باشد و گزارش‌هایی هم از اشکال تاولی و ندولار این سندرم وجود دارد (۳-۶).

با فروکش کردن ادم و اریتم اولیه، ضایعه‌ها قوام سفت پیدا می‌کنند ته رنگ سبز یا آبی به خود می‌گیرند و ممکن است شبیه به مورفه آ شوند (۳). ضایعه‌ها طی ۲ تا ۸ هفته خود به خود و بدون اسکار بهبود می‌یابند. شایع‌ترین محل‌های بروز بیماری به ترتیب ساق‌ها، تنه، بازوها، صورت، گردن و سر هستند (۵). ائوزینوفیلی یافته معمول بیماری است ولی همیشگی نیست (۷ و ۵۲). از نظر بافت‌شناسی نیز سندرم ولز تظاهرات متنوعی دارد و سه مرحله را طی می‌کند. در مرحله حاد، ارتشاح ائوزینوفیلی و تورم درم قابل توجه است. در مرحله تحت حاد، شکل مشخص بیماری نمایان می‌شود که

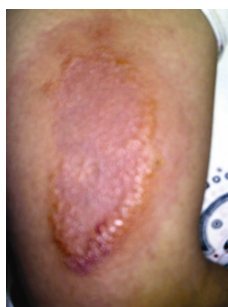علاوه بر این بیمار یک عفونت اخیر لپتوسپیروزی داشت و برای درمان آن پنی سیلین دریافت کرده بود که هر دوی این عوامل می‌توانند با سندرم ولز مرتبط باشند. لپتوسپیروز نوعی عفونت اسپروکتی است که همانند فاسیولیز بیماری مشترک دام و انسان محسوب می‌شود و در شمال ایران شیوع دارد و ممکن است با تظاهرات‌های جلدی غیراختصاصی همراه باشد. اگر چه تا آن جا که ما اطلاع داریم، تاکنون رابطه‌ای بین لپتوسپیروز و سلولیت ائوزینوفیلی گزارش نشده است، اما با توجه به فاصله کوتاه این بیماری در مورد معرفی شده، چنین احتمالی را نمی‌توان رد کرد. نهایتاً عامل دیگری که می‌تواند در این بیمار با سندرم ولز مرتبط باشد تزریق پنی سیلین است که علت ناشناخته‌ای برای این سندرم محسوب می‌شود، هر چند وجود سابقه تزریق‌های قبلی و بروز نکردن واکنش‌های جلدی در تزریق‌های گذشته ممکن است نقش این عامل را کم‌رنگ‌تر کند.

در درمان سلولیت ائوزینوفیلی مصرف آنتی بیوتیک نقشی ندارد و معمولاً کورتیکواستروئیدهای سیستمیک مؤثرترین درمان شمرده می‌شوند، هر چند در موارد خفیف همانند این بیمار، استروئیدهای قوی موضعی نیز ممکن است کاملاً مؤثر باشند. از سایر درمان‌هایی که برای این بیماری مؤثر گزارش شده‌اند می‌توان به گریزئوفولون، داپسون، مینوسیکلین و هم چنین PUVA اشاره کرد (۲۹-۲۷ و ۷).

غیراستروئیدی (۱۹ و ۸) اشاره کرد. نهایتاً اشکال فامیلی سندرم ولز (۲۱ و ۲۰) و سندرم ولز در همراهی با عفونت ویروس HIV (۲۲) و حتی در همراهی با کارسینوم سلول سنگ‌فرشی برونش نیز گزارش شده است (۲۳).

در تشخیص افتراقی سندرم ولز، بیماری‌های شایعی چون سلولیت‌های باکتریال، درماتیت تماسی آلرژیک و واکنش به گزش حشرات و نیز سندرم‌های نادری چون سندرم هیپرائوزینوفیلی و سندرم چرگ - اشتراوس را باید مد نظر داشت (۲۴). این سندرم بر اساس یافته‌های بالینی و آسیب‌شناسی تشخیص داده می‌شود و برای بیمار معرفی شده با عنایت به وجود بسیاری از علایم ذکر شده، سندرم ولز تشخیص داده شد. در مورد این بیمار سه عامل احتمالی می‌تواند با بیماری وی در ارتباط باشد.

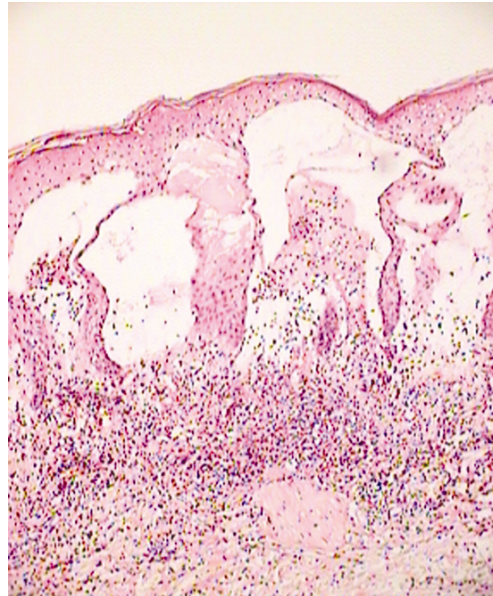
بیمار سابقه‌ای ثابت شده از عفونت با فاسیولاهپاتیکا داشت. این عفونت انگلی، بیماری شایعی در استان گیلان است و تنها در سال ۱۹۹۹ میلادی، بیش از ده هزار نفر در این استان با این انگل آلوده شدند (۲۵). فاسیولیزیس ممکن است با علایم مختلف پوستی همراه باشد و یک مورد از همراهی آن با پانیکولیت و سلولیت ائوزینوفیلی قبلاً گزارش شده است (۲۶). در مورد بیمار این مطالعه نیز ممکن است چنین ارتباطی وجود داشته باشد، هر چند فاصله دو ساله، احتمال چنین رابطه‌ای را کم‌تر مطرح می‌کند.



تصویر شماره ۱ - پلاک اریتماتوی وسیع روی بازو همراه با وزیکول‌های سالم در حاشیه ضایعه

بیماری‌های زمینه‌ای انجام داد، چرا که در بسیاری از موارد درمان عامل برانگیزاننده منجر به رفع این بیماری می‌شود.

بنابراین سلولیت ائوزینوفیلی را باید برای اختلال‌های متعدد و متنوع یک نشان جلدی تلقی کرد و در ارزیابی بیمار مبتلا به آن جست و جوی دقیقی برای کشف



تصویر شماره ۲- تاول زیر اپیدرم، ادم درم و تعداد قابل توجه ائوزینوفیل در همراهی با تعدادی لنفوسیت و هیستوسیت که تمام درم را احاطه کرده‌اند (رنگ آمیزی هماتوکسیلین - ائوزین، بزرگ‌نمایی ۴۰ برابر)

## References

- 1-Wells GC. Recurrent granulomatous dermatitis with eosinophila. Trans St Johns' Hosp Dermatol Society 1971; 57: 46-56.
- 2-Wells GC, Smith NP. Eosinophilic cellulitis. Br J Dermatol 1979; 100: 101-09.
- 3-Steffen C, Wells GC. Eosinophilic cellulitis (Wells' syndrome). Am J Dermatopathol 2002; 24: 164-65.
- 4-Consigny S, Courville P, Young P, et al. Histological and clinical forms of the eosinophilic cellulitis. Ann Dermatol Venereol 2001; 128: 213-16.
- 5-Ling TC, Antony F, Holden CA, et al. Two cases of bullous eosinophilic cellulitis. Br J Dermatol 2002; 146: 160-61.
- 6-Holme SA, McHenry P. Nodular presentation of eosinophilic cellulitis (Wells' syndrome). Clin Exp Dermatol 2001; 26: 677-79.
- 7-Aberer W, Konrad K, Wolff K. Wells' syndrome is a distinctive disease entity and not a histologic diagnosis. J Am Acad Dermatol 1988; 18: 105-14.
- 8-Moossavi M, Mehregan DR. Wells' syndrome: a clinical and histopathologic review of seven cases. Int J Dermatol 2003; 42: 62-67.
- 9-Clark DP, Anderson PC. Eosinophilic cellulitis caused by arthropod bites. Int J Dermatol 1988; 27: 411-12.
- 10-Hunri MA, Gerbig AW, Braathen LR, Hunziker T. Toxocariasis and Wells' syndrome: a causal relationship? Dermatol 1997; 195: 325-28.

- 11-Tsuda S, Tanaka K, Miyasato M, et al. Eosinophilic cellulitis (Wells' syndrome) associated with ascariasis. *Acta Dermatol Venereol (Stockh)*1994; 74: 292-94.
- 12-Van den Hoogenband HM. Eosinophilic cellulitis as a result of onchocerciasis. *Clin Exp Dermatol* 1983; 8: 405-08.
- 13-Ludwig RJ, Grundmann-Kollmann M, Holtmeier W, et al. Herpes simplex virus type 2-associated eosinophilic cellulitis (Wells' syndrome). *J Am Acad Dermatol* 2003; 48: 60-61.
- 14-Reichel M, Isseroff RR, Vogt PJ, Gandour-Edwards R. Wells' syndrome in children: Varicella infection as a precipitating event. *Br J Dermatol* 1991; 124: 187-90.
- 15-Bogenrieder T, Griese DP, Schiffner R, et al. Wells' syndrome associated with idiopathic hypereosinophilic syndrome. *Br J Dermatol* 1997; 137: 978-82.
- 16-Fujii K, Tanabe H, Kanno Y, et al. Eosinophilic cellulitis as a cutaneous manifestation of idiopathic hypereosinophilic syndrome. *J Am Acad Dermatol* 2003; 49: 1174-77.
- 17-Andreano JM, Kantor GR, Bergfeld WF, et al. Eosinophilic cellulitis and eosinophilic pustular folliculitis. *J Am Acad Dermatol* 1989; 20: 934-36.
- 18-Adame J, Cohen PR. Eosinophilic panniculitis. Diagnostic consideration and evaluation. *J Am Acad Dermatol* 1996; 34: 229-34.
- 19-Seckin D, Demirhan B. Drugs and Wells' syndrome: a possible causal relationship? *Int J Dermatol* 2001; 40: 138-40.
- 20-Kamani N, Lipsitz PJ. Eosinophilic cellulitis in a family. *Pediatr Dermatol* 1987; 4: 220-24.
- 21-Davis MDP, Brown AC, Blackston RD, et al. Familial eosinophilic cellulitis, dysmorphic habitus and mental retardation. *J Am Acad Dermatol* 1998; 38: 919-28.
- 22-Jones-Caballero M, Perez-Santos S, Bermejo-Martinez G, et al. Wells' syndrome and human immunodeficiency virus infection. *Br J Dermatol* 2000; 141: 672-73.
- 23-Farrar CW, Guerin DM, Wilson NJ. Eosinophilic cellulitis associated with squamous cell carcinoma of the bronchus. *Br J Dermatol* 2001; 145: 678-79.
- 24-Tassava T, Rusonis PA, Whitmore E. Recurrent vesiculobullous plaques. *Arch Dermatol* 1997; 133: 1580-82.
- 25-Rokni MB, Massoud J, O'Neill SM, et al. Diagnosis of human fasciolosis in the Gilan Province of Northern Iran: application of cathepsin L-ELISA. *Diagn Microbiol Infect Dis* 2002; 44: 175-79.
- 26-Perez C, Vives R, Montes M, Ostiz S. Recurrent eosinophilic panniculitis associated with *Fasciola hepatica* infection. *J Am Acad Dermatol* 2000; 42: 900-02.
- 27-Stam-Westerveld EB, Daenen S, van der Meer JB, Jonkman MF. Eosinophilic cellulitis (Wells' syndrome): treatment with minocycline. *Acta Dermatol Venereol (Stockh)*1998; 78: 157.
- 28-Marks R. Eosinophilic cellulitis-a response to treatment with dapson: case report. *Aust J Derm* 1980; 21: 10-12.
- 29-Diridl E, Honigsmann H, Tanew A. Wells' syndrome responsive to PUVA therapy. *Br J Dermatol* 1997; 137: 479-81.