

مقایسه اثر تری کلرواستیک اسید ۵۰ درصد با لیزر CO₂ بر اسکار ناشی از لیثمانیوز

جلدی

دکتر محمدعلی نیلفروش زاده^۱، دکتر فریبا جعفری^۲، دکتر نازلی انصاری^۳، دکتر شهرام مرادی^۴

۱-استادیار، مرکز آموزش و پژوهش بیمای های پوست و جذام، دانشگاه علوم پزشکی تهران؛ مرکز تحقیقات بیماری های پوست و سالک، دانشگاه علوم پزشکی اصفهان، ۲-دانشیار، دانشکده داروسازی، دانشگاه علوم پزشکی اصفهان، ۳-پزشک عمومی، ۴-متخصص بیماری های عفونی و گرمسیری، مرکز تحقیقات بیماری های پوستی و سالک، دانشگاه علوم پزشکی اصفهان

زمینه و هدف: برجا گذاشتن اسکار ناشی از بیماری لیثمانیوز جلدی و گرفتاری های روحی و روانی ناشی از آن، یافتن درمان مناسبی را ایجاب می کند. این مطالعه اثر تری کلرواستیک اسید (TCA) ۵۰ درصد را با لیزر CO₂ در بهبودی اسکار لیثمانیوز جلدی مورد مقایسه قرار داده است. **روش اجرا:** مطالعه حاضر به صورت کارآزمایی بالینی، روی ۹۲ بیمار واجد شرایط صورت گرفت. بیماران به طور تصادفی با TCA ۵۰ درصد موضعی یا لیزر CO₂ تحت درمان قرار گرفتند. TCA ۵۰ درصد موضعی به فاصله هر ۱ ماه و حداکثر ۵ بار استعمال شد و درمان با لیزر CO₂، یک بار صورت گرفت و بیماران در پایان ماه های سوم و ششم پس از شروع درمان، تحت پی گیری قرار گرفتند. میزان بهبودی اسکار بر اساس مقیاس ۶ نقطه ای با استفاده از دوربین دیجیتال تعیین شد و یافته ها با نرم افزار SPSS و آزمون های آماری t، Mann-Whitney, Wilcoxon تجزیه و تحلیل شدند و میزان P < ۰/۰۵، معنی دار در نظر گرفته شد.

یافته ها: در این مطالعه، ۷۴ زن و ۱۸ مرد پی گیری شدند. بهبودی اسکار در گروه TCA ۵۰ درصد، ۴۸/۱۳ درصد و در گروه لیزر CO₂، ۴۴/۸۷ درصد بود که اختلاف معنی دار نبود. مقایسه عوارض جانبی در بین دو گروه تحت درمان تفاوت معنی داری را نشان نداد. **نتیجه گیری:** با توجه به این که تأثیر TCA ۵۰ درصد از نظر آماری با لیزر CO₂ اختلاف معنی داری نداشت اما به نظر می رسد هزینه کم و مصرف آسان این محلول نسبت به لیزر CO₂ می تواند در درمان اسکار سالک و سایر اسکارهای آتروفیک به کار گرفته شود. البته لازم است در برخورد با این بیماران، درمان های تکمیلی دیگر ارایه شود.

واژه های کلیدی: لیثمانیوز جلدی، TCA، لیزر CO₂، اسکار، درمان

وصول مقاله: ۸۵/۱۰/۱۶ پذیرش: ۸۶/۳/۲۰

فصلنامه بیماری های پوست پاییز ۱۳۸۶؛ دوره ۱۰ (۳): ۱۸۱-۱۸۶

مقدمه

ناشی از لیثمانیوز جلدی یک اسکار آتروفیک است که پس از یک واکنش التهابی حاد سبب تخریب کلاژن و آتروفی درم می شود. استفاده از تری کلرواستیک اسید (TCA) ۵۰ درصد موضعی که اولین بار در مرکز تحقیقات پوست و سالک برای درمان این بیماری پیشنهاد شد، نفوذ عمقی مناسبی در اپیدرم و درم دارد و با تحریک سنتز کلاژن، بالقوه می تواند در اسکار

بیماری لیثمانیوز جلدی (سالک) یک بیماری اندمیک و گسترده در سطح ایران است و هنوز در دنیا برای بهبودی این بیماری درمان قطعی وجود ندارد (۱). به رغم بهبودی خودبخود بیماری، اسکار به جا مانده از این بیماری می تواند برای بیماران گرفتاری های روحی و اجتماعی زیادی را ایجاد کند. اسکار

مؤلف مسؤل: دکتر محمدعلی نیلفروش زاده - اصفهان، خیابان خرم، پس از چهارراه شهیدان، مجتمع مراکز تحقیقاتی صدیقه طاهره (س)، طبقه سوم،

مرکز تحقیقات بیماری های پوست و سالک

پست الکترونیک: nilfroushzadeh@mui.ac.ir

بهبود ضایعه‌های اسکار به کار برده شود (۵). در این مطالعه، اثربخشی لیزر CO₂ با کاربرد موضعی TCA ۵۰ درصد در درمان اسکار آتروفیک برجای مانده از بیماری سالک مورد مقایسه قرار گرفته است.

روش اجرا

این مطالعه به صورت کارآزمایی بالینی روی ۹۲ بیمار، در گروه سنی ۱۸ تا ۵۰ سال صورت گرفت که در سال‌های ۱۳۸۴-۱۳۸۵ به مرکز تحقیقات بیماری‌های پوستی و سالک اصفهان مراجعه کردند و دارای ضایعه اسکار آتروفیک ناشی از لیشمانیوز جلدی روی دست یا صورت بودند. بیماران بر اساس جدول اعداد تصادفی به دو گروه ۴۶ نفری تقسیم شدند. بیمارانی که سابقه ابتلا به ویروس هرپس سیمپلکس، بیماری‌های مزمن، نقص ایمنی، سابقه اسکار هایپرتروفیک یا کلویید، سابقه مصرف ایزوتره تینوئین در ۱ سال اخیر داشتند و نیز حامله یا شیرده بودند از مطالعه خارج شدند. بیماران پس از اخذ رضایت نامه کتبی، تکمیل پرونده و عکس‌برداری با یک دوربین دیجیتال تحت یکی از دو درمان استعمال موضعی TCA ۵۰ درصد و درمان با لیزر CO₂ قرار گرفتند.

استعمال موضعی TCA ۵۰ درصد به این صورت بود که ابتدا محل ضایعه اسکار با استون defat شد و سپس با استفاده از اپلیکاتور سرپنبه‌ای، محلول TCA ۵۰ درصد روی ضایعه مالیده و پس از سفید شدن ضایعه، با آب خنثی و روی آن با قشری از وازلین، پوشیده شد. این درمان با فواصل ۱ ماه و حداکثر ۵ بار صورت گرفت و بیماران هر ۲ هفته تا ۳ ماه و سپس ۶ ماه پس از شروع درمان پی‌گیری شدند.

درمان با لیزر CO₂ نیز با توجه به عمق ضایعه اسکار بیماران به این صورت بود که در محل اسکار با انرژی بالا با طول موج ۱۰۶۰۰، فلوتنس ۵ ژول بر سانتی‌متر مربع، با ۱ تا ۳ Pass تابیده شد. درمان با لیزر یک بار صورت گرفت و بیماران در ابتدای

برجای مانده از سالک به عنوان یک شیوه درمانی مطرح شود. به طوری که در یک مطالعه با استفاده از TCA ۶۵ درصد و ۱۰۰ درصد در بیماران مبتلا به اسکار آتروفیک آکنه، ۶۵ درصد بهبودی کلینیکی مطلوب دیده شد، ضمن این که عوارض چندانی مشاهده نشد (۲).

از طرفی، یکی از روش‌هایی که امروزه به طور گسترده و مکرر در درمان اسکارهای آتروفیک، مثل آکنه و آبله مرغان به کار می‌رود، درمان با لیزر CO₂ به صورت Pulsed با انرژی بالا یا Scanned است که فلوتنس ۵ ژول بر سانتی‌متر مربع از خود انتشار می‌دهد و می‌تواند در یک Pass اپیدرم را از بین ببرد. یک لیزر CO₂، به وسیله تبخیر سلولی پایلای درم را در عمق ۶۰-۲۰ میکرومتر از بین می‌برد، در حالی که نکروز گرمایی که در بافت اطراف ایجاد می‌کند حدود ۵۰-۲۰ میکرومتر است. تخریب کلاژن و ادامه و تحریک کلاژن‌سازی از نتایج درمانی با لیزر CO₂ است (۳). در یک مطالعه از تعداد ۳۰ بیمار که اسکار آکنه، آبله مرغان و اسکار آتروفیک ناشی از جراحی قلبی داشتند با دو نوع لیزر (Short Pulse و Continious CO₂) تحت درمان قرار گرفتند، میزان بهبودی اسکارها، حدود ۶۰ درصد گزارش شد (۴).

هر چند لیزر CO₂ می‌تواند به طور مؤثر اسکارهای آتروفیک را بهبود بخشد، ولی باید عوارض ناشی از درمان، مانند طولانی بودن مدت بهبودی، اریتم مقاوم، ادم، ترشح از محل، اسکار هیپرتروفیک، عفونت منتشر، اکتروپیون، هیپریگمانتاسیون و هیپوپیگمانتاسیون بعدی را که در حدود ۲۰ درصد بیماران درمان شده با لیزر CO₂ اتفاق می‌افتد را نیز در نظر داشت (۳ و ۵).

محلول TCA سابقه طولانی و مؤثر در بهبودی هیستولوژیکی و کلینیکی ضایعه‌های پوستی به عنوان یک لایه بردار سطحی تا عمقی (بسته به غلظت آن) دارد، به طوری که محلول TCA با غلظت ۵۰ درصد تا عمق میانی درم نفوذ می‌کند و به عنوان یک Peeling شیمیایی می‌تواند برای

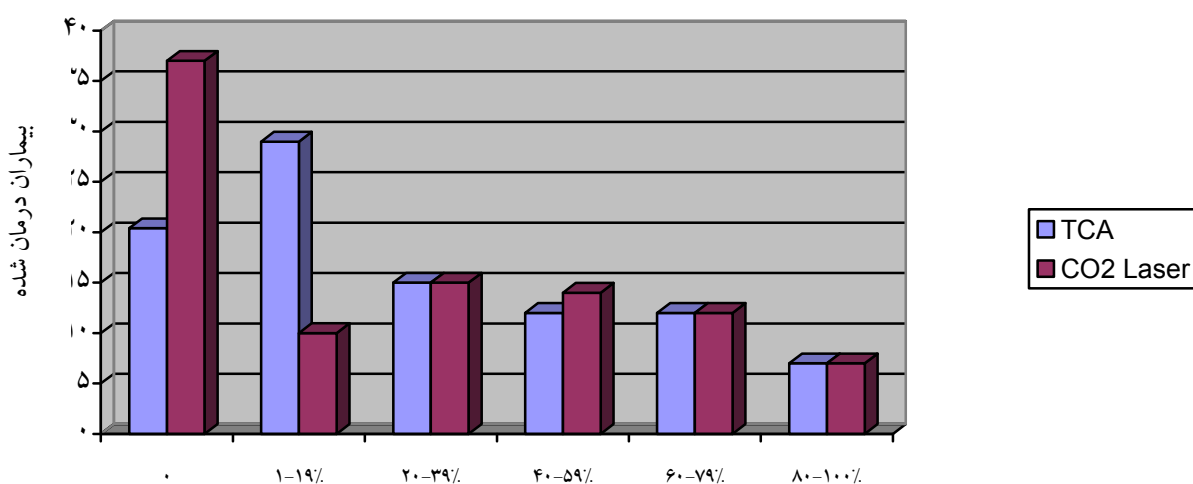
یافته ها

از ۹۲ بیمار تحت درمان، که در گروه سنی ۱۸ تا ۴۱ سال با میانگین سنی ۲۵ سال قرار داشتند و دارای تیپ پوستی II-IV بودند، ۴۶ نفر (۳۹ زن و ۷ مرد) تحت درمان با TCA ۵۰ درصد و ۴۶ بیمار (۳۵ زن و ۱۱ مرد) تحت درمان با لیزر CO₂ قرار گرفتند. میزان بهبودی ضایعه‌های اسکار پس از ۶ ماه پی گیری در گروه تحت درمان با TCA ۵۰ درصد، ۴۸/۱۳ درصد و در گروه تحت درمان با لیزر CO₂، ۴۴/۸۷ درصد بود که اختلاف معنی داری را نشان نداد. توزیع فراوانی میزان بهبودی اسکار بر اساس مقیاس ۶ نقطه‌ای در هر دو گروه در نمودار شماره ۱ نشان داده شده است.

کاهش میزان عمق اسکار قبل و بعد از درمان با TCA ۵۰ درصد، $P=0/041$ و در گروه لیزر CO₂، $P=0/041$ بود. در مقایسه بین دو گروه در کاهش میزان عمق اسکار تفاوت معنی داری به دست نیامد. فراوانی نسبی

درمان، ۳ ماه و ۶ ماه پس از شروع درمان پی گیری شدند. در هر دو گروه تحت درمان، بیماران در هر مرحله معاینه شده و میزان عوارض در پرونده ثبت شد. هم‌چنین فتوگرافی در هر ویزیت پی گیری بیماران توسط دو نفر پزشک متخصص پوست، که از نوع درمان آگاهی نداشتند، با یک دوربین دیجیتال (Sony5/0 Mega, DSC-F707) با زاویه و نور یکسان صورت گرفت و میزان بهبودی اسکار بر اساس یک مقیاس ۶ نقطه‌ای (۱۰۰-۸۰ درصد=۶، بهبودی ۷۹-۶۰ درصد=۵، بهبودی ۵۹-۴۰ درصد=۴، بهبودی ۳۹-۲۰ درصد=۳، بهبودی ۱۹-۱ درصد=۲، عدم بهبودی=۱) نمره گذاری و معدل آن به عنوان میزان بهبودی ضایعه‌های اسکار ارزیابی شد.

تجزیه و تحلیل داده‌ها به کمک نرم‌افزار SPSS13 و استفاده از آزمون‌های آماری Wilcoxon، t-test، Mann-Whitney صورت پذیرفت. هم‌چنین میزان $P<0/05$ معنی دار در نظر گرفته شد.



میزان بهبودی پس از درمان

نمودار شماره ۱- توزیع فراوانی میزان بهبودی ضایعه‌های اسکار در دو گروه تحت درمان با TCA ۵۰ درصد و لیزر CO₂

هایپرپیگماتاسیون در محل اسکار مشاهده شد. در گروه تحت درمان با لیزر CO₂، در ۷۶/۱ درصد (۳۵ نفر) بدون عوارض، در ۱۷/۴ درصد (۸ نفر) هایپرپیگماتاسیون و در ۶/۵ درصد (۳ نفر) اریتم مقاوم مشاهده شد. در جدول شماره ۲ فراوانی نسبی عارضه هایپرپیگماتاسیون از نظر سن، جنس و تیپ پوستی در هر دو گروه نشان داده شده است.

میزان بهبود نیافتن ضایعه‌های اسکار در دو گروه تحت درمان از نظر سن، جنس و تیپ پوستی در جدول شماره ۱ نشان داده شده است. در مقایسه دو گروه، در میزان بهبود نیافتن ضایعه‌های اسکار از نظر سن و جنس، تفاوت معنی‌داری به دست نیامد ولی از نظر تیپ پوستی، اختلاف معنی‌دار بود (P=۰/۰۳۸). هم‌چنین درمان با TCA ۵۰ درصد در ۷۶/۱ درصد (۳۵ نفر)، بدون عارضه بوده و در ۲۳/۹ درصد (۱۱ نفر)

جدول شماره ۱- فراوانی نسبی میزان بهبود نیافتن ضایعه‌های اسکار از نظر سن، جنس و تیپ پوستی در بیماران تحت درمان با اسیدتری کلرواستیک (TCA) ۵۰ درصد یا لیزر CO₂

نوع درمان	میانگین سنی (ماه)	جنس		تیپ پوستی		
		مؤنث	مذکر	II	III	IV
TCA	۲۴/۵۵ (۱۹ تا ۳۱ سال)	۸ (۸۸/۹ درصد)	۱ (۱۱/۱ درصد)	۱ (۱۱/۱ درصد)	۷ (۷۷/۸ درصد)	۱ (۱۱/۱ درصد)
لیزر CO ₂	۲۵/۱۱ (۱۸ تا ۳۲ سال)	۱۳ (۷۹/۵ درصد)	۴ (۲۳/۵ درصد)	۱۰ (۵۸/۸ درصد)	۷ (۴۱/۲ درصد)	۰ (۰ درصد)

جدول شماره ۲- فراوانی نسبی عارضه هایپرپیگماتاسیون از نظر سن، جنس و تیپ پوستی در بیماران تحت درمان با اسیدتری کلرواستیک (TCA) ۵۰ درصد یا لیزر CO₂

نوع درمان	میانگین سن (ماه)	جنس		تیپ پوستی		
		مؤنث	مذکر	II	III	IV
TCA	۲۷/۸۱ (۱۹ تا ۴۱ سال)	۹ (۸۱/۸ درصد)	۲ (۱۸/۲ درصد)	۱ (۹/۱ درصد)	۹ (۸۱/۸ درصد)	۱ (۹/۱ درصد)
CO ₂	۲۳ (۱۸ تا ۳۰ سال)	۵ (۶۲/۵ درصد)	۳ (۳۷/۵ درصد)	۴ (۵۰ درصد)	۳ (۳۷/۵ درصد)	۱۵ (۱۲/۵ درصد)

هم چنین بررسی‌ها نشان داده که آثار کلینیکی TCA به علت بازسازی عناصر ساختمانی درم و افزایش حجم درم به علت افزایش کلاژن، گلیکوز آمینو گلیکان‌ها و الاستین است (۹). از طرفی لیزر CO₂ نیز اپیدرم و درم فوقانی را بدون آسیب به لایه‌های زیرین (غدد سبابه، فولیکول‌های مو و مجرای عرق) برمی دارد و به این ترتیب سبب بازسازی پوست و تولید کلاژن می شود (۱۱ و ۱۰).

در این مطالعه پس از ۶ ماه پی گیری بیماران، در گروه TCA ۵۰ درصد میزان بهبودی ۴۸/۱۳ درصد و در گروه لیزر CO₂ ۴۴/۸۷ درصد بود. به طوری که از نظر آماری اختلاف معنی دار نبود. با عنایت به این که میزان عوارض در هر دو گروه مورد مطالعه تفاوت معنی داری نداشت و هم چنین هزینه کم، مصرف آسان و در دسترس بودن این محلول نسبت به لیزر CO₂ و سایر روش های درمانی اسکارهای آتروفیک، می توان در درمان اسکار سالک و سایر اسکارهای آتروفیک از این روش درمانی بهره جست.

البته به منظور افزایش پاسخ درمانی، می توان درمان‌های تکمیلی دیگری را در این زمینه به کار گرفت.

بیماری لیشمانیوز جلدی (سالک) یک معضل بزرگ بهداشتی - درمانی در سطح کشور است. یکی از مهم ترین کانون‌های آن اصفهان است. به طوری که تمامی روستاهای این منطقه از مورچه خورت تا باتلاق گاوخونی آلوده است (۱). در برخی از روستاها در ۷۰ درصد از جمعیت، جوشگاه (اسکار) سالک مشاهده می شود (۶). اسکار برجای مانده از این بیماری که به صورت فرو رفته و آتروفیک است و با از بین رفتن ضمایم پوست مشخص می شود، افراد بیمار را از نظر فیزیکی، زیبایی، روانی، اجتماعی و اقتصادی با مشکلاتی مواجه می کند (۷).

درمان اسکارهای آتروفیک شامل: پیلینگ شیمیایی، لیزر resurfacing، dermabrasion، punch excision و استفاده از فیلرهای بیولوژیکال بافت نرم و فیلرهای بیولوژیکال آلوپلاستیک است (۸).

استفاده از تری کلرواستیک اسید با غلظت‌های بیش از ۴۰ درصد موجب پیلینگ متوسط تا عمقی شده و هم چنین به جذب پروتئین‌های اپیدرمال و نکروز انعقادی سلول‌های اپیدرم و نکروز کلاژن در درم پایلاری تا درم رتیکولار فوقانی منجر می شود.

References

- ۱- نیلفروش زاده م ع، صادقیان گک. لیشمانیوز جلدی. دانشگاه علوم پزشکی اصفهان، ۱۳۸۱؛ ۴۷-۴۵.
- 2-Lee JB, Chung WG, Kwahch H, et al. Focal treatment of acne scars with trichloroacetic acid. *Dermatol Surg* 2002; 11: 1017-21.
- 3-Lupton JR, Alster TS. Laser scar revision. *Clin Dermatol* 2002; 20: 55-65.
- 4-Bernstain LJ, Kauvar AN, Grossman MC, et al. Scar resurfacing with high-energy, short-pulsed and flash scanning carbon dioxide lasers. *Dermatol Surg* 1998; 24: 101-7.
- 5-AlW aiz MM, Al-Shargi AI. Medium-depth chemical peels in the treatment of acne scars in dark-skinned individuals. *Dermatol Surg* 2002; 28: 383-87.
- ۶- اردهالی ص، رضایی خ، ندیم ا. انگل لیشمانیا و لیشمانیوزها. تهران، مرکز نشر دانشگاهی، ۱۳۶۴؛ ۱۶۰-۱۴۹.
- 7-Bayat A, Ferguson MWJ. Skin scarring. *BMJ* 2003; 326: 88-92.
- 8-Hirsch RJ, Lewis AB. Treatment of acne scarring. *Semin Cutan Med Surg* 2001; 20: 190-98.
- 9-Brodland DG, Roeingk RK, Cullimore KC, et al. Depth of chemexfoliation induced by various concentrations and application techniques of trichloroacetic acid in a porcine model. *J Dermatol Surg Oncol* 1989; 15: 967-71.

- 10-Weinstein C, Roberts TL. Aesthetic skin resurfacing with the high-energy ultra pulsed CO2 laser. Clin Plast Surg 1997; 33: 4303.
- 11-Weinstein C. Carbon dioxide laser resurfacing. Long-term follow up in 2123 patients. Clin Plast Surg 1998; 25: 109-30.