

## بررسی هیستوپاتولوژیک تاثیرات متادون بر سیستم اعصاب مرکزی نوزادان موش سوری در طول دوره شیر خواری

دکتر عبدالرسول نامجو\*، دکتر ایرج کریمی<sup>۲</sup>، دکتر شهرزاد عزیزی<sup>۱</sup>، دکتر محسن انصاری نیا<sup>۱</sup>

<sup>۱</sup> گروه پاتولوژی- دانشگاه آزاد اسلامی واحد شهرکرد، شهرکرد، ایران، <sup>۲</sup> گروه پاتولوژی- دانشگاه شهرکرد، شهرکرد، ایران.

تاریخ دریافت: ۱۸/۲/۲۹ اصلاح نهایی: ۱۹/۷/۲۴ تاریخ پذیرش: ۱۹/۷/۲۰

### چکیده:

**زمینه و هدف:** متادون از جمله داروهای ضد درد اپیوئیدی است که به صورت رایج برای سم زدایی بیماران وابسته به مواد افیونی و تسکین دردهای مزمن مورد استفاده قرار می گیرد. این مطالعه با هدف بررسی هیستوپاتولوژیک تاثیرات متادون بر سیستم اعصاب مرکزی نوزادان موش سوری در طول دوره شیر خواری انجام شد.

**روش بررسی:** در این مطالعه تجربی تعداد ۲۸ سر موش ماده بالغ آبستن نژاد سوری به طور تصادفی به ۴ گروه ۷ تایی تقسیم شدند. پس از زایمان موش های مادر گروه های تیمار، متادون را به مدت ۲۵ روز متوالی به روش داخل صفاقی به میزان ۳، ۶ و ۹ میلی گرم به ازاء هر میلی گرم وزن بدن و موش های گروه کنترل آب مقطر را به همان روش دریافت نمودند. در روز بیست و هفتم، نوزادان توزین شدند و پس از بیهوشی با کلروفورم مغز از حفره جمجمه خارج و جهت مطالعه ی آسیب شناسی، مقاطع بافتی تهیه و به روش هماتوکسیلین و اتوزین رنگ آمیزی، و مورد مطالعه ی میکروسکوپی قرار گرفتند. داده ها به کمک آزمون آماری آنالیز واریانس یک طرفه و شفه تجزیه و تحلیل شدند.

**یافته ها:** بر اساس نتایج بدست آمده مصرف متادون باعث کاهش وزن و طول تاجی - دنبالچه ای و افزایش درصد وزن مغز به بدن گردید ( $P < 0/001$ ) که این تغییرات با دوز مصرفی رابطه عکس داشت. همچنین نوزادان در گروه های در معرض متادون، تغییرات دژنراسیون همراه با سلول های آپوپتوتیک در ناحیه شکنج دندانیه ای (DG) و ناحیه شاخ آمون (CA3) هیپوکامپ را نشان دادند.

**نتیجه گیری:** نتایج مطالعه حاضر نشان داد مصرف متادون در مادران شیرده می تواند باعث کاهش شاخص های رشد و اختلالات ساختاری در مغز نوزادان شود.

**واژه های کلیدی:** اپیوئید، دژنراسیون، متادون، هیپوکامپ، هیستوپاتولوژی.

### مقدمه:

خوراکی متادون به طور متوسط ۸۰ درصد و نیمه عمر آن تقریباً ۲۴ ساعت است (۱). مصرف خوراکی متادون با دوز ۶۰ تا ۱۰۰ میلی گرم در روز مانع از سندرم قطع مواد مخدر در بیماران وابسته به اپیوئیدها می شوند (۶). همچنین مشخص شده برای ایجاد بی دردی در بیماران سرطانی، به سطح سرمی حدود ۳۰۰ نانومولار از متادون و ۱۲۰ نانومولار از مورفین نیاز است (۷).

متادون به دلیل خاصیت لیسوفیلک، در بافت هایی نظیر کبد و دیگر ارگان ها ماندگاری زیادی دارد. در پلاسما، حدود ۸۵ تا ۹۰ درصد با پروتئین

متادون یک اپیوئید ساختگی است، که در تسکین دردهای حاد و مزمن استفاده می شود (۳، ۲، ۱). در تعدادی از کشورها متادون درمان نگهدارنده ارجح، برای خانم های حامله و شیرده معتاد به مواد هروئینی است (۳). متادون در فهرست داروهای ژنریک ایران به شکل متادون هیدروکلراید با فرمول شیمیایی «C<sub>12</sub>H<sub>27</sub>NO, HCl» از مشتقات ساختگی مشابه تریاک با نام شیمیایی ۶- دی متیل آمینو- ۴ و ۴- دی فیل- ۳- هپتون هیدرو کلراید (6-dimethylamino-4, 4-diphenyl-3-hepatone-hydrochloride) و وزن مولکولی ۳۴۵/۹۱ است (۵، ۴). فراهم زیستی

\* نویسنده مسئول: شهرکرد - رحمتیه - دانشگاه آزاد اسلامی واحد شهرکرد - گروه پاتولوژی - تلفن: ۰۳۶۱-۳۳۶۱۰۶۰، E-mail: namjoo\_ar@laushk.ac.ir

رابطه گزارش شده نوزادان موش های صحرائی که در دوران شیرخواری در معرض متادون بوده اند، حساسیت بیشتری نسبت به آنهايي که در طول دوره جنيني در معرض متادون بودند از خود نشان داده اند. همچنين تغيير در فعاليت سيستم نوروترانسميتر ممکن است در بروز اثرات متادون مؤثر باشد (۱۶). مطالعات روی رحم موش های ماده نشان داده، متادون احتمال مرگ و مير رویان را قبل از لانه گزینی در همه مراحل بعد از تقسیم میوز افزایش می دهد (۹). همچنین مشخص شده است تزریق زیر پوستی متادون با دوز ۲۲ تا ۲۴ میلی گرم بازای هر کیلوگرم وزن بدن در روز ۹ آبستنی موجب ناهنجاری هایی در سیستم اعصاب مرکزی از جمله: قرار گرفتن مغز در خارج از جمجمه، اختلال و ناهنجاری در مهره های گردن و طناب نخاعي، شکافدار شدن و نقص در بسته شدن طناب نخاعي می گردد (۱۴). آنچه مسلم است، مطالعات تجربی اثرات سوء متادون روی رشد، رفتار، آناتومی سیستم عصبی و افزایش مرگ و مير در زمان تولد را نشان داده است (۱۳).

مصرف بی رویه متادون باعث مرگ افراد زیادی شده است (۱)، در این رابطه مکانیسم اصلی مرگ عبارت است از: دپرسیون تنفسی، آسیبیر شدن استراخ، ادم ریوی، برونکوپنومونی و مشکلات قلبی (آریتمی شدید بطنی) که به واسطه بلوک کانال های پتاسیم عضلات قلبی است (۹). با توجه به این که آثار متادون بر ساختار بافت مغز نوزادان مورد مطالعه دقیقی قرار نگرفته است، این مطالعه با هدف بررسی اثرات جانبی متادون در سیستم اعصاب مرکزی نوزادان موش سوری که به صورت غیر مستقیم در معرض متادون بودند، انجام شد.

### روش بررسی:

این مطالعه تجربی بر روی ۲۸ سر موش سوری ماده که با محدوده وزنی ۲۵ تا ۳۰ گرم از انستیتو پاستور تهران تهیه و پس از فراهم کردن شرایط

آلفا-یک اسید گلیکوپروتئین ( $\alpha$ -1-acid glycoprotein) باند می شود (۸). متادون در بزاق، شیر، مایع آمنیوتیک و پلاسمای بند ناف ترشح می شود (۹). از طرفی نوزادان، فاقد سد خونی - مغزی مؤثر، برای اوپیوئیدها هستند. از آنجایی که ضد دردهای اوپیوئیدی به سهولت از جفت عبور می کنند مصرف آنها به عنوان ضد درد زایمانی می تواند باعث تضعیف تنفس نوزاد در هنگام زایمان شود (۱۰، ۱۱). متادون به عنوان آنتاگونیست گیرنده ان-متیل-دی-آسپاراتات (NMDA) و محرک گیرنده اوپیوئیدی  $\mu$  عمل می کند و در حیوانات اثرات نوروتوکسیک دارد (۸، ۴). مطالعات اخیر نشان داده نوزادان موش صحرائی و موش در هفته اول بعد از تولد و جنین  $\geq 140$  روزه انسان نسبت به آنتاگونیست های گیرنده NMDA بسیار آسیب پذیرند. از آنتاگونیست های گیرنده NMDA می توان به آمانتادین، دکسترومتورفان و کتامین اشاره کرد که باعث ناهنجاری های خفیف در مغز می شوند (۱۲).

محققین مصرف متادون را به منظور قطع وابستگی به اوپیوئیدها در دوران آبستنی توصیه نموده اند، ولی پیامدهای نامطلوب و ناخوشایند آن مثل سندرم پرهیز از مصرف را نباید فراموش کرد (۱۳). در یک سری مطالعات تجربی بر روی سویه های JBT/Jd و Q جنین موش، LD50 متادون در روز نهم آبستنی به ترتیب ۲۵ و ۳۵ میلی گرم بازای هر کیلوگرم وزن بدن تخمین زده شده است (۱۴). بر اساس نتایج آزمایشات انجام شده بر روی مغز حیوانات آزمایشگاهی مشخص شده درمان مزمن با متادون باعث افزایش روند آپوپتوزیس و راه اندازی پروتئین های آپوپتوتیک توسط کاسپازهای موجود در میتوکندری می شود (۱۵). همچنین گزارش شده که مصرف روزانه ۹ میلی گرم به ازای هر کیلوگرم وزن بدن از متادون در موش های صحرائی آبستن و شیرده، باعث بر هم خوردن فعالیت کلی نرژیکی در نواحی خاصی از مغز نوزادان از جمله جسم مخطط در روز ۲۱ بعد از تولد خواهد شد (۱۶). در این

داده ها از توزیع نرمال برخوردار بودند (تست نرمالیت) با استفاده از تست آنالیز واریانس یک طرفه ANOVA و در صورت وجود تفاوت معنی دار، اختلاف بین گروه های تجربی با همدیگر و گروه کنترل با گروه های تیمار از آزمون شفه استفاده شد.

### یافته ها:

نتایج مشاهدات شاخص های رشد (وزن، طول تاجی - دنبالچه ای، نسبت درصد وزن مغز به وزن بدن) نوزادان در گروه های تیمار شده با متادون نسبت به گروه کنترل، اختلاف آماری معنی داری وجود داشت ( $P < 0/001$ ). همچنین وزن، طول تاجی - دمی، وزن مغز نوزادان در همه گروه های تیمار نسبت به گروه شاهد کاهش معنی داری را نشان دادند ( $P < 0/001$ ) (جدول شماره ۱).

### یافته های هیستوپاتولوژی:

بررسی میکروسکوپی مقاطع بافت مغز در نوزادان موش های گروه کنترل تغییرات ساختمانی و پاتولوژیک مشاهده نشد. ناحیه CA1 هیپوکامپ نرون های هرمی شکل منظم با هسته های گرد، هستک های برجسته و سیتوپلاسم ائوزینوفیلیک مشخص و واضح قابل مشاهده بود (تصویر شماره ۱). آسیب شناسی بافت مغز نوزادان در گروه تجربی با تزریق دوز ۳ میلی گرم به ازای هر کیلوگرم وزن بدن مادر از متادون، تغییرات ساختاری از جمله ائوزینوفیلیک شدن شدید سیتوپلاسم و تیره رنگ شدن هسته و هستک های غیر واضح در نرون های هرمی شکل قسمت شکمی هیپوکامپ (CA1) و نرون های گرانولار در برآمدگی دندانهای (DG) نشان داد که مشخصه دژنراسیون نرونی است (تصویر شماره ۲). در بافت مغز نوزادان گروه تیمار ۶ میلی گرم متادون به ازای هر کیلوگرم وزن بدن، ضایعاتی همچون پرخونی عروق سیاهرگی پایک پشتی کورتکس مغز و ادم در

محیطی مناسب (۱۲ ساعت روشنایی، ۱۲ ساعت تاریکی، دمای ۲۵-۲۰ درجه سانتیگراد، آب و غذای پلت شده به طور آزاد) در بخش نگهداری حیوانات آزمایشگاهی دانشگاه آزاد اسلامی واحد شهرکرد به مدت یک هفته به منظور عادت کردن به محیط نگهداری شدند (۱۷). جهت انجام آزمایش پس از ثبت وزن اولیه هر ۲ موش ماده از ساعت ۷ شب تا ساعت ۷ صبح روز بعد با یک موش نر به منظور جفت گیری در مجاورت همدیگر قرار گرفتند. پس از مشاهده واژینال پلاک و اسمیر واژینال مثبت (به منظور تشخیص آبستنی) موش های ماده آبستن جهت تزریق دوزهای مختلف متادون در طول دوره شیردهی به صورت تصادفی در سه گروه تجربی و یک گروه شاهد تقسیم شدند (۱۷). به گروه های تیمار، پس از زایمان، متادون (۵ میلیگرم در میلی لیتر، ساخت شرکت داروپخش) به میزان ۳، ۶ و ۹ میلی گرم به ازای هر کیلوگرم وزن بدن به روش داخل صفاقی توسط سرنگ های انسولین یکبار مصرف به مدت ۲۵ روز متوالی (طول دوره شیردهی) تزریق شد و به گروه شاهد تنها آب مقطر فاقد هر گونه ماده افزودنی به همان روش تزریق گردید.

در پایان دوره آزمایش (روز ۲۷ بعد از زایمان) بصورت تصادفی ۱۲ نوزاد نر از هر گروه تیمار (مجموعاً ۴۸ نوزاد) انتخاب و پس از توزین، توسط کلروفرم بیهوش و با چرخش گردن کشته شدند و پس از باز کردن جمجمه، مغز آنها خارج و وزنشان توسط ترازوی الکترونیکی مدل (Sartorius GE412) مشخص گردید. مغزها جهت مطالعه هیستوپاتولوژی و ثبت، در فرمالین بافر ۱۰ درصد قرار داده شدند. با استفاده از روش های متداول تهیه مقاطع بافتی از نمونه ها، برش هایی به ضخامت ۶-۵ میکرون تهیه و با رنگ همتاکسیلین و ائوزین رنگ آمیزی شدند (۱۷). جهت آنالیز اطلاعات پس از اطمینان از این که

**جدول شماره ۱: میانگین و خطای معیار شاخص های رشد نوزادان موش سوری ۲۷ روزه در گروه های شاهد و تیمار شده با متادون**

متغیر	گروه تیمار شده با متادون			نوزادان گروه کنترل	گروه ها
	۹ mg/kg	۶ mg/kg	۳ mg/kg		
وزن بدن (گرم)	۱۴/۲۷۵±۰/۱۷۴d	۱۳/۱۰۶±۰/۸۹ c	۱۲/۲۱۶±۰/۱۲۶b	۱۷/۰۶۰±۰/۱۴۷a	
نسبت درصد وزن مغز به وزن بدن	۲/۵۲±۰/۰۳۰ d	۲/۹±۰/۰۲۰ c	۳/۰۳۲±۰/۰۳۱ b	۲/۴۰۵±۰/۰۲۱ a	
طول تاجی-دنبالچه ای (میلی متر)	۵۱±۰/۲۶ c	۵۰/۲۰±۰/۳۳ c	۳۱/۵۷±۰/۲۴ b	۵۹/۹۵±۰/۲۹ a	

$n=12$

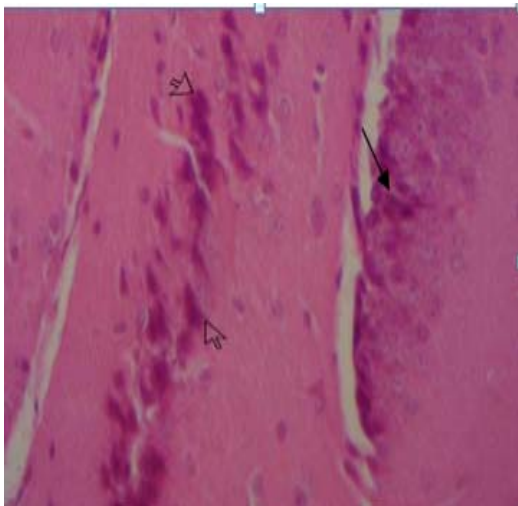
- داده ها بر اساس "خطای معیار± میانگین" می باشد.

-  $P < 0.001$  بین گروه ها در همه متغیرهای مورد بررسی بر اساس آزمون ANOVA

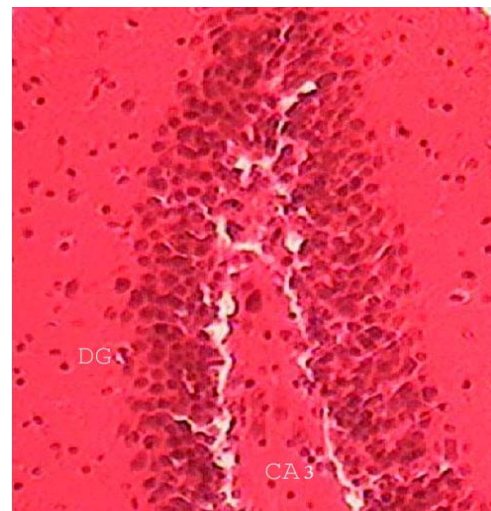
- حروف غیر مشابه در هر ردیف افقی بیانگر وجود اختلاف معنی دار بین گروه ها در سطح  $P < 0.001$  می باشد.

گروه تیمار ۹ میلی گرم متادون به ازای هر کیلوگرم وزن بدن، حالت اسفنجی شکل شدن ماده سفید بصل النخاع و پایک های مخچه، پرخونی عروق پایک پشتی کورتکس مغز، ادم در اطراف آن و دژنراسیون نورون ها در ناحیه دندانچه ای هیپوکامپ مشاهده شد.

اطراف این رگ و خونریزی در زیر پرده نرم شامه بصل النخاع مشاهده شد. هسته نرون های گرانولار ناحیه دندانچه ای به شدت چروکیده و بازوفیلیک و سیتوپلاسم کاملاً آنوزینوفیلیک و متراکم که احتمالاً نشاندهنده آپوپتوز و دژنراسیون است (تصویر شماره ۳).  
مطالعات میکروسکوپی بافت مغز در نوزادان

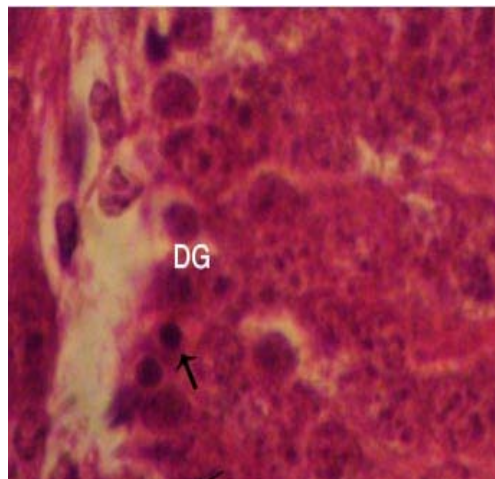


**تصویر شماره ۲: دژنراسیون نورونی مغز در نوزاد ۲۷ روزه مادران تیمار شده با ۳ mg/kg متادون**  
دژنراسیون هرمی شکل (پیکان تو خالی)  
نرون های گرانولار در برآمدگی دندانچه ای هیپوکامپ و (پیکان باریک)  
H&E×۱۶۰



**تصویر شماره ۱: ساختار هیپوکامپ موش سوری (گروه کنترل)**  
شاخ آمون (CA3) و برآمدگی دندانچه ای (DG) که به ترتیب شامل سلول های هرمی شکل و سلول گرانولارند (H&E×۱۶۰)

ممانعت می‌کند (۷). مصرف آنتاگونیست های NMDA مثل فن سیکلیدین، کتامین و ۳،۲ کربوکسی پپیرازین ۴-یل پروپیل ۱- فسفونات باعث تحریک آپوپتوز و دژنراسیون نورونی در مغز می‌شود (۲۰). مطالعات تجربی در جوندگان نشان داده که داروهای مانند کتامین که آنتاگونیست گیرنده های NMDA هستند موجب القاء دژنراسیون نورونی در مغز و تغییرات رفتاری در مغز می‌شود که این اثرات کتامین وابسته به دوز است (۲۱). هر چند که در این مطالعه تغییر در شاخص‌های رشد نوزادان با دوز متادون رابطه عکس داشت. مطالعات دیگر نشان داده کتامین از باز جذب مجدد نوروترانسمیترهایی همچون سرتونین، دوپامین و نوراپی نفرین ممانعت نموده و ممکن است باعث القاء مسومیت عصبی شود، مصرف طولانی مدت کتامین در پستانداران ممکن است باعث هیپرفسفروریلاسیون پروتئین تائو و مرگ برنامه ریزی شده نورونی و دژنراسیون در سیستم اعصاب مرکزی شود (۲۲). همچنین مطالعات بر روی محیط‌های کشت نورونی (in vitro) نشان داده که مصرف طولانی مدت کتامین باعث افزایش نسبت فعالیت پروتئین های تنظیمی خانواده Bax/Bcl-2 شده و با فعال شدن مسیر کاسپاز ۳ روند مرگ برنامه ریزی شده ی سلول آشکار می‌شود (۲۲). به نظر می‌رسد متادون و متابولیت های آن با کاهش آنزیم های آنتی اکسیدان مثل سوپر اکسید دسموتاز (SOD)، گلوکوتایون پراکسیداز (GSH) و کاتالاز باعث ایجاد ضایعات دژنراسیون و آپوپتوزیس در نورو ن های هیپوکامپ نوزادان موش سوری می‌شود. چون نورو ن های هیپوکامپ نسبت به استرس اکسیداتیو حساس هستند، بنابراین در کورتکس مغز و مخچه ضایعه پاتولوژیک مشاهده نشد. به همین خاطر می‌توان نتیجه گرفت که هیپوکامپ نوزاد موش سوری در مقایسه با دیگر ساختار های مغز در طی دوران تکامل سیستم اعصاب مرکزی (دوران شیر خواری) به متادون بسیار حساس ترند.



**تصویر شماره ۳:** آپوپتوز و دژنراسیون بافت مغز در نوزاد ۲۷ روزه مادران تیمار شده با ۶ mg/kg متادون سلول های آپوپتیک (بیگان) در نرون های گرانولار ناحیه برآمدگی دندانانه ای (DG) H&E×۴۰۰

### بحث:

متادون اویپوئید ساختگی، ضد درد و بر طرف کننده علائم محرومیت از مخدرهاست (۸). در حال حاضر متادون درمان انتخابی مناسب برای زنان باردار وابسته به مواد مخدر است. اگرچه مزایای شیر مادر به وضوح به سود نوزادان است، اما بحث در مورد تغذیه با شیر مادرانی که پس از زایمان متادون دریافت می‌کنند در پاره ای از ابهام است. تحقیقات قبلی نشان داده که مقدار متادون در شیر مادر بسیار کم است، بنابراین نمی‌تواند مشکلی برای نوزادان داشته باشد (۱۸). این مطالعه نشان داد که تزریق متادون در موش های سوری ماده شیرده سبب تغییرات ساختاری در هیپوکامپ سیستم اعصاب مرکزی و کاهش شاخص های رشد در نوزادان گروه های تیمار می‌شود.

آنچه مسلم است گیرنده های ان-متیل-دی-آسپاراتات (NMDA) در نواحی مختلف مغز به صورت گسترده پراکنده شده‌اند. به طور کلی تراکم این گیرنده ها در هسته های قاعده ای جانبی آمیگدال بالا بوده، اما بیشترین تراکم آنها در ناحیه CA1 هیپوکامپ پستی گزارش شده (۱۹). متادون به عنوان آنتاگونیست گیرنده (NMDA) از فعالیت این گیرنده

فعال شدن برخی از کاسپازها مثل ۳ و ۹ و القاء آپوپتوزیس می شود. با توجه به مطالب فوق، پارامترهای مختلف جهت بررسی فعالیت های حرکتی و رفتاری نوزادان موش سوری باید مورد بررسی دقیق قرار گیرد. علاوه بر این، روش Caspase protease assay برای تشخیصی زود هنگام آپوپتوزیس مناسب است و برای ارزیابی کمی و کیفی فراگمنت DNA استفاده از روش تانل پیشنهاد می شود.

### نتیجه گیری:

در تحقیق انجام شده با دوز مصرفی تغییرات مهمی از جمله آپوپتوزیس و دژنراسیون نورون های هیپوکامپ مشاهده گردید. لذا مادرانی که در طول دوره شیردهی مجبور به استفاده از دوزهای بالای متادون هستند به دلیل انتقال متادون به نوزادان از طریق شیر احتمال ایجاد عوارض خطرناک در نوزادان بیش از پیش وجود داشته و نیاز به بررسی و مراقبت های بیشتر پزشکی دارند، البته تعمیم دادن نتایج این تحقیق بر روی انسان بایستی با احتیاط صورت گیرد و نیاز به بررسی های بالینی بر روی انسان دارد تا بتوان به صورت قطعی اظهار نظر نمود.

### تشکر و قدردانی:

از آقای دکتر رضا محمدی ریاست محترم اداره دارو و غذا دانشگاه علوم پزشکی شهرکرد، مهندس قهرمان روغنی شهرکی کارشناس آمار به دلیل همکاری در طرح، صمیمانه تشکر و قدردانی می گردد.

به هر حال در زمانی که فرآیند توکسیک خفیف است نمی تواند باعث تغییرات بافتی شدید شود و ممکن است بهبودی حاصل گردد. یافته های پاتولوژیک ما نشان داد که در معرض قرارگیری نوزادان به صورت غیر مستقیم (از طریق شیر) با دوزهای ۳ و ۶ میلی گرم به ازای هر کیلوگرم وزن بدن از متادون باعث القاء آپوپتوز می شود. Tramullas و همکاران نشان دادند که مصرف طولانی مدت متادون موجب القاء آپوپتوزیس از طریق مسیرهای وابسته به میتوکندری در هیپوکامپ و کورتکس مغز موش سوری می گردد (۱۵). هیپوکامپ یکی از ساختمان های مهم سیستم اعصاب مرکزی است که در تشکیل انواع خاصی از حافظه نقش دارد (۲۳). مطالعات نشان داده که تخریب ۲۵ درصد و یا بیشتر از ناحیه پستی هیپوکامپ باعث ایجاد اختلال در فراگیری و همچنین بازیابی حافظه فضایی در ماز آبی موریس می شود (۲۴). یافته های ما پیشنهاد می کند که آسیب آپوپتوتیک نورونی باعث صدمه به فعالیت های شناختی و افزایش بیان پروتئین های آپوپتوز در کورتکس مخ و هیپوکامپ موش می شود. به نظر می رسد متادون موجب باز شدن منافذ انتقالی میتوکندری و افزایش تراوایی آن می شود، که در آپوپتوزیس سلولی و تغییرات فراساختاری شرکت می کند، باز شدن منافذ انتقالی و تراوش پذیر و باعث انتشار غیر فعال هر مولکول با وزن مولکول هایی کوچکتر از ۱/۵ کیلودالتون از جمله سیتوکروم C پیش آپوپتیک می شود که در حالت عادی این مولکول از غشاء داخلی میتوکندری نشت ناپذیر است. آزاد شدن سیتوکروم C از میتوکندری به داخل سیتوزول سبب

### منابع:

1. Levy RH, Thummel KE, Trager WF, Hansten PD, Eichelbaum M. eds. Metabolic Drug Interactions. Philadelphia: Lippincot Williams & Wilkins; 2000. p: 312-14.
2. Sharpe C, Kuschel C. Outcomes of infants born to mothers receiving methadone for pain management in pregnancy. Arch Dis Child Fetal Neonatal Ed. 2004 Jan; 89(1): 33-6.

3. Farid WO, Dunlop SA, Tait RJ, Hulse GK. The effects of maternally administered methadone, buprenorphine and naltrexone on offspring: review of human and animal data. *Curr Neuropharmacol*. 2008 Jun; 6(2): 125-50.
4. Shahraz S, Ghaziany T. [Iran Farma, comprehensive drug official. 4<sup>th</sup> ed. Tehran: Tymurzadeh Pub. 2007; p: 458, 495-96.] Persian.
5. Diane S, Aschenbrenner MS, Aprn BC. Drug therapy in nursing. 3<sup>rd</sup> ed. Philadelphia: Lippincott Williams & Wilkins; 2004. p: 126, 380-92.
6. Ferrari A, Coccia CP, Bertolini A, Sternieri E. Pharmacol Res. Methadone--metabolism, pharmacokinetics and interactions. *Pharmacol Res*. 2004 Dec; 50(6): 551-9.
7. Callahan RJ, Au JD, Paul M, Liu C, Yost CS. Functional inhibition by methadone of N-methyl-D-aspartate receptors expressed in *Xenopus* oocytes: stereospecific and subunit effects. *Anesth Analg*. 2004 Mar; 98(3): 653-9.
8. Corkery JM, Schifano F, Ghodse AH, Oyefeso A. The effects of methadone and its role in fatalities. *Hum Psychopharmacol*. 2004 Dec; 19(8): 565-76.
9. Methadone Official FDA information. Side effects and uses; (2009). Available from: <http://www.drugs.com/pro/methadone.html>
10. Katzung BG. Opioid analgesics and antagonists. In: Basic and clinical pharmacology. 9<sup>th</sup> ed. New York: McGraw Hill; 2004. p: 497-532.
11. Michael F. Principles of opioid pharmacotherapy, practical implication of basic mechanism. *J Pain Symptom Manage*. 1996; 11: 265-73.
12. Van Gelder MM, Van Rooij IA, Miller RK, Zielhuis GA, de Jong-van den Berg LT, Roeleveld N. Teratogenic mechanisms of medical drugs. *Hum Reprod Update*. 2010 Jul-Aug; 16(4): 378-94.
13. Farid WO, Dunlop SA, Tait RJ, Hulse GK. *Curr neuropharmacol*: the effects of maternally administered methadone, buprenorphine and naltrexone on offspring: review of human and animal data. 2008 Jun; 6(2): 125-50.
14. Jurand A. Teratogenic activity of methadone hydrochloride in mouse and chick embryos. *J Embryol Exp Morphol*. 1973 Oct; 30(2): 449-58.
15. Tramullas M, Martínez-Cue C, Hurlle MA. Chronic methadone treatment and repeated withdrawal impair cognition and increase the expression of apoptosis-related proteins in mouse brain. *Psychopharmacology (Berl)*. 2007 Jul; 193(1): 107-20.
16. Robinson SE, Mo Q, Maher JR, Wallace MJ, Kunko PM. Perinatal exposure to methadone affects central cholinergic activity in the weanling rat. *Drug Alcohol Depend*. 1996 Jun; 41(2): 119-26.
17. Namjoo AR, Rafieian M, Azizi S, Talebi- Juneghani A. [Histopathologic effect of *carthamus tinctorius* on the brain, liver and kidney of the new born mice. *J Shahrekord Univ of Med Sci*. 2010 winter; 11(4): 38-45.] Persian
18. Jansson LM, Velez M, Harrow C. Methadone maintenance and lactation: a review of the literature and current management guidelines. *J Hum Lact*. 2004 Feb; 20(1): 62-71.
19. Castellano C, Cestari V, Ciamei A. NMDA receptors and learning and memory processes. *Curr Drug Targets*. 2001 Sep; 2(3): 273-83.
20. Ikonomidou C, Bittigau P, Koch C, Genz K, Hoerster F, Felderhoff-Mueser U, et al. Neurotransmitters and apoptosis in the developing brain. *Biochem Pharmacol*. 2001 Aug; 62(4): 401-5.
21. Mellon RD, Simone AF, Rappaport BA. Use of anesthetic agents in neonates and young children. *Anesth Analg*. 2007 Mar; 104(3): 509-20.

22. Yew DT, Tan SJ. Ketamine and degeneration of the central nervous system – minireview. 2010; available: <http://www.scitopics.com>
23. Baker KB, Kim JJ. Effects of stress and hippocampal NMDA receptor antagonism on recognition memory in rats. *Learn Mem.* 2002 Mar-Apr; 9(2): 58-65.
24. Meilandt WJ, Barea-Rodriguez E, Harvey SA, Martinez JL Jr. Role of hippocampal CA3 mu-opioid receptors in spatial learning and memory. *J Neurosci.* 2004; 24(12): 2953-62.

**Cite this article as:** Namjoo AR, Karimi I, Azizi Sh, Ansarinia M.  
[Histopathologic study of methadone effects on central nervous system of mice newborns in suckling period. *JSKUMS.* 2011 May, Apr; 13(1): 1-8.]Persian



Received: 19/Apr/2009

Revised: 15/Sep/2009

Accepted: 11/Nov/2010

## Histopathologic effects of methadone on central nervous system of mice newborns in suckling period

Namjoo AR (PhD)\*<sup>1</sup>, Karimi I (PhD)<sup>2</sup>, Azizi Sh (PhD)<sup>1</sup>, Ansarinia M (DVM)<sup>1</sup>  
<sup>1</sup>Pathobiology Dept., Islamic Azad University, Shahrekord Branch, Shahrekord, Iran, <sup>2</sup>Pathobiology Dept., University of Shahrekord, Shahrekord, Iran.

**Background and aim:** Methadone is a synthetic opioid, used in the treatment of opioid dependence and chronic pain. The aim of this study was to investigate histopathological effects of methadone on central nervous system of mice newborns in suckling period.

**Methods:** In this study, twenty eight mature pregnant mice were randomly divided into four groups of seven each. Three groups were intraperitoneally injected methadone (3, 6, 9 mg/kg per day respectively) from first lactational day until weaning. Control group was injected distilled water saline. At the 27<sup>th</sup> day, respectively offspring were weighed and anesthetized with chloroform and then their brains removed from their skulls and immersed in the fixative formalin buffer 10% for 24h and samples were stained with Hematoxylin and Eosin stain for the histopathology study. The data were analysed using one way ANOVA and Sheffe tests.

**Results:** Methadone caused a significant reduction in both weight and Crown Rump Length and also an increase in the brain to body mass ratio in experimental groups compared to the control group ( $P < 0.001$ ). In addition, offsprings who received methadone during lactational period showed changes in the brain neuronal degeneration along with apoptotic cells in the regions of DG and CA3 of the hippocampus.

**Conclusion:** Methadone consumption during lactational period can cause reduction in growth indices and structural disorders in the offspring brains.

**Keywords:** Degeneration, Hippocampus, Histopathology, Methadone, Mice, Opioid,

\*Corresponding author:  
Pathobiology Dept, School  
of Veterinary Medicine,  
Islamic Azad Univ,  
Rahmatieh, Shahrekord,  
Iran.  
Tel:  
0381-3361045  
E-mail:  
Namjoo\_AR@iaushk.ac.ir

Cite this article as: Namjoo AR, Karimi I, Azizi Sh, Ansarinia M.  
[Histopathologic study of methadone effects on central nervous system of mice newborns in suckling period. JSKUMS. 2011 Apr, May; 13(1): 1-8.]Persian