

اثرات پیشگیری کننده عصاره هیدروالکلی گیاه جاشیر بر آسیب های بافتی کلیوی در رت های دیابتی شده با آلوکسان

دکتر فرح فرخی^۱، نجمه کفاش فرخدا^{۱*}، مجید اسدی سامانی^۲

^۱گروه زیست شناسی، دانشگاه ارومیه، ارومیه، ایران؛ ^۲مرکز تحقیقات گیاهان دارویی، دانشگاه علوم پزشکی شهرکرد، شهرکرد، ایران.

تاریخ دریافت: ۹۱/۲/۳۱ اصلاح نهایی: ۹۱/۷/۹ تاریخ پذیرش: ۹۱/۹/۱۵

چکیده:

زمینه و هدف: نفروپاتی دیابتی یکی از مهمترین عوامل نقص در عملکرد فیزیولوژیک کلیه ها در بیماری دیابت ملیتوس است. ساختار کلیه ها به اعتبار نقش تعیین کننده ای که در فیلتراسیون دارند، در محیط هیپرگلیسمیک سریع تر و بیشتر از بقیه بافت ها آسیب پذیری از خود نشان می دهند. هدف از این مطالعه بررسی تغییرات هیستولوژیکی کلیه ها در طی روند بیماری دیابت و نفروپاتی دیابتی و تاثیر عصاره هیدروالکلی گیاه جاشیر بر روی تغییرات بوده است.

روش بررسی: در این مطالعه تجربی از ۴۰ رت ماده بالغ در محدوده وزنی 200 ± 20 گرم در ۵ گروه ۸ تایی استفاده شد و بیماری دیابت با تزریق داخل صفاقی آلوکسان مونوهیدرات به میزان ۱۲۰ mg/kg القا شد. عصاره ریشه، ساقه و برگ گیاه جاشیر با دوز ۱۰۰ mg/kg به صورت خوراکی در رت های دیابتی شده در دوره تیمار ۴ هفته ای گواژ شد. در پایان دوره تیمار، از کلیه های رت های مورد بررسی برش های بافتی تهیه شد و تغییرات هیستولوژیکی مورد بررسی قرار گرفت. از آزمون آماری ANOVA و تست تعقیبی Tukey جهت تجزیه و تحلیل داده ها استفاده شد.

یافته ها: نتایج حاصل حاکی از افزایش معنی دار سطح گلوکز خون و گلبول های سفید و کاهش وزن بدن در گروه دیابتی در مقایسه با گروه کنترل بود ($P < 0/05$). همچنین ضایعات بافتی کلیوی در این گروه از قبیل افزایش بستر مزانشیال، ضخیم شدن غشای پایه گلومرولی، تحلیل شبکه گلومرولی و افزایش نفوذ لنفوسیت ها به وضوح به چشم می خورد. تیمار با عصاره هیدروالکلی ریشه گیاه جاشیر به طور معنی داری باعث کاهش علائم مذکور گردید ($P < 0/05$).

نتیجه گیری: نتایج نشان داد که عصاره هیدروالکلی ریشه گیاه جاشیر دارای اثرات مطلوب بر آسیب های بافتی کلیوی ناشی از دیابت می باشد.

واژه های کلیدی: گیاه جاشیر، گلومرول، نفروپاتی دیابتی.

مقدمه:

و معتبری منتشر نشده است (۲). گیاه جاشیر با نام علمی *Prangos ferulacea* (L.) Lindl. از خانواده چتریان (Apiaceae) از جمله گیاهان دارویی ایران بوده که در زبان فرانسه *Oppopanax* و در زبان فارسی به نام جاشیر (۳) و در طب سنتی استان آذربایجان غربی با نام محلی سیابو و به عنوان دارویی کاهنده قند خون شناخته می شود (۴). بررسی های *Coskun* و همکاران در

با توجه به افزایش دانش بشری در مورد بیماری دیابت و عوارض آن، نیاز برای یافتن ترکیبات موثر در درمان این بیماری متابولیکی که دارای عوارض جانبی کمتری باشند احساس می گردد (۱). گیاهان دارویی و مشتقات آنها اگر چه از دیرباز در درمان دیابت قندی و عوارض ناشی از آن مطرح بوده اند، ولی در مورد اثربخشی قطعی بسیاری از آنها تاکنون شواهد تحقیقاتی

*نویسنده مسئول: ارومیه - دانشگاه ارومیه - گروه زیست شناسی - تلفن: ۰۹۲۸۶۱۲۱۵۶۳

خصوص تعیین ارزش غذایی جاشیر که از طریق اندازه گیری انرژی قابل متابولیزه شدن (Metabolizable Energy) برآورد شده است، نشان از ارزش غذایی بالای این گیاه دارد (۵). در بررسی های پیشین ما برای اولین بار خاصیت آنتی دیابتیک این گیاه مورد بررسی قرار گرفت (۴،۶). در سایر مطالعات خاصیت آنتی اکسیدانی این گیاه در مقابله با رادیکال های آزاد بخصوص گونه های واکنشگر اکسیژن (Reactive Oxygen Species =ROS) و همچنین اثرات مطلوب آن در کاهش پراکسیداسیون لیپیدی و کاهش استرس اکسیداتیو، به اثبات رسیده است. به علاوه در مطالعه ای اثر حفاظتی و آنتی اکسیدانی این گیاه بیشتر از α -tocopherol (ویتامین E) گزارش شده است (۷). همچنین از گیاه جاشیر در طب سنتی به عنوان بادشکن، ملین، مقوی معده، ضد نفخ، تسکین دهنده درد اعصاب، ضد انگل، ضد قارچ و ضد باکتری استفاده می شود (۷-۹). بررسی های فیتوشیمیایی منجر به جداسازی و شناسایی انواعی از کومارین ها، آلکالوئیدها، فلاونوئیدها و ترپنوئیدها در گیاه جاشیر شده است (۹). با توجه به نقش استرس اکسیداتیو و تغییرات آنزیمی در بروز برخی تغییرات بیوشیمیایی و بافتی نامطلوب ناشی از دیابت بویژه نوع ۱ (۱۰) و با توجه به این واقعیت که تحقیقات انجام گرفته در زمینه نوروپاتی دیابتی عمدتاً محدود به بررسی های بیوشیمیایی بوده و بررسی های هیستولوژیکی چندان مورد توجه قرار نگرفته است، در این تحقیق بر آن شدیم تا اثرات عصاره هیدروالکلی گیاه جاشیر را بر تغییرات هیستوپاتولوژیک بافت کلیه رت های دیابتی مورد بررسی قرار دهیم.

روش بررسی:

در این مطالعه جمع آوری گیاه جاشیر با نام علمی *Prangos ferulacea* (L.) Lindl. از منطقه مرزی کوه های شهیدان در استان آذربایجان غربی در مرز بین ایران و ترکیه در خرداد ماه سال ۱۳۸۹ انجام گرفت. به منظور تهیه دو نوع عصاره هیدروالکلی مجزا، ریشه های گیاه مذکور به صورت جداگانه و ساقه ها و برگ های

سبز توام با یکدیگر با نسبت وزنی ۱:۱ جمع آوری شدند. پس از جمع آوری نمونه ها توسط اساتید گیاه شناسی دانشکده علوم دانشگاه ارومیه شناسایی، نامگذاری و در هرباریوم نگهداری شدند. نمونه های جمع آوری شده در سایه خشک و سپس توسط دستگاه خردکن آسیاب و پودر گردید. ۱۰۰ گرم از پودر ریشه، جداگانه و نیز ۱۰۰ گرم از پودر مخلوط ساقه و برگ به صورت مجزا از یکدیگر درون ارلن های یک لیتری ریخته شدند و به آنها الکل اتیلیک ۹۶ درصد اضافه گردید، به گونه ای که سطح پودرها را بپوشاند. بعد از ۲۴ ساعت محلول ها صاف شدند. در مرحله بعد به تفاله های باقی مانده الکل ۷۵ درصد اضافه شد. بعد از ۲۴ ساعت مجدداً محلول ها صاف و توسط دستگاه تقطیر در خلا در دمای ۵۰ درجه سانتیگراد و سرعت چرخش ۷۰ دور در دقیقه تا یک سوم حجم اولیه تغلیظ گردیدند. محلول های به دست آمده از آخرین مرحله در اتوکلاو و دمای ۴۰ درجه سانتیگراد و شرایط استریل خشک شدند. به این ترتیب بعد از چند روز پودرهای خشک عصاره ها آماده و در دمای ۴ درجه سانتیگراد نگهداری شد (۱۱). در این روش از هر ۱۰۰ گرم پودر گیاه، ۶ گرم عصاره خشک به دست آمد. به منظور تهیه محلول تزریقی از عصاره گیاه، پودر حاصل در حجم معینی از نرمال سالین حل شد.

در تحقیق تجربی حاضر از ۴۰ موش صحرایی سفید ماده از نژاد Wistar در محدوده وزنی 200 ± 20 گرم تهیه شده از موسسه انستیتوپاستور ایران استفاده شد. حیوانات از سیکل ۱۲ ساعت روشنایی و ۱۲ ساعت تاریکی، دمای محیط ۲۵-۲۰ درجه و رطوبت نسبی ۲۵ تا ۳۰ درصد برخوردار بودند و از یک رژیم غذایی استاندارد شامل غذای پلت استاندارد و آب تصفیه شده شهری بدون محدودیت تغذیه می شدند. به منظور حصول حالت سازش با محیط، تمامی آزمایش ها پس از گذشت حداقل ۱۰ روز پس از استقرار حیوانات در لانه به انجام رسید. رعایت اصول اخلاق پژوهشی با کمترین آزار در مورد آنها انجام شد.

حاصله در لوله های آزمایش ریخته شد و جهت انجام آزمایشات بیوشیمیایی به آزمایشگاه منتقل شد. ۴ هفته بعد از شروع مطالعه، همه رت ها پس از بیهوشی و کشته شدن با اتر کالبد شکافی شدند. ضایعات ماکروسکوپیک مشاهده شده به ویژه در اندام های احشایی ثبت و نمونه های بافتی مناسب از کلیه ها برداشته شد و در محلول بافر فرمالین ۱۰ درصد پایدار قرار گرفت. بعد از گذراندن مراحل آماده سازی بافتی و تهیه بلوک های پارافینی، مقاطعی به قطر ۶ میکرون تهیه و به روش هماتوکسیلین و ائوزین (H&E) و پرئودیک اسید شیف (PAS) رنگ آمیزی انجام پذیرفت. آنالیز آماری با استفاده از نرم افزار SPSS و توسط آزمون آنالیز واریانس و تست تعقیبی توکی انجام پذیرفت و سطح ($P < 0.05$) معنی دار تلقی گردید.

یافته ها:

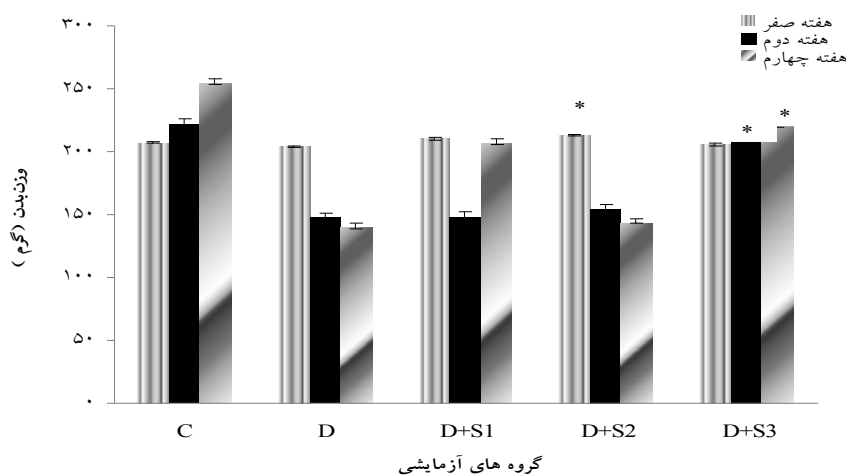
در این مطالعه گلوکز سرم در گروه های آزمایشی در هفته قبل از بررسی (هفته صفر) تفاوت معنی داری ($P < 0.05$) را نشان نداد، اما پس از تزریق آلوکسان، میزان گلوکز سرم در سایر گروه ها نسبت به گروه کنترل افزایش معنی داری داشت، بطوری که در هفته ی دوم و چهارم اختلاف گروه کنترل سالم با سایر گروه ها معنی دار بود ($P < 0.05$). همچنین اختلاف بین گروه های تیمار شده با عصاره ریشه و تیمار شده با انسولین با گروه کنترل دیابتی معنی دار بوده است، که بیانگر این می باشد که تیمار با عصاره ریشه گیاه جاشیر و همچنین تیمار با انسولین، در هفته دوم و چهارم سبب کاهش معنی دار گلوکز خون در مقایسه با گروه دیابتی شده است. تیمار با عصاره ساقه و برگ گیاه جاشیر نیز تا حدی سبب کاهش قند خون در هفته دوم و چهارم در مقایسه با گروه دیابتی گردیده است که البته این کاهش از لحاظ آماری معنی دار نبوده است ($P > 0.05$) (نمودار شماره ۱).

در این مطالعه ۴۰ سر رت در ۵ گروه ۸ تایی به صورت تصادفی گروه بندی شدند که این گروه ها عبارت بودند از: گروه کنترل سالم که در طول آزمایش تنها نرمال سالیین دریافت کردند. گروه کنترل دیابتی که آلوکسان تزریق شده بود و در طول آزمایش تنها نرمال سالیین دریافت کردند. گروه دیابتی تیمار شده با عصاره ریشه که داروی آلوکسان تزریق شده بود و ۱۰۰ mg/kg عصاره هیدروالکلی ریشه گیاه را روزانه دریافت کردند. گروه دیابتی تیمار شده با عصاره ساقه و برگ که داروی آلوکسان تزریق شده بود و ۱۰۰ mg/kg عصاره هیدروالکلی ساقه و برگ گیاه را روزانه دریافت کردند و گروه دیابتی تیمار شده با انسولین که داروی آلوکسان تزریق شده بود و در طول آزمایش انسولین NPH با دوز ۱ IU/Kg روزانه دریافت کردند (۳).

پس از ۱۲ ساعت ناشتایی مدل تجربی دیابت قندی نوع ۱ در رت ها با یک بار تزریق داخل صفاقی آلوکسان به میزان ۱۲۰ میلی گرم به ازای هر کیلوگرم وزن بدن ایجاد گردید. علائم دیابت شامل پرنوشی، پر ادراری و کاهش وزن پس از گذشت ۵ روز ظاهر شد. برای اطمینان از دیابتی شدن رت ها میزان قند خون آن ها با خون گیری دمی و لانتست زدن مستقیم از دم حیوان توسط دستگاه گلوکومتر کنترل شد. ملاک دیابتی شدن افزایش میزان گلوکز خون بین ۳۰۰-۲۰۰ mg/dl در نظر گرفته شد (۱۲).

مدت زمان تیمار ۴ هفته بود که در این مدت عصاره های گیاهی و نرمال سالیین به صورت خوراکی از طریق لوله intragastri روزانه تیمار شد.

خون گیری در مرحله اول و دوم، به منظور تعیین میزان گلوکز خون از طریق سیاهرگ دمی و بالانتست زدن مستقیم از دم حیوان انجام گرفت. خون گیری مرحله سوم نیز پس از کالبد شکافی و نمایان شدن قلب، با استفاده از سرنگ های ۵ سی سی آغشته به ماده ضد انعقاد هپارین از بطن چپ قلب انجام گرفت. خون



نمودار شماره ۱: اثر تیمار خوراکی عصاره هیدروالکلی گیاه جاشیر بر میزان وزن بدن رت های دیابتی شده با آلوکسان

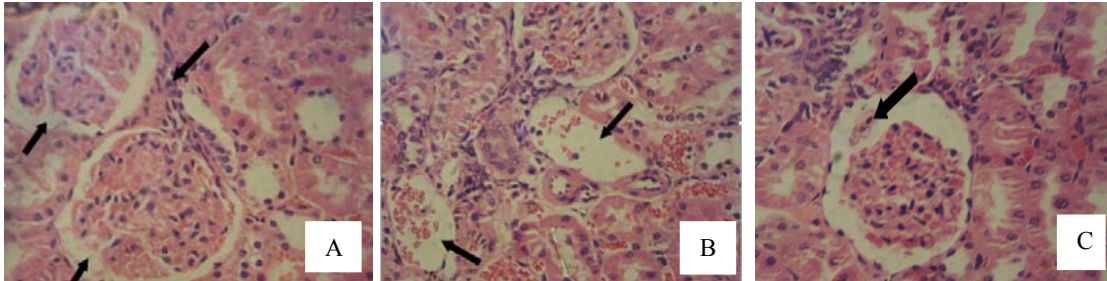
C. کنترل سالم، D: کنترل دیابتیک، D+S1: دیابتی تیمار شده با عصاره ریشه، D+S2: دیابتی تیمار شده با عصاره ساقه و برگ، D+S3: دیابتی تیمار شده با انسولین. مقادیر "میانگین \pm انحراف استاندارد" را نشان می دهد. * اختلاف معنی دار ($P < 0.05$) در مقایسه با گروه کنترل دیابتی است.

دیابتی در پایان دوره تیمار گردیده است (جدول شماره ۱). قطر کلافه گلمرولی در گروه کنترل دیابتی در مقایسه با گروه کنترل سالم کاهش معنی دار نشان داد ($P < 0.05$). در پایان دوره تیمار با عصاره ریشه گیاه جاشیر و نیز تیمار با انسولین بطور معنی داری سبب جبران این کاهش گردید. همچنین تیمار با عصاره ساقه و برگ گیاه جاشیر سبب افزایش معنی داری در قطر کلافه های گلمرولی نشد (جدول شماره ۱).

در برش های بافتی مربوط به گروه دیابتی (تصویر شماره ۱) تغییرات بافتی نظیر کانون های گلمرولواسکلروزیس (ضایعه kimmelstiel-wilson) (تصویر A-1)، تغییر هیالین جدار عروق آوران و وبران (تصویر B-1)، وارد شدن ندول های انوزینوفیلیک کوچک از کپسول بومن به فضای ادراری (Capsular drops) (تصویر C-1) که در افراد مبتلا به دیابت دیده می شود، به چشم می خورد. همچنین نفوذ سلول های التهابی تک هسته ای بخصوص لنفوسیت ها که نشان دهنده شکل گیری یک واکنش خودایمن می باشد در مقاطع بافتی کلیوی رت های دیابتی به

وزن بدن در گروه های آزمایشی در هفته قبل از بررسی (هفته صفر) تفاوت معنی داری را نشان نداد ($P < 0.05$), اما القای دیابت منجر به کاهش معنی دار وزن بدن در مقایسه با گروه کنترل گردید، بطوری که این اختلاف در هفته دوم به جز در گروه تیمار شده با انسولین معنی دار بوده است که بیانگر این است که تنها تیمار با انسولین، پس از دو هفته توانسته است از کاهش وزن در رت های دیابتی جلوگیری کند. در هفته چهارم تیمار با انسولین و نیز تیمار با عصاره ریشه گیاه جاشیر، سبب جبران کاهش وزن در رت های تحت تیمار شده است و اختلاف معنی داری را در مقایسه با گروه دیابتی نشان داده است همچنین تیمار با عصاره ساقه و برگ گیاه جاشیر، تاثیر معنی داری در افزایش وزن رت های دیابتی نداشته است ($P > 0.05$) (نمودار شماره ۲).

تزریق آلوکسان و القای دیابت منجر به افزایش معنی دار سطح گلبول های سفید در گروه کنترل دیابتی در مقایسه با گروه کنترل گردید ($P < 0.05$). تیمار با عصاره ریشه گیاه جاشیر و نیز تیمار با انسولین به طور معنی داری سبب کاهش این میزان در مقایسه با گروه

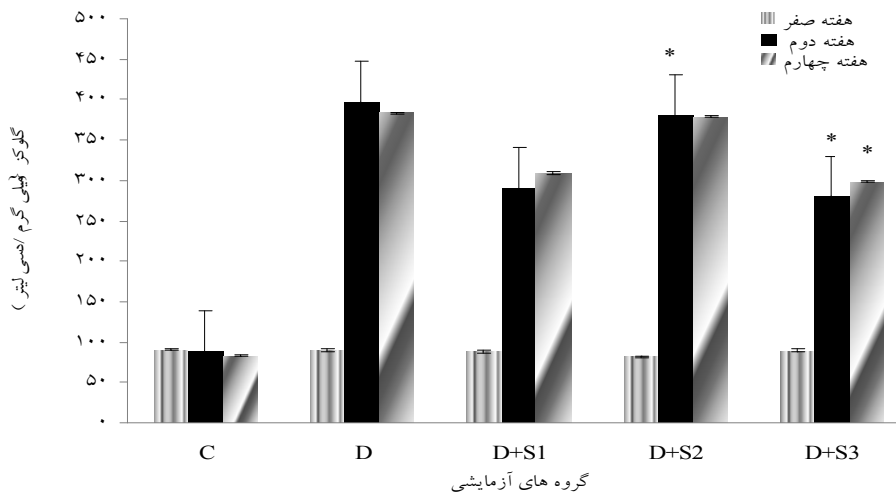


تصویر شماره ۱: سیمای هیستوپاتولوژیک بافت کلیه در رت های دیابتیک، درشت نمایی $\times 400$ ، رنگ آمیزی H&E.
 A: پرخونی کلافه مویرگی، اتساع فضای ادراری، نفوذ سلول های التهابی پلی مورفونوکلئر و لنفوسیت در گلوبول ها مشاهده می گردد.
 B تغییر هیالین شریانه آوران به دلیل تجمع قطعات ریز پروتئینی هیالینی. C: وارد شدن ندول های انوزینوفیلیک کوچک از کپسول بومن به فضای ادراری (capsular drops) و افزایش فضای ادراری و گلوبولواسکلروزیس (ضایعه kimmelstiel-wilson)

جدول شماره ۱: اثر تیمار خوراکی عصاره هیدروالکلی گیاه جاشیر بر میزان گلبول های سفیدخونی و قطر گلوبول رت های دیابتی شده با آلوکسان.

گروه های آزمایشی					خصوصیت بیوشیمیایی
D+S3	D+S2	D+S1	D	C	
					گلبول های سفید خونی (میلی گرم / دسی لیتر)
$10466 \pm 788/1$ *	$15533 \pm 742/36$	$11733 \pm 266/6$ *	$17800 \pm 781/02$	$9633 \pm 712/58$	(WBC)
					قطر گلوبول (میکرومتر)
$7/56 \pm 0/08$ *	$5 \pm 0/05$	$7/1 \pm 0/11$ *	$4/73 \pm 0/17$	$7/83 \pm 0/08$	

C. کنترل سالم، D. کنترل دیابتیک، D+S1 دیابتی تیمار شده با عصاره ریشه، D+S2 دیابتی تیمار شده با عصاره ساقه و برگ، D+S3 دیابتی تیمار شده با انسولین. داده ها به صورت "میانگین \pm انحراف معیار" می باشد. * اختلاف معنی دار ($P < 0/05$) در مقایسه با گروه کنترل دیابتی است.

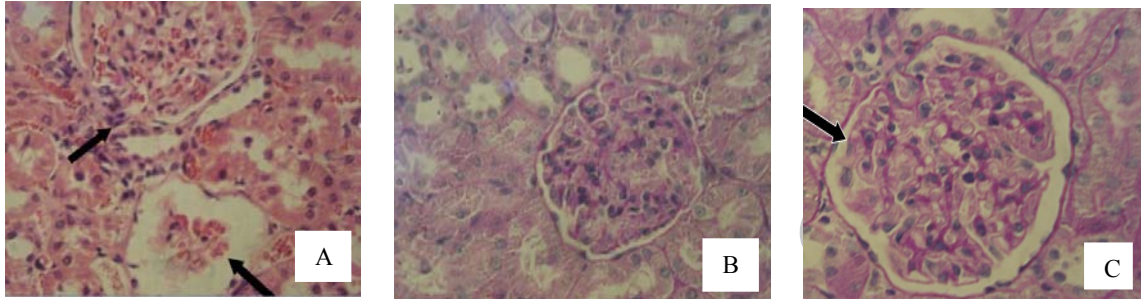


نمودار شماره ۲: اثر تیمار خوراکی عصاره هیدروالکلی گیاه جاشیر بر گلوکز رت های دیابتی شده با آلوکسان

C. کنترل سالم، D. کنترل دیابتیک، D+S1 دیابتی تیمار شده با عصاره ریشه، D+S2 دیابتی تیمار شده با عصاره ساقه و برگ، D+S3 دیابتی تیمار شده با انسولین. مقادیر "میانگین \pm انحراف استاندارد" را نشان می دهد. * اختلاف معنی دار ($P < 0/05$) در مقایسه با گروه کنترل دیابتی است.

می باشد. در گروه های تیمار شده، علایم مذکور تا حدی بهبود یافته است به طوری که در گروه های تیمار شده با عصاره ریشه و تیمار شده با انسولین (تصاویر 2-B و 2-C)، کاهش نفوذ لنفوسیتی و کاهش فضای ادراری مشاهده می شود (تصویر شماره ۲).

چشم می خورد (تصویر A-1). از طرفی در رت های دیابتی اتساع فضای ادراری و نیز تحلیل و کم شدن قطر کلافه گلومرولی و ضخیم شدن غشای پایه گلومرولی به چشم می خورد که تمامی این علایم بسته به میزان پیشرفت بیماری در بیماران دیابتی مشهود



تصویر شماره ۲: سیمای هیستوپاتولوژیک بافت کلیه در رت های دیابتیک تحت تیمار.

درشت نمایی $\times 400$ ، رنگ آمیزی H&E (تصویر A) و رنگ آمیزی PAS (تصاویر B و C)
 A: سیمای هیستوپاتولوژیک بافت کلیه در رت های تیمار شده با عصاره ساقه و برگ گیاه جاشیر (D+S2) گلومرولواسکلروزیس (ضایعه kimmelstiel-wilson) و ضخیم شدن غشای پایه گلومرولی و تحلیل شبکه گلومرولی، حضور لنفوسیت ها.
 B: سیمای هیستوپاتولوژیک بافت کلیه در رت های تیمار شده با عصاره ریشه گیاه جاشیر (D+S1)، کاهش نفوذ سلول های التهابی به همراه کاهش فضای ادراری.
 C: سیمای هیستوپاتولوژیک بافت کلیه در رت های تیمار شده با انسولین (D+S3)، افزایش قطر گلومرولی و کاهش حضور لنفوسیت ها به همراه کاهش در فضای ادراری.

بحث:

سریع تر و بیشتر از بقیه بافت ها آسیب پذیری از خود نشان می دهند (۱۲). چنانچه نتایج تحقیق حاضر نیز نشان داد که در گروه های با سطح گلوکز کنترل نشده و هیپرگلیسمیک علاوه بر افزایش سطح گلوکز و کاهش وزن بدن، تغییرات بافتی کلیوی نیز در مقایسه با گروه کنترل، با شدت بیشتری رخ داده است، در حالی که در گروه های تیمار شده با عصاره ریشه گیاه جاشیر گروه تیمار شده با انسولین، همزمان با کاهش سطح گلوکز بسیاری از تغییرات بافتی ناشی از دیابت بهبود یافته و تا حدی به گروه کنترل نزدیک شده بود. یک مکانیسم احتمالی در رابطه با اثرات هیپوگلیسمیک و اثرات مفید عصاره ریشه گیاه جاشیر بر تغییرات بافتی کلیوی، می تواند ناشی از حضور آلکالوئیدها و فلاونوئیدها و

دیابت قندی از نظر بالینی یکی از مهمترین عوامل خطر ساز برای برخی اختلال ها نظیر نروپاتی، رتیнопاتی نوروپاتی و بیماری های قلبی عروقی محسوب می شود که بر اساس پیش بینی به عمل آمده، شیوع آن در جامعه ی انسانی در آینده افزایش خواهد یافت (۱۳). کمبود و یا کاهش نسبی میزان انسولین در این بیماری با عوارض متابولیک حاد و مزمن همراه می باشد (۱۴). نروپاتی دیابتی یکی از مهمترین عوامل نقص در عملکرد فیزیولوژیک کلیه ها در بیماری دیابت ملیتوس است و پیش بینی شده است که تاثیر زیادی بر کیفیت زندگی افراد دیابتی بگذارد (۱۵). ساختار کلیه ها به اعتبار نقش تعیین کننده ای که در امر فیلتراسیون دارند، در محیط هیپرگلیسمیک

با توجه به نقش کلیه ها در ثابت نگهداشتن محیط داخلی بدن، گرفتاری کلیه به سهم خود موجب شروع گرفتاری های وسیع تری می شود که از آن جمله می توان به نوروپاتی دیابتی، رتینوپاتی و بیماری های قلبی عروقی اشاره کرد. اهمیت موضوع از آنجا ناشی می شود که با شروع دیابت، غشای پایه گلوامرول های کلیوی به عنوان اولین مناطق متاثر از محیط هایپرگلیسمیک شروع به تغییر ماهیت می نمایند و زمینه بروز تغییرات پاتولوژیک بعدی را در ماتریکس خارج سلولی فراهم می کند (۱۸). مطالعات انجام گرفته در این زمینه نشان داده است که در محیط های با گلوکز بالا، سنتز اجزای غشای پایه افزایش می یابد. افزایش ضخامت غشای پایه می تواند ناشی از رسوب ایمنوگلوبولین های IgM و IgG و اجزای کمپلمان باشد. نشت این مواد از کلافه های گلوامرولی از طرفی باعث رسوب آنها در بافت مزانژریال گلوامرول ها و از طرف دیگر می تواند افزایش سنتز اجزای غشای پایه از قبیل لامینین، فیبرونکتین و کلاژن را به دنبال داشته باشد (۱۸). تغییرات ایجاد شده در بافت کلیوی نمونه های دیابت تجربی گویای این واقعیت است که ابتلا به دیابت می تواند لطمه های جبران ناپذیری بر کلیه ها وارد نموده و سلامت و عملکرد آنها را به مخاطره اندازد.

علت اصلی نوروپاتی دیابتی، گلیکوزیلاسیون غیر آنزیمی پروتئین های پلاسما و غشاء پایه لوله ها و کلافه های گلوامرولی است، زیرا در یک محیط با قند بالا، گلوکز با پیوند کووالان با گروه آمین پروتئین ها عکس العمل نشان می دهند که در ابتدا این گلیکوزیلاسیون قابل برگشت می باشد ولی در مدت طولانی مولکول هایی مثل کلاژن پیوند غیر قابل برگشتی را با گلوکز تشکیل می دهد (۱۵). عوارض اصلی دیابت بر روی کلیه شامل گلوامرولواسکلروزیس، افزایش ضخامت غشاء پایه کلافه های گلوامرولی و لوله های کلیه، تحلیل شبکه گلوامرولی، نکروز پاپیلاری، کلاهیك فیبرینی و قطره کپسولی است که مهمترین آن

سایر ترکیبات آنتی اکسیدان طبیعی موجود در ریشه های این گیاه باشد که از آن جمله می توان به Umbelliferone اشاره کرد. در مطالعات پیشین انجام گرفته توسط Ramesh و Pugalendi همکاران اثرات حفاظتی این ترکیب بر هیستوپاتولوژی کبد و کلیه مورد بررسی قرار گرفت. تحقیق آنان تیمار با Umbelliferone در رت های دیابتی باعث بازگشت سطح اوره و کراتینین سرم به سطح نرمال گردید. همچنین بسیاری از تغییرات بافتی کلیوی در رت های دیابتی که ناشی از تخریب غشای پایه گلوامرولی می باشد، در گروه تحت تیمار با Umbelliferone تا حد زیادی بهبود نشان داد (۱۲). در مطالعه ما تیمار با عصاره هیدروالکلی ساقه و برگ گیاه جاشیر اثر چندانی بر بهبود آسیب های کلیوی ناشی از دیابت نداشته است. یکی از مکانیسم های احتمالی عدم اثر بخشی عصاره مذکور می تواند عدم حضور Umbelliferone در آن باشد، همچنین ممکن است برخی از ترکیبات موجود در ساقه و یا برگ گیاه، اثرات آنتی اکسیدانی برخی ترکیبات موجود در یکدیگر را خنثی نموده باشند (۴). از طرفی افزایش تعداد گلبول های سفید در گروه کنترل دیابتیک و دیابتی تیمار شده با عصاره ساقه و برگ بیانگر شکل گیری یک واکنش خود ایمن در این گروه های می باشد و همچنان که در تصاویر بافتی (تصویر ۱ و ۳) نیز مشاهده می شود حضور سلول های التهابی تک هسته ای و التهاب لنفوسیتی در این گروه ها به چشم می خورد. بر اساس مطالعات Alba-Loureior و همکاران ثابت شده است که در بیماران دیابتی به دنبال اختلال در متابولیسم گلوکز و گلوتامین که بیشتر مورد استفاده نوتروفیل ها هستند، عمل و متابولیسم برخی گلبول های سفید بویژه نوتروفیل ها تغییر می کند (۱۶). با توجه به این گزارش این احتمال وجود دارد که در سلول های ریشه ای چند پتانسیلی موجود در مغز استخوان نیز این اختلال رخ دهد و در نتیجه تولید کلیه سلول های خونی از جمله گلبول های سفید، قرمز، پلاکت ها و اجزای وابسته به آن دچار اختلال شود.

ژن های دخیل در آسیب گلوامرولی هستند، می شود. با مهار آسیب اکسیداتیو، تمام ناهنجاری های مرتبط با نفروپاتی دیابتی مهار می شود (۲۱). به نظر می رسد که عصاره هیدروالکلی گیاه جاشیر از طریق مهار استرس اکسیداتیو در بهبود نفروپاتی حاصل از دیابت در رت های دیابتی عمل می کند.

نتیجه گیری:

در مجموع نتایج حاصل از این مطالعه نشان می دهد که استفاده از عصاره ریشه گیاه جاشیر دارای اثرات مطلوب بر آسیب های بافتی کلیوی ناشی از دیابت می باشد و در نتیجه عصاره مذکور می تواند در پیشگیری، کنترل و درمان عوارض نفروپاتی دیابتی موثر باشد.

تشکر و قدردانی:

بودجه تحقیقاتی پژوهش حاضر از محل اعتبار پژوهشی معاونت پژوهشی دانشگاه ارومیه در سال ۱۳۸۹ تامین شده است که بدینوسیله تشکر می گردد. همچنین از کادر محترم آزمایشگاه بیوشیمی جهت انجام آزمایشات بیوشیمیایی و کلیه افرادی که در این زمینه ما را یاری کردند، قدردانی می شود.

گلوامرولواسکلروزیس می باشد و به صورت منتشر یا ندولار خود را نشان می دهد که در آن افزایش ماتریکس مزانژیال رخ می دهد (۳).

به نظر می رسد که پراکسیداسیون لیپیدی و افزایش رادیکال های آزاد می توانند از طرق مختلف موجب نفروپاتی شوند. یک مکانیسم احتمالی ممکن، افزایش فعالیت آنزیم فسفولیپاز A2 (PLA2) می باشد. این آنزیم باعث تولید پروستاگلین I₂ و ترومبوکسان I₂ می گردد. پروستاگلین I₂ گشاد کننده عروق ولی ترومبوکسان I₂ منقبض کننده عروق است و تعادل بین آن ها در شرایط طبیعی موجب حفظ حالت طبیعی در تون عروقی می شود. مشخص شده است در دیابت قندی میزان ترومبوکسان I₂ افزایش و تولید پروستاگلین I₂ کاهش می یابد (۱۹). به هم خوردن تعادل بین پروستاگلین I₂ و ترومبوکسان I₂ منجر به کاهش جریان خون گشته و در برخی اندام ها از جمله کلیه متعاقب کاهش جریان خون، بروز نفروپاتی افزایش یابد (۲۰). یک مکانیسم احتمالی دیگر برای ایجاد نفروپاتی این است که هیپرگلیسمی مستقیماً استرس اکسیداتیو در سلول های مزانژیال گلوامرولی را افزایش می دهد. از طرف دیگر استرس اکسیداتیو سبب القاء بیان فاکتور رشد تومور بتا (TGFβ) و فیبرونکتین که

منابع:

1. Suji G, Sivakami S. Approaches to the treatment of diabetes mellitus: an overview. Cell Mol Biol (Noisy-le-grand). 2003 Jun; 49(4): 635-9.
2. Kuhn MA, Winston D. Herbal therapy and supplements: a scientific and traditional approach. Philadelphia: Lippincott Williams & Wilkins; 2010.
3. Kazerooni T, Mousavizade K, Abdollahee A, Sarkarian M, Sattar A. Abortifacient effect of *Prangos ferulacea* on pregnant rats. Contraception. 2006 May; 73(5): 554-6.
4. Kafash-Farkhad N, Farokhi F, Togmachi A, Soltani-band KH. Hydro-alcoholic extract of the Root of *Prangos ferulacea* Lindle can improve serum glucose and lipids in alloxan-induced diabetic rats. Avicenna J Phytomedicine. 2012; 2(4): 1-9.
5. Coskun B, Gulsen N, Umucallar HD. The nutritive value of *Prangos ferulacea*. Grass Forage Sci. 2004; 59(1): 15-9.

6. Farokhi F, Kafash Farkhad N, Togmachi A, Soltani band KH. Preventive effects of *Prangos ferulacea* Lindle on liver damage of diabetic rats induced by alloxan. *Avicenna J Phytomedicine*. 2011; 2(3): 1-9.
7. Coruh N, Sagdicoglu Celep AG, OZgokce F. Antioxidant properties of *Prangos ferulacea* Lindle. *Charophyllum macropodium* Boiss and *heracleum persicum* from apiacea family used as food in eastern Anatolia and their inhibitory effects on glutathione-S-transferase. *Food Chem*. 2007; 100: 1237-42.
8. Ulubelen A, Topcu, G, Tan, N, Olcal S, Tamer S. Biological activities of Turkish medicinal plant, *Prangos platychnaena*. *J Ethnopharmacol*. 1995 Mar; 45(3): 193-7.
9. Baser KHC, Ermin N, Adiguzel, N, Aytac Z. Composition of the essential oil of *Prangos ferulacea*. *J Essent Oil Res*. 1996; 8: 297-8.
10. Buckingham J. *Dictionary of Natural Products*. 7th ed. New yourk: Chapman & Hall; 1998.
11. Tripathi BK, Srivastava AK. Diabetes mellitus: complications and therapeutics. *Med Sci Monit*. 2006; 12(7): 130-47.
12. Ramesh B, Pugalendi KV. Antihyperlipidemic and antidiabetic effects of Umbelliferone in streptozotocin diabetic rats. *Yale J Biol Med*. 2005 Jul; 78(4): 189-96.
13. Arya A, Sahil A, Harlokesh N. Pathogenesis of diabetic nephropathy. *Int J Pharm Pharm Sci*. 2010; 2(4): 24-29.
14. Saburi S, Mohtadinia J, Ali-Asgarzadeh A, Nomi-Gholzar S, Yusefirad E. The relationship between serum level of chromium and serum malondialdehyde in patients with type II diabetes. *J Shahrekord Univ Med Sci*. 2010; 12(2): 1-6.
15. Thomson M, Al-Amin ZM, Al-Qattan KK, Shaban LH, Muslim A. Anti-diabetic and Hypolipidemic properties of garlic (*Allium sativum*) in streptozotocin-induced diabetic rats. *Br J Nutr*. 2006 Oct; 96(4): 660-6.
16. Alba-Loureiior TC, Hirabara SM, Mendonca JR, Curi R, pithon-curi TC. Diabetes causes marked changes in function and metabolism of rat neutrophils. *J Endocrinol*. 2006; 188(2): 295-303.
17. Share AJ, Stewart LR, Cheek DE, Hurray D, Self SE. IgA antglomerular basement membrane nephritis associated with Crohn's disease: a case report and review of glomerulonephritis in inflammatory bowel disease. *Am J Kidney Dis*. 2011; 41(5): 1097-109.
18. Steffes MW, Brown DM, Mauor M. Diabetic glomerulopathy following unilateral nephropathy in the rat. *Diabetes*. 1978 Jan; 27(1): 35-41.
19. Heidland A, Sebekova K, Schinzel R. Advanced glycation end products and the progressive course of renal disease. *Am J Kidney Dis*. 2001 Oct; 38(4 Suppl 1): S100-6.
20. Najafian B, Kim Y, Crosson JT, Mauer M. Atubular glomeruli and glomerulotubular junction abnormalities in diabetic nephropathy. *J Am Soc Nephrol*. 2009; 14(4): 908-17.
21. Gross ML, Ritz E, Schoof A. Comparison of renal morphology in the streptozotocin and the SHR/N-cp models of diabetes. *Lab Invest*. 2004 Apr; 84(4): 452-64.

Preventive effects of hydro-alcoholic extract of *Prangos ferulacea* (L.) Lindl. on kidney damages of diabetic rats induced by alloxan

Farokhi F (PhD)¹, Kafash-farkhad N (MSc)^{1*}, Asadi-Samani M (MSc)²

¹Biology Dept, Urmia University, Urmia, I.R. Iran; ²Medical Plants Research Center, Shahrekord University of Medical Sciences, Shahrekord, I.R. Iran.

Received: 20/May/2012 Revised: 30/Sep/2012 Accepted: 6/Oct/2012

Background and aims: Diabetic nephropathy is one of the most important implication factors in kidney's physiological function in diabetes mellitus. Having major role in filtration, in hyperglycemic condition kidney has shown more damages in comparison with other tissues. The aim of this study was to investigate kidneys histopathological changes during diabetes and nephropathic diabetic conditions. The effect of *Prangos ferulacea* (L.) Lindl. on these changes was also evaluated

Methods: In this experimental study (40) female Wistar rats with body weight of 200± 20 gr were randomly divided into 5 groups with 8 rats in each group. Diabetes was induced in rats by intraperitoneally injection of alloxan monohydrate in a dose of 120 mg/kg body weight (BW). Root and leaves with stems hydroalcoholic extract of *Prangos ferulacea* in a dose of 100 mg/kg B.W were injected orally in diabetic rats daily for 4 weeks. At the end of the treatment, renal tissue samples were processed and histological changes were investigated.

Result: Diabetic rats compared with control group showed a significant increase in blood glucose and WBC, and a decrease in body weight. Further, renal tissue complications such as: mesangial matrix expansion, glomerular basement membrane thickness, glomerular shrinkage and increase in lymphocytic infiltration were observed. In diabetic rats treated by roots of hydroalcoholic extract of *Prangos ferulacea* all of the previous signs were decreased, significantly (P<0.05).

Conclusion: These results shows that root hydroalcoholic extract of *Prangos ferulacea* had useful effects on renal histopathological disruption induced by diabetes.

Keywords: Diabetic nephropathy, *Prangos ferulacea* (L.) Lindl., Glomerul.

Cite this article as: Farokhi F, Kafash-Farkhad N, Asadi-Samani M. Preventive effects of hydro-alcoholic extract of *Prangos ferulacea* (L.) Lindl. on kidney damages of diabetic rats induced by alloxan. J Sharekord Univ Med Sci. 2013 Feb, March; 14(6): 72-81.

*Corresponding author:

Biology Dept., Urmia University, Urmia, I.R. Iran. Tel: 00989386121563, E-mail:kafash_embriology@yahoo.com