

مطالعه ماکروسکوپی و میکروسکوپی تأثیر موضعی نانوذرات نقره بر ترمیم زخم پوست و بررسی تغییرات برخی پارامترهای بیوشیمیایی خون در موش سفید آزمایشگاهی

سمیرا رهنما^۱، محمد سعید حیدر نژاد^{۱*}، محسن مبینی دهکردی^۱، محمد شادخواست^۱،

پریسا یارمحمدی سامانی^۱، مهدی نجفی^۱

^۱دانشگاه شهرکرد، شهرکرد، ایران؛ ^۲دانشگاه علوم پزشکی شهرکرد، شهرکرد، ایران.

تاریخ دریافت: ۹۲/۴/۱۳ تاریخ پذیرش: ۹۲/۱۰/۱۵

چکیده:

زمینه و هدف: در حال حاضر نقره و ترکیبات آن به عنوان یک راه حل مناسب برای درمان عفونت در سوختگی ها، زخم های باز و زخم های مزمن به کار برده می شوند. این مطالعه با هدف بررسی اثر موضعی نانوذرات نقره بر روی پارامترهای بیوشیمیایی خون و بافت کلیه در هنگام ترمیم زخم در موش سفید آزمایشگاهی طراحی و اجرا شد.

روش بررسی: در این مطالعه تجربی، ۵۰ سر موش بلب سی (Balb/c) ماده در حدود ۴ هفته (با وزن 24 ± 3 گرم) در دو گروه ۲۵ تایی (تیمار و کنترل) مورد بررسی قرار گرفتند. پس از ایجاد زخم یکسان در همه حیوانات سطح زخم گروه تیمار با ۵۰ μl محلول ۱۰ ppm و برای گروه کنترل با همان مقدار آب مقطر تیمار شد. در روزهای دوم، هفتم، چهاردهم و بیست و یکم نمونه گیری بافت از زخم پوست و نمونه گیری از خون انجام شد و مساحت زخم برای هر دو گروه در روزهای متوالی اندازه گیری شد.

یافته ها: درصد بهبود زخم در گروه تیمار نسبت به گروه کنترل به طور معنی داری بیشتر بود. به طوری که در گروه تیمار بهبود نهایی در زمان 14 ± 0.82 روز و در گروه کنترل بهبودی نهایی در زمان 20.75 ± 1.03 روز خاتمه یافت ($P < 0.05$). متوسط پتاسیم و نیتروژن اوره خون در بین گروه ها تفاوت معنی داری نشان داد ($P < 0.05$).

نتیجه گیری: نتایج نشان داد که محلول ۱۰ ppm نانوذرات نقره علاوه بر تسریع بهبود زخم، بر روی برخی پارامترهای خون به طور معنی داری اثرات منفی می گذارد؛ لذا علاوه بر اثرات سودمند خود دارای اثرات مضر نیز می باشد و باید در مصرف آن احتیاط لازم را مبذول نمود.

واژه های کلیدی: نانوذرات نقره، ترمیم زخم، پارامترهای بیوشیمیایی، نیتروژن اوره خون، پتاسیم.

مقدمه:

نامحلول و تشکیل لخته خون می شود. محصول فیبرین برای ترمیم زخم ضروری است و جز اصلی ماتریس زخم محسوب می شود. در طول فاز التهاب، سلول های آماسی (نوتروفیل و ماکروفاژ) بافت، سلول های آسیب دیده و چرک را در محل زخم حذف و فاکتورهای میتوژنیک و کموتاکتیک آزاد می کنند. در طول فاز تکثیر فیروبلاست ها از بافت اطراف شروع به تکثیر بر روی ماتریکس فیبرین و کلاژن می نمایند. در همین حال رگرایی و اپیتلیالیزاسیون (epithelialization) رخ می دهد. در نهایت در مرحله بلوغ کلاژن تازه سنتز شده که به صورت تصادفی در بافت گرانوله ته نشین شده، برای تشکیل بافت گرانوله جدید

آسیب به پوست باعث آغاز واکنش هایی می شود که در نهایت منجر به بازگرداندن یکپارچگی بافت می گردد (۱). زخم ها آسیب های فیزیکی هستند که در نتیجه باز شدن و یا شکست پوست ایجاد می شوند (۲). ترمیم زخم یک پاسخ ترمیمی طبیعی به آسیب بافت است که این پاسخ را می توان به چهار مرحله که با هم همپوشانی دارند تقسیم کرد که با هموستاز آغاز می شود و التهاب، تکثیر و بلوغ مراحل دیگر آن می باشند و در نهایت با تشکیل اسکار خاتمه پیدا می کند. در طول فاز هموستاز پاسخ فاکتورهای انعقادی در یک آبشار، باعث تبدیل فیبرینوژن (یک پروتئین محلول در خون) به فیبرین

(۱۳). نانو ذرات ساختارهایی یک بعدی در محدوده ۱۰۰-۱ نانومتری هستند (۱۴). ویژگی مهم نانو ذرات نقره (Silver nanoparticles=SNPs) در زمینه ی پزشکی فعالیت ضد میکروبی عالی آن ها می باشد (۱۵)؛ زیرا نسبت سطح به حجم نانوذرات، سبب افزایش تماس بهتر با باکتری و همچنین باعث می شود تا آن ها حتی در غلظت های کم، فعالیت ضد میکروبی نشان دهند (۱۳). همچنین سه مکانیسم عمومی تر بعد از فعالیت نانو ذرات نقره بر روی باکتری ها پیشنهاد شده است که شامل: ۱- جذب یون های نقره آزاد و به دنبال آن قطع تولید ATP و همانند سازی DNA، ۲- تولید ROS و ۳- آسیب به غشاء سلولی می باشد (۱۶). در حال حاضر نقره و ترکیبات آن به عنوان یک راه حل مناسب برای درمان عفونت در سوختگی ها، زخم های باز و زخم های مزمن به کار برده می شوند (۱۷). SNPs بعد از جذب، در بافت های مختلف توزیع می شوند. بنابراین سمیت SNPs برای بافت های مختلف بدن بعد از جذب نیاز به مطالعه بیشتر دارد. مطالعات پروتئومیکسی نشان می دهند که بافت های کبد، کلیه و شش موش های صحرایی در معرض نانو ذرات (۵۰ نانومتر) از طریق تزریق داخل عروقی باعث آسیب می شوند (۱۸). در سال های اخیر، همچنان که فناوری نانو و علم مواد پیشرفت کرده است، نانو مواد مهندسی شده به طور گسترده تولید و به کار رفته اند. همزمان مردم به طور روز افزونی در معرض انواع گوناگونی از نانو ذرات تولید شده قرار می گیرند و علیرغم کاربرد گسترده درمانی می توانند خطرات پیش بینی نشده ای را برای سلامتی انسان داشته باشند؛ لذا با افزایش توجه به سمیت بالقوه آن ها، اثرات مضر نانو ذرات مهندسی شده به میزان زیادی در آزمایشگاه و در محیط طبیعی مورد بررسی قرار گرفته است. در این بین مطالعات آزمایشگاهی پاسخ های فیزیولوژیکی شناخته شده در اکثر نمونه های جانوری را حمایت کرده اند و به علاوه اطلاعاتی را فراهم نموده اند که بیانگر افزایش وقوع استرس اکسیداتیو در سلول های در معرض قرار گرفته با نانو ذرات گوناگون می باشد (۱۹). باتوجه به اینکه نانو ذرات نقره به دلیل کاربرد های فراوان

استفاده می شود. پس از آن، کلاژن درون ساختار سازمان دهی شده تر با افزایش قدرت کششی تغییر وضعیت می دهد به تدریج، کلاژن نوع I جایگزین کلاژن نوع III می گردد (۳).

یکی از اهداف علوم پزشکی ترمیم زخم در زمان کوتاه بدون عوارض جانبی است (۲). نقره قرن هاست که برای پیشگیری و درمان انواع بیماری ها از جمله پلورودز و ترمیم زخم استفاده می شود (۴). اثر ضد باکتری آن منجر به انسداد مسیر آنزیم های تنفسی و تغییر DNA و دیواره سلولی می شود (۵). علاوه بر خواص ضد باکتریایی شناخته شده آن ها، برخی نویسندگان خواص ترمیمی نقره را گزارش کرده اند (۶). نقره به عنوان یکی از قوی ترین مواد ضد عفونی کننده در دسترس است که دارای سمیت کمی نسبت به بافت پستانداران است (۷). فلز نقره به آهستگی تحت شرایط سیستم فیزیولوژی بدن به یون نقره تغییر پیدا می کند و با سلول باکتریایی تعامل ایجاد می کند (۸).

در قرن ۱۷ و ۱۸ نترات نقره برای درمان زخم معده استفاده شده و در سال ۱۹۶۰ برای درمان سوختگی مورد استفاده قرار گرفته است. بعد از کاهش استفاده از نمک های نقره متعاقب معرفی آنتی بیوتیک ها در سال ۱۹۴۰، در سال های اخیر با توجه به مقاومت آنتی بیوتیکی و پیشرفت فناوری پلیمری، علاقه به استفاده از فلز نقره تجدید شد. این امر منجر به ارائه پانسمان های حاوی نقره به بازار گردید و به شکل آغشته شده به بانداژها یا به عنوان یک کرم حاوی سولفادیازین نقره به سوختگی اعمال شد (۹). در انتهای سال ۱۹۹۰ چندین پانسمان حاوی نقره از تولید کنندگان مختلف در تجارت تولید شد که همگی آن ها نشان دهنده فعالیت ضد باکتری گسترده و سریع علیه باکتری های گرم منفی و مثبت بودند (۱۰،۱۱). در سال های اخیر نیز مکانیسم عمل نقره بررسی شده است و به نظر می رسد نقره با اثر ضد باکتری چند سطحی منجر به انسداد آنزیم های تنفسی، تغییر DNA و دیواره سلولی باکتری می شود (۱۲).

نانوتکنولوژی ما را قادر ساخت تا نواحی سطحی ذرات نقره را به طور محسوسی توسعه بدهیم

استامپ در قسمت تراشیده شده دایره ای به قطر 1.0 ± 0.2 میلی متر علامت زده شد و پوست قسمت علامت زده شده با قیچی بریده شد. سپس حیوانات به صورت تصادفی به ۲ گروه (هر گروه ۲۵ سر موش) کنترل و تیمار تقسیم شدند. برای حیوانات گروه کنترل، از روز بعد از ایجاد زخم تا بهبودی نهایی به طور موضعی یکبار در روز در زمان مشخصی میزان ۵۰ میکرولیتر آب مقطر و برای حیوانات گروه تیمار، میزان ۵۰ میکرولیتر از محلول ۱۰ ppm نانو ذرات نقره استفاده شد. بعد از طی نمودن دوره تیمار، در روزهای متناوب ۲، ۷، ۱۴ و ۲۱ خونگیری انجام شد. عمل خون گیری به طور مستقیم از قلب آن ها صورت گرفت و پس از خون گیری هر نمونه به مدت ۵ دقیقه با سرعت ۳۰۰۰ دور در دقیقه سانتریفوژ گردید تا سرم از لخته جدا شود. بعد از جدا سازی سرم خون از لخته به وسیله ی سمپلر، نمونه ها تا زمان انجام آزمایش های مورد نظر (آنالیز بیوشیمیایی سرمی پتاسیم و نیتروژن اوره خون) در دمای ۲۰- درجه ی سانتی گراد منجمد نگهداری شدند. اندازه گیری پتاسیم به روش فلیم فوتومتر انجام شد و برای اندازه گیری نیتروژن اوره خون از کیت تشخیص کمی Urea UV در سرم، پلازما و ادرار با روش فوتومتریک از شرکت پارس آزمون استفاده شد.

طی دوره تیمار جهت بررسی های بافت شناسی در روزهای ۲، ۷ و ۱۴ حیوانات با ماده های بیهوشی، بیهوش شده و نمونه های زخم پوست از بدن موش ها جدا شدند. همچنین جهت بررسی های بافت شناسی از روش رنگ آمیزی هماتوکسیلین و ائوزین استفاده شد. برای این منظور نمونه ها پس از شست و شو با سرم فیزیولوژی در محلول فرمالین ۱۰ درصد نگهداری و ثابت شده و پس از گذراندن مراحل آب گیری در الکل با غلظت های صعودی ۶۰ تا مطلق، با استفاده از گریل شفاف و با پارافین قالب گیری شدند.

به میزان زیادی با روش های مهندسی تولید می شوند و میزان در معرض قرار گیری افراد با این نانو ذرات رو به افزایش است و نیز از آنجا که اطلاعات کمی درباره سمیت این مواد بر سیستم های زیستی از جمله مهره داران خشکی و انسان وجود دارد، بر آن شدیم تا بعد از بررسی اثر نانو ذرات نقره در ترمیم زخم، سمیت این ذرات، بر روی پارامترهای بیوشیمیایی خون را مورد بررسی قرار دهیم.

روش بررسی:

در این مطالعه تجربی نانو ذرات نقره مصرفی به صورت کلوئیدی ۴۰۰۰ ذره در میلیون (ppm) با اندازه ای کمتر از ۳۰ نانو متر و ساخت شرکت نانو ابزار پارس استفاده شدند. برای تیمار حیوانات محلول ۱۰ ppm با رقیق سازی توسط آب مقطر تهیه شد (زیرا نانو ذرات نقره دارای اثر باکتری کشی قوی در محدوده غلظت ۵۰-۱۰۰ ppm می باشند) (۲۰). برای بررسی اثر این نانو ذرات، تعداد ۵۰ سر موش ماده سفید نژاد بلب سی، دارای وزن 24 ± 3 گرم از خانه حیوانات دانشگاه علوم پزشکی شهرکرد خریداری گردید و در شرایط دما و رطوبت مناسب و سیکل نوری ۱۲ ساعت روشنایی و ۱۲ ساعت تاریکی نگهداری شدند. تغذیه حیوانات از طریق پلیت های مخصوص حیوانات آزمایشگاهی صورت گرفت و در این مدت آب کافی در دسترس حیوانات قرار داده شد. همچنین برای اطمینان از عدم وجود هر گونه عفونت در بدن، حیوانات به دقت معاینه شدند. در ادامه حیوانات با ماده بی هوشی که ترکیبی از ۱۰ میلی لیتر کتامین، ۰/۵ میلی لیتر آسپارامازین، ۲ میلی لیتر دیازپام و کمتر از ۰/۵ میلی لیتر زایلازین بود با تزریق عضلانی بی هوش شدند و موهای سطح پشتی حیوان در مجاورت ستون فقرات در سطح 2×2 سانتی متر مربع تراشیده شد و به وسیله الکل ۷۰ درصد ضد عفونی گردید. سپس به کمک مهر و

برای تجزیه و تحلیل اطلاعات به دست آمده، از آزمون t مستقل در نرم افزار SPSS17 استفاده و سطح $P < 0/05$ از نظر آماری معنی دار در نظر گرفته شد.

سپس ضخامت های ۵ میکرونی از بافت ها تهیه و با رنگ H&E رنگ آمیزی و در نهایت با روش متداول میکروسکوپ نوری مطالعه شدند.

بررسی روند ترمیم بعد از ایجاد زخم و اندازه گیری درصد کاهش سطح زخم، در روزهای متناوب ۳، ۷، ۱۱ و ۱۴ صورت گرفت. این کار از طریق قرار دادن طلق پلاستیکی شفاف بر روی زخم و کشیدن شکل زخم و سپس استفاده از نرم افزار Image Analyser با واحد mm^2 انجام گرفت و درصد بهبودی زخم از فرمول های زیر ارزیابی شد:

$$\text{درصد زخم} = 100 - \text{درصد بهبودی زخم}$$

$$\text{سطح زخم در روز اول} / \text{سطح زخم در روز مورد نظر} = \text{درصد زخم}$$

یافته ها:

در ابتدای مطالعه میانگین مساحت زخم های ایجاد شده در گروه های تیمار و کنترل یکسان بود. در روز سوم و هفتم مطالعه، میانگین مساحت زخم های ایجاد شده در گروه های کنترل و تیمار تفاوت معنی داری نشان نداد ($P > 0/05$)؛ در حالی که در روزهای ۱۱ و ۱۴ مطالعه، میانگین مساحت زخم ایجاد شده در گروه های کنترل و تیمار، تفاوت معنی داری نشان داد ($P < 0/05$) (جدول شماره ۱).

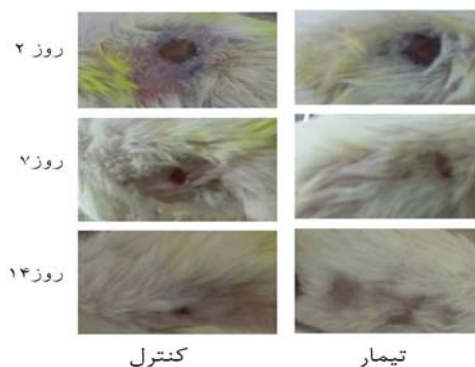
جدول شماره ۱: مساحت و درصد بهبودی زخم در گروه های مورد مطالعه در طی دوره تحت مطالعه

گروه ها	روز مطالعه	مساحت (سانتی متر مربع)	بهبودی (درصد)
کنترل	۰	$118/00 \pm 2/25$	۰
	۳	$103/00 \pm 1/00$	$13/33 \pm 0/83$
	۷	$84/00 \pm 13/52$	$29/99 \pm 11/27$
	۱۱	$59/34 \pm 4/50$	$50/72 \pm 4/00$
	۱۴	$28/34 \pm 4/16$	$76/40 \pm 3/47$
تیمار	۰	$117/90 \pm 1/25$	۰
	۳	$100/47 \pm 3/51$	$14/44 \pm 2/93$
	۷	$79/34 \pm 5/13$	$33/55 \pm 4/28$
	۱۱	$14/34 \pm 4/04$ *	$87/89 \pm 3/10$ *
	۱۴	$3/34 \pm 4/16$ *	$98/89 \pm 0/96$ *

داده ها به صورت میانگین \pm انحراف معیار می باشند؛ * نشان دهنده کاهش معنی دار میانگین مساحت زخم ($P < 0/05$) و افزایش درصد بهبودی زخم گروه تیمار نسبت به گروه کنترل ($P < 0/05$).

بهبود نهایی در گروه تیمار در زمان $14 \pm 0/82$ روز و در گروه کنترل در زمان $20/75 \pm 1/03$ روز خاتمه یافت (تصویر شماره ۱).

روند نهایی ترمیم زخم در گروه تیمار با سرعت بیشتری مشاهده صورت گرفت که این اختلاف زمان در بین دو گروه معنی دار بود ($P < 0/05$)؛ به طوری که

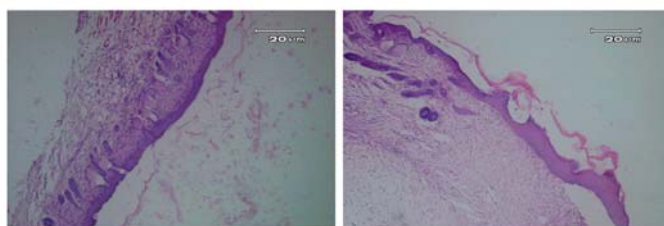


تصویر شماره ۱: روند ترمیم زخم در روزهای ۲، ۷ و ۱۴ در گروه های کنترل و تیمار.

بهبود زخم در گروه تیمار در مقایسه با گروه کنترل به صورت شتاب داری صورت گرفت و بهبودی با سرعت بیشتری حاصل شد.

ترمیم یافته بود (تصویر شماره ۲). بافت پوست ترمیم یافته در گروه تیمار شبیه به پوست نرمال به همراه اپیدرم نازک و فولیکول های موهای نرمال بود. در صورتی که در گروه کنترل در روز ۱۴ هنوز زخم ها کاملاً ترمیم نیافته بودند و اپیدرم دارای ضخامت بیشتری به همراه عدم وجود رشد فولیکول های مو بود. در گروه کنترل ترمیم اپیدرم تقریباً پایان یافته بود اما رشته های کلاژن هنوز آرایش واقعی خود را نیافته بودند و سلول های آماسی در ناحیه وجود داشت و تمایز کراتینوسایت ها کامل نشده و هنوز مرحله شاخی شدن به پایان نرسیده بود. در گروه تیمار تمایز سلول های کراتینوسایت نشان دهنده روند نهایی در ترمیم زخم و ایجاد لایه شاخی بود که نشان دهنده مرحله نهایی تمایز بافتی و ترمیم می باشد.

پس از رنگ آمیزی نمونه ها با هماتوکسیلین-ائوزین در بررسی میکروسکوپ نوری، آماس، ترشحات بافت و خونریزی پدیده غالب مشاهده شده در همان لحظه آغاز بررسی (روز صفر) در هر دو گروه بودند. در روز ۷ در گروه تیمار تعداد سلول های التهابی به ویژه نوتروفیل، لنفوسیت و ائوزینوفیل در مقایسه با گروه کنترل کاهش یافت و بافت از فاز التهابی خارج شده و شبیه به حالت نرمال در پوست شد. رشته های کلاژن و عروق زایی در گروه تیمار به مراتب منظم تر و وسیع تر از گروه کنترل آرایش یافتند. در مقایسه با گروه کنترل تشکیل پل بافتی و ترمیم بافت پوششی بسیار مشخص و برجسته بود و غدد چربی و فولیکول های مو در حال تشکیل شدن بودند. در روز ۱۴ زخم ها در گروه تیمار به طور کامل



گروه کنترل

گروه تیمار

تصویر شماره ۲: مقطعی از بافت پوست رنگ آمیزی شده با روش هماتوکسیلین-ائوزین در روز چهاردهم (درشت نمایی ۱۰X).

در گروه تیمار تمایز کراتینوسایت ها، آرایش منظم رشته های کلاژن و ایجاد لایه شاخی پوست در روز ۱۴ کامل شد.

($P < 0.05$). با این حال در مورد الکترولیت خون، متوسط پتاسیم تنها در روزهای ۲ و ۷ بین گروه کنترل و تیمار تفاوت قابل توجهی نشان داد ($P < 0.05$) (جدول شماره ۲).

بررسی تغییرات پارامترهای بیوشیمیایی خون نشان داد که متوسط نیتروژن اوره خون در روزهای ۲، ۷، ۱۴ و ۲۱ بین گروه کنترل و تیمار تفاوت معنی داری داشته است

جدول شماره ۲: مقایسه تغییرات پتاسیم و نیتروژن اوره خون در طی دوره تحت مطالعه

گروه	روز	پتاسیم	نیتروژن اوره خون
کنترل	۲	۹/۷۳±۰/۶۷	۵۰/۳۳±۰/۵۸
	۷	۱۱/۸۳±۰/۹۴	۴۶/۳۳±۳/۰۶
	۱۴	۷/۰۶۷±۰/۳۰۵	۳۰/۳۳±۰/۵۸
	۲۱	۸/۲۳±۰/۱۵	۱۵/۶۶±۰/۵۸
تیمار	۲	*۶/۸۰±۰/۸۲	*۶۱/۳۳±۰/۵۸
	۷	*۶/۱۰±۰/۲۶	*۵۳/۳۳±۰/۵۷۷
	۱۴	۷/۱۰±۰/۶۶	*۲۰/۶۶±۱/۰۴
	۲۱	۷/۶±۰/۵۳۹	*۲۳±۲/۶۴۵

داده ها به صورت میانگین ± انحراف معیار می باشند؛ * نشان دهنده تغییرات معنی دار ($P < 0.05$) گروه تیمار نسبت به گروه کنترل.

بحث:

در این مطالعه که با هدف بررسی اثر موضعی نانو ذرات نقره بر روی پارامترهای بیوشیمیایی خون و بافت کلیه در هنگام ترمیم زخم در موش سفید آزمایشگاهی انجام شد، نتایج بیانگر درصد بهبودی زخم بر حسب تغییرات آن در روزهای مختلف نسبت به روز صفر بود. به طوری که درصد بهبودی زخم در روزهای یازدهم و چهاردهم مطالعه، اختلاف معنی داری را نشان داد. Furno و همکاران در سال ۲۰۰۴ در یک مطالعه بالینی نقش موثر نانو ذرات نقره را در بهبود زخم های عفونی مشاهده کردند (۲۱). در دیگر مطالعه در سال ۲۰۰۶ نانو ذرات نقره سبب کاهش میانگین زمان بهبودی زخم های عفونی شدند (۲۲). در مطالعه حاضر نیز محل زخم و مساحت زخم در موش های درمان شده با نانو ذرات نقره نسبت به گروه کنترل کاهش یافت. همچنین سلطانی و همکاران در سال ۲۰۱۲ اثر پانسمان نانو نقره در بهبودی زخم ایجاد شده در موش نر صحرایی بالغ را بررسی کردند و نتایج آنان نشان داد که استفاده از پانسمان نانو نقره می تواند در کنترل عفونت زخم های سطحی مؤثر واقع گردد. همچنین پانسمان های نانو نقره می توانند در بهبودی عفونت های عمقی ناشی از سوختگی های حرارتی، شیمیایی و الکتریکی تا حد قابل قبولی مؤثر باشند (۲۳).

بررسی تحویل موضعی نانو ذرات نقره در فرآیند ترمیم زخم نیز که با استفاده از PCR کمی، ایمینو هیستوشیمیایی و مطالعات پروتئومیک انجام شد نشان داد که نانوذرات نقره می توانند پاسخ التهابی سیستمیک و موضعی پس از آسیب را بوسیله تعدیل کننده های سایتوکاین کنترل کنند و به این ترتیب باعث بهبود زخم با کمترین جای زخم شوند (۲۴). در سایر تحقیقات اثر مصرف خوراکی نانوذرات نقره به مقدار ۵ گرم به ازای هر کیلوگرم وزن بدن بر عملکرد کلیه و کبد طی ترمیم زخم پوست حاکی از آن بود که نانو ذرات نقره می توانند در روشی وابسته به دوز، ترمیم زخم و کاهش جای زخم را در موش ترویج دهند و اثر مثبت خود را از طریق خواص ضد باکتری، کاهش التهاب زخم و مدولاسیون در بعضی عملکردهای کلیه و کبد طی ترمیم زخم پوست اعمال کنند (۲۵). در گزارشی دیگر اثر موثر نانو ذرات نقره بر روند ترمیم زخم در ماهیان آزاد *Anabas testudineus* در محلول ۱۰٪ تأیید شده است (۲۶). همچنین Lankveld و همکاران نشان داده اند که نانو ذرات نقره می توانند سرعت بسته شدن زخم را با افزایش تکثیر و مهاجرت سلول های کراتینوسایت و تمایز فیبروبلاست به میوفیبروبلاست افزایش دهند (۲۷).

خوراکی بر عوامل خونی، هورمونی و ادراری موش های صحرائی نژاد ویستار را بررسی کردند و مشاهده کردند که نانو ذرات نقره باعث آپوپتوز سلولی، کم کاری غدد آدرنال، تیروئید و پرکاری، افزایش اندیس جذب آب و حجم ادرار به علت افزایش فشار اسمزی خون و یا آسیب به کلیه ها می شوند (۳۲).

نتیجه گیری:

در مطالعه حاضر، با وجود تسریع ترمیم زخم در حضور نانو ذرات نقره، اثر سمیت محلول نانو ذرات نقره ۱۰ppm بر روی برخی پارامترهای خونی، الکترولیت های خون و برخی پارامترهای بیوشیمیایی کلیه مشاهده شد که نشان دهنده این است که محلول نانو ذرات نقره ۱۰ppm برای بدن علاوه بر اثرات سودمند خود دارای اثرات مضر نیز می باشد. با این حال با ظهور نانو ذرات نقره و کاربرد اصلی آن ها به عنوان عامل ضد باکتری، مطالعات آزمایشی زیادی برای درک سمیت آن ها لازم است.

تشکر و قدردانی:

نویسندگان بر خود لازم می دانند از کلیه افرادی که در انجام این تحقیق ما را حمایت کردند به ویژه پرسنل محترم آزمایشگاه فارماکولوژی دانشگاه شهرکرد تشکر و قدردانی نمایند.

در مطالعه حاضر نانو ذرات نقره بر روی سطوح سرمی نیتروژن اوره خون و پتاسیم تغییرات قابل توجهی ایجاد نمودند. مطالعات فراوانی تأیید کننده اثرات سمی نانو ذرات نقره بر عملکرد ارگان های مختلف هستند و با مطالعه حاضر همخوانی دارند؛ به عنوان مثال در مطالعه ای در سال ۲۰۱۰، نانو ذرات نقره ۵۰-۱۰ نانومتری باعث ایجاد اختلال در سطوح نیتروژن اوره خون و پتاسیم شدند که نشان می دهد این نانو ذرات در اندازه های خاص دارای اثرات سمی بر روی پارامترهای بیوشیمیایی بدن می باشند (۲۸). در بررسی دیگر توزیع نانو ذرات نقره در مغز، کلیه، کبد، شش، طحال و قلب تشخیص داده شد. در مطالعه مذکور نانو ذرات نقره در کلیه دیده شدند ولی در ادرار مشاهده نشدند؛ چون نانو ذراتی با اندازه بزرگتر از ۲۰ نانومتر توسط فیلتراسیون کلیوی دفع نمی شوند و فیلتراسیون گلوبولین ذراتی با قطری کمتر از ۸ نانومتر را از خون دفع می کند (۲۹). همچنین مطالعه ی توزیع زیستی وابسته به زمان نانو ذرات نقره در موش صحرائی نشان داد که غلظت نقره در بافت های کلیه و مغز در طول آزمایش افزایش می یابد (۳۰). در دیگر مطالعه نیز که نانو ذرات نقره ۱ mg/kg در اندازه های کوچک (۲۲، ۴۲ و ۷۱ نانومتر) به مدت ۱۴ روز به صورت خوراکی تجویز شدند، تجمع نانو ذرات نقره در اندام های مختلف از جمله مغز، ریه، کبد، کلیه و بیضه ها مشاهده شد اما نانو ذرات با اندازه ی بزرگتر (۳۲۳ نانومتر) تنها در بیضه ها مشاهده شدند (۳۱). روشنایی و همکاران نیز اثر نانو ذرات نقره

منابع:

- Hajnicka V, Vancova-Stibraniova I, Slovak M, Kocakova P, Nuttall PA. Ixodid tick salivary gland products target host wound healing growth factors. *Int J Parasitol.* 2011; 41(2): 213-23.
- Karodi, R., Jadhav M, Rub R, Rafna a. Evaluation of the wound healing activity of a crude extract of *Rubia cordifolia* L.(Indian madder) in mice. *Int J Appl Res Nat Prod.* 2(2): 12-18.
- Ziv-Polat O, Topaz M, Brosh T, Margel S. Enhancement of incisional wound healing by thrombin conjugated iron oxide nanoparticles. *Biomaterials.* 2010; 31(4): 741-7.
- Tian J, Wong KK, Ho CM, Lok CN, Yu WY, Che CM, et al. Topical delivery of silver nanoparticles promotes wound healing. *ChemMedChem.* 2007; 2(1): 129-36.

5. Modak SM, Fox CL, Jr. Binding of silver sulfadiazine to the cellular components of *Pseudomonas aeruginosa*. *Biochem Pharmacol*. 1973; 22(19): 2391-404.
6. Wright JB, Lam K, Buret AG, Olson ME, Burrell RE. Early healing events in a porcine model of contaminated wounds: effects of nanocrystalline silver on matrix metalloproteinases, cell apoptosis, and healing. *Wound Repair Regen*. 2002; 10(3): 141-51
7. Sundaramoorthi C, Devarasu S. Antimicrobial and wound healing activity of silver nanoparticles. *international journal of pharmaceutical research and development*. *Int J Pharm Res Develop*. 2011; 2(12). 69-75.
8. Maneerung T, Tokura S, Ruiravanit R. Impregnation of silver nanoparticles into bacterial cellulose for antimicrobial wound dressing. *Carbohydr Polym*. 2008 72(1): 43-51.
9. Hussain S, Ferguson C. Best evidence topic report. Silver sulphadiazine cream in burns. *Emerg Med J*. 2006; 3(12): 929-32.
10. Castellano JJ, Shafii SM, Ko F, Donate G, Wright TE, Mannari RJ, et al. Comparative evaluation of silver-containing antimicrobial dressings and drugs. *Int Wound J*. 2007; 4(2): 114-22.
11. Ip M, Lui SL, Poon VK, Lung I, Burd A. Antimicrobial activities of silver dressings: an in vitro comparison. *J Med Microbiol*. 2006; 55(Pt 1): 59-63.
12. Melayie A, Youngs JW. 2005. Silver and its application on antimicrobial agents. *Expert Opin Ther Pat*. 2005; 15(2): 125-130.
13. Song HY, Ko KK, Oh L H, Lee BT. Fabrication of silver nano-particles and their antimicrobial mechanisms. *Eur Cell Mater*. 2006; 11(1Suppl): 58.
14. Ahamed M, Alsalhi MS, Siddiqui MK. Silver nanoparticle applications and human health. *Clin Chim Acta*. 2010; 411(23-24): 1841-8.
15. Madhumathi K, Sudheesh Kumar PT, Abhilash S, Sreeja V, Tamura H, Manzoor K, et al. Development of novel chitin/nanosilver composite scaffolds for wound dressing applications. *J Mater Sci Mater Med*. 2010; 21(2): 807-13.
16. Neal AL. What can be inferred from bacterium-nanoparticle interactions about the potential consequences of environmental exposure to nanoparticles? *Ecotoxicology*. 2008; 17(5): 362-71.
17. Atiyeh BS, Costagliola M, Hayek SN, Dibo SA. Effect of silver on burn wound infection control and healing: review of the literature. *Burns*. 2007; 33(2): 139-48.
18. Kim, E., Chae Chu Y, Young Han J, Haeng Lee D, Ji Kim Y, Kim HC, et al.. Proteomic analysis of silver nanoparticle toxicity in rat. *J Toxicol Environ Health Sci*. 2010; 2(4): 251-262.
19. Jeng HA, Swanson J. Toxicity of metal oxide nanoparticles in mammalian cells. *J Environ Sci Health A Tox Hazard Subst Environ Eng*. 2006; 41(12): 2699-711.
20. Heydarnejad MS, Yarmohammadi-Samani P, Mobini- Dehkordi M, Rahnama S. The influence of topical treatment of dermal wounds with silver nanoparticles on ALT and AST enzymes and hemoglobin in mice (*Mus Musculus*). *J Zanjan Univ Med Sci*. 2013; 21(86): 35-44.
21. Furno F, Morley KS, Wong B, Sharp BL, Arnold PL, Howdle SM, et al. Silver nanoparticles and polymeric medical devices: a new approach to prevention of infection? *J Antimicrob Chemother*. 2004; 54(6): 1019-24.
22. Lai KK, Fontecchio SA. Use of silver-hydrogel urinary catheters on the incidence of catheter-associated urinary tract infections in hospitalized patients. *Am J Infect Control*. 2003; 30(4): 221-5.
23. Seyyedmir MR, Soltani R, Akhoondi Meybodi H, Morshedi A, Fakhri E. Effects of Nanosilver Dressing on Wounds Created in Rats. *J Isfahan Med Sch*. 2012; 24(164).
24. Tian J, Wong KK, Ho CM, Lok CN, Yu WY, Che CM, et al. Topical delivery of silver nanoparticles promotes wound healing. *Chem Med Chem*. 2007; 2(1): 129-36.

25. Liu X, Lee PY, Ho CM, Lui VC, Chen Y, Che CM, et al. Silver nanoparticles mediate differential responses in keratinocytes and fibroblasts during skin wound healing. *ChemMedChem*. 2010; 5(3): 468-75.
26. Mathivanan V, Ananth S, Priyanga B, Ganesh prabu and selvisabhanayakam P. Impact of silver nanoparticles on wound healing of freshwater fish, *anabas testudineus*. *Int J Res fisheries and aquaculture*. 2012. 2(2): 17-21.
27. Lankveld DP, Oomen AG, Krystek P, Neigh A, Troost-de Jong A, Noorlander CW, et al. The kinetics of the tissue distribution of silver nanoparticles of different sizes. *Biomaterials*. 2010; 31(32): 8350-61.
28. Takahashi N, Boysen G, Li F, Li Y, Swenberg JA. Tandem mass spectrometry measurements of creatinine in mouse plasma and urine for determining glomerular filtration rate. *Kidney Int*. 2007; 71(3): 266-71.
29. Kiruba Daniel SCG, Tharmaraj V, Anitha Sironman T, Pitchumani k. Toxicity and immunological activity of silver nanoparticles. *Appl Clay Sci*. 2010; 48(4): 547-51.
30. Dziendzikowska K, Gromadzka-Ostrowska J, Lankoff A, Oczkowski M, Krawczynska A, Chwastowska J, et al. Time-dependent biodistribution and excretion of silver nanoparticles in male Wistar rats. *J Appl Toxicol*. 2012; 32(11): 920-8.
31. Park EJ, Bae E, Yi J, Kim Y, Choi K, Lee SH, et al. Repeated-dose toxicity and inflammatory responses in mice by oral administration of silver nanoparticles. *Environ Toxicol Pharmacol*. 2010; 30(2): 162-8.
32. Roshanai K, Razavian MH. The effect of silver nano oral consumption on some hormonal, hematological and urine parameters of Wistar rats. *Qom Univ Med Sci J*. 2012. 6(3): 65-70.

A macro-and microscopic local effect of silver nanoparticles on skin wound healing and some biochemical parameters of blood in mice

Rahnama S¹, Heydarnejad MS^{1*}, Mobini-Dehkordi M¹, Shadkhast M¹,
Yarmohammadi-Samani P², Najafi M¹

¹University of Shahrekord, Shahrekord, I.R. Iran; ²Shahrekord University of Medical Sciences, Shahrekord, I.R. Iran.

Received: 4/Jul/2013 Accepted: 5/Jan/2014

Background and aims: Presently, silver and its compounds are being used as an appropriate solution to treat burns, open and chronic wound infections. This study is, therefore aimed to evaluate the effects of silver nanoparticles on wound healing and some biochemical parameters of blood and kidney tissues in mice (*Mus musculus*).

Methods: In this experimental study, 50 female BALB/c mice of (weighting 24.2±3.0 g) about 4 weeks were randomly divided into two groups: Ag-NPs and control. After making a wound in all groups, a volume of 50 microliters from the nanosilver solution (10ppm) was applied to the wound bed in the Ag-NPs group while in the control group no nanosilver solution was used but the wound area was washed by distilled water every day. Samplings were performed on days 2, 7, 14 and 21 of the experiment and the wound's surface area measured on succeeding days.

Results: The results of the present study show that the percentage of the wound healed in the treated group was significantly greater than in the control group so that the time required to heal in the former was 14 ± 0.82 days and in the latter 20.75 ± 1.03 (P<0.05). There were significant changes in potassium and blood urea nitrogen (BUN) among all groups studies (P<0.05).

Conclusion: This study suggests that recovery with a 10 ppm solution of silver nanoparticles, while accelerates the process of wound healing, will notoriously influence on some biochemical parameters of blood. So, although solution of silver nanoparticles is beneficial for healing, it should be cautious in consuming it.

Keywords: Silver nanoparticle; Wound healing; Blood parameters, Potassium, Blood urea nitrogen.

Cite this article as: Rahnama S, Heydarnejad MS, Mobini-Dehkordi M, Shadkhast M, Yarmohammadi-Samani P, Najafi M. A macro-and microscopic local effect of silver nanoparticles on skin wound healing and some biochemical parameters of blood in mice. J Shahrekord Univ Med Sci. 2014; 16(2): 80-89.

*Corresponding author:

University of Shahrekord, Shahrekord, I.R. Iran. Tel:00989173083810,
E-mail: m_heydarnejad@yahoo.com