

## درمان شکستگی‌های باز تنه استخوان تی‌بیا به وسیله میخ‌های اینترلاک بدون ریم تی‌بیا (UTN)

دکتر ناصر صرافان<sup>(۱)</sup>، دکتر سید عبدالحسین مهدی‌نسب<sup>(۲)</sup>، دکتر سید علی مرعشی‌نژاد<sup>(۳)</sup>، دکتر محمدرضا معینیان<sup>(۴)</sup>

## Treatment of Open Tibia Fracture by Unreamed Tibial Nailing

Nasser Sarrafan, MD; Seyed Abdolhossein Mehdi-nassab, MD; Seyed Ali Marashi-nejad, MD; Mohammad Reza Moii-nian, MD

«Aahvaz University of Medical Sciences»

## خلاصه

**پیش‌زمینه:** شکستگی باز تنه تی‌بیا، شایع‌ترین شکستگی باز در بین استخوان‌های بلند می‌باشد. مهم‌ترین عوارض این شکستگی عفونت و جوش‌نخوردن است. برای به حداقل رسیدن این عوارض، انتخاب روش ثابت کردن شکستگی اهمیت فراوانی دارد. یکی از روش‌های درمانی رایج، استفاده از میخ‌های اینترلاک بدون ریم تی‌بیا (Unreamed Tibia Nailing) می‌باشد. هدف از این تحقیق بررسی نتایج درمانی شکستگی‌های باز تی‌بیا با این وسیله در یک مرکز درمانی می‌باشد.

**مواد و روش‌ها:** در این مطالعه ۵۳ بیمار با ۵۴ شکستگی باز تنه تی‌بیا شامل ۲۲ مورد گرید I، ۱۹ مورد گرید II و ۱۳ مورد گرید IIIA گاستیلو-آندرسون، با استفاده از UTN درمان و به‌طور میانگین به مدت ۱۱/۵ ماه پی‌گیری شدند.

**یافته‌ها:** در پیگیری کوتاه یک ساله، ۱۴ بیمار (۲۶٪) دچار تأخیر در جوش‌خوردن شکستگی، ۲ بیمار (۳/۶٪) دچار جوش‌نخوردگی شکستگی بدون عفونت، و دو مورد (۳/۶٪) دچار عفونت ساق پا شدند که یک مورد عفونت سطحی و یک مورد استئومیلیت بود. هر دو بیماری که دچار جوش‌نخوردگی شدند، شکستگی باز نوع IIIA داشتند و شایع‌ترین محلی که دچار تأخیر در جوش‌خوردگی استخوان شد ثلث انتهایی استخوان بود. متوسط زمان جوش‌خوردن شکستگی ۱۷/۵ هفته بود که طولانی‌ترین زمان مربوط به شکستگی‌های نوع IIIA در ثلث انتهایی استخوان ساق پا بود.

**نتیجه‌گیری:** UTN، یک وسیله مناسب برای درمان شکستگی‌های باز تنه تی‌بیا از نوع I تا IIIA می‌باشد که میزان جوش‌خوردگی بالا و عوارض آن به‌ویژه عفونت پایین است.

**واژه‌های کلیدی:** شکستگی‌های باز، شکستگی‌های تی‌بیا، تثبیت شکستگی

## Abstract

**Background:** Open tibial shaft fracture is the most common long bone open fracture, and its main complications are infection and non-union. Unreamed tibial nails have been introduced to reduce such complications. We are reporting our experience with this instrument.

**Methods:** 54 consecutive open tibial fractures that had been treated with unreamed tibial nails (UTN) were studied. There were 22 grade I, 19 grade II, 13 grade IIIA Gustilo-Anderson open fractures. The cases had an average of 11.5 months follow-up.

**Results:** In the short-term follow-up of one year 14 cases (26%) of delayed union, 2 (3.6%) aseptic non-union, and 2 infections (3.6%) were encountered. The two non-unions and six of delayed unions were grade IIIA open fractures. The delayed unions were distal third shaft fractures in half of the cases. The time to union was 17.5 weeks on average- being longer for grade IIIA and distal shaft fractures.

**Conclusions:** With this short-term follow-up report, UTN seems to be an effective instrument for open tibial fractures.

**Keywords:** Fractures, open; Tibia fractures; Fracture fixation

دریافت مقاله: ۶ ماه قبل از چاپ | مراحل اصلاح و بازنگری: ۳ بار | پذیرش مقاله: ۱ ماه قبل از چاپ

(۱)، (۲) و (۳): ارتوپد، دانشگاه علوم پزشکی جندی شاپور

(۴): دستیار ارتوپدی، دانشگاه علوم پزشکی جندی شاپور

محل انجام تحقیق: اهواز، بیمارستان‌های امام خمینی و رازی

نشانی نویسنده رابط: اهواز، خ آزادگان، بیمارستان امام خمینی اهواز، بخش ارتوپدی

دکتر ناصر صرافان  
فکس: ۰۶۱۱-۲۲۲۶۴۰۰

درمان شکستگی‌های باز تنه استخوان تی‌بیا به وسیله میخ‌های اینترلاک...

از آنجا که در مراکز ما مطالعه جامعی در مورد نتایج درمانی این روش انجام نشده بود، بر آن شدید نتایج درمان شکستگی‌های باز تنه تی‌بیا به وسیله UTN را بررسی نماییم.

### مواد و روش‌ها

۶۴ بیمار در مدت یک‌سال (از ابتدای آذر ۱۳۸۲ تا آبان ۱۳۸۳) در دو مرکز آموزشی درمانی امام‌خمینی و رازی اهواز که به علت شکستگی باز تنه تی‌بیا مراجعه کرده بودند، با استفاده از میخ‌های UTN درمان شدند. از مجموع کل بیماران، ۱۱ بیمار به علت پیگیری نامناسب از مطالعه حذف؛ و ۵۳ بیمار (۵۰ مرد و ۴ زن) (۵۴ تی‌بیا)، با میانگین سنی ۲۹ سال (۷۱-۱۵) باقی ماندند که وارد مطالعه شدند. همه بیماران بلافاصله بعد از پذیرش در اورژانس، اندام‌شان توسط آتل مناسب بی‌حرکت شد و بسته به نوع و وسعت زخم و نوع شکستگی باز (براساس طبقه‌بندی «گاستیلو آندرسون»<sup>(۳)</sup>) آنتی‌بیوتیک وریدی (نوع I، II، کفلین و نوع III، جنتامایسین و زخم‌های با آلودگی زیاد کفلین، جنتامایسین و پنی‌سیلین) شروع گردید<sup>(۱۱-۱۳)</sup>. پس از خارج کردن اجسام خارجی از محل زخم، در همان واحد اورژانس، زخم به وسیله ۵-۲ لیتر سرم نرمال سالین شستشو داده شد و پس از انجام پانسمان استریل، بیمار به بخش منتقل گردید. تا زمانی که بیمار منتظر عمل جراحی برای ثابت کردن شکستگی بود، پانسمان به صورت روزانه تعویض و در صورت نیاز، مجدداً زخم با محلول نرمال سالین شستشو می‌شد، ضمن اینکه تجویز آنتی‌بیوتیک به صورت وریدی ادامه داشت.

به محض آماده شدن وسیله عمل، بیمار به اتاق عمل منتقل و تحت بیهوشی مناسب، ابتدا زخم تروماتیک توسعه داده شده و شستشو می‌شد، سپس همه بافت‌های مرده و نکروز به صورت تهاجمی دبیرید و خارج می‌شدند و مجدداً زخم با مقدار کافی محلول نرمال سالین، بسته به نوع شکستگی (مثلاً برای انواع‌های I، II، III، به ترتیب با حداقل ۹،۶،۳ لیتر) شستشو شده<sup>(۱۴-۱۶)</sup> و پس از اطمینان از پاک شدن زخم از نسوج نکروزه، شکستگی به وسیله میخ UTN ثابت می‌گردید. فقط بخشی از زخم که

مجله جراحی استخوان و مفاصل ایران / دوره چهارم، شماره ۲، زمستان ۱۳۸۴

### مقدمه

تی‌بیا استخوانی است که به علت موقعیت تشریحی ویژه و اینکه بخش اعظم آن، در قدام مستقیماً زیر پوست قرار دارد، شدیداً در معرض شکستگی باز و عوارض بالقوه آن مثل عفونت، دیر جوش خوردن و جوش نخوردن می‌باشد.

در کسب نتایج درمانی خوب و به حداقل رسیدن عوارض، علاوه بر شستشو و دبیریدمان و پوشش آنتی‌بیوتیکی مناسب، روش و نوع وسیله‌ای که برای ثابت کردن شکستگی انتخاب می‌شود، حائز اهمیت فراوان می‌باشد.

سالیان زیاد به علت ترس از عفونت استفاده از وسایل ثابت کردن داخلی در شکستگی‌های باز ممنوع بود<sup>(۱،۲)</sup> به نحوی که تا دهه‌های پایانی قرن گذشته، وسایل ویژه ثابت کردن خارجی به عنوان درمان انتخابی اکثر شکستگی‌های باز، مثل تنه تی‌بیا، مطرح و استفاده می‌شد<sup>(۳،۴)</sup>. با تولید میخ‌های اینترلاک ریم بدون تی‌بیا (UTN)<sup>۱</sup>، استفاده از آن برای درمان شکستگی‌های تنه تی‌بیا رایج شد ولی نتایج استفاده از این وسیله در درمان شکستگی‌های باز به ویژه از نظر عفونت اصلاً امیدوار کننده نبود، و میزان بالای عفونت را نشان داد<sup>(۵)</sup>. در حالی که، در بررسی‌هایی که برای ثابت کردن شکستگی از UTN مثل میخ‌های «لاتس»<sup>۲</sup> استفاده کرده بودند، میزان عفونت بسیار پایین بود<sup>(۶)</sup>.

مطالعات حیوانی نیز مؤید آن بود که تراشیدن کانال استخوانی، به علت آسیب رساندن به خون‌رسانی آندوسیتال استخوان جوش خوردن استخوان را تحت تأثیر قرار داده و به علت نکروز حرارتی ایجاد شده در استخوان، شانس عفونت را افزایش داد<sup>(۷)</sup>. به همین دلیل، توجه به سوی استفاده از میخ UTN جلب شد تا جایی که با توجه به نتایج بسیار خوبی که در استفاده از آن به دست آمد<sup>(۸-۱۰)</sup> امروزه استفاده از UTN به عنوان درمان انتخابی شکستگی‌های باز تنه تی‌بیا مطرح و فراگیر شده است. در مراکز درمانی ما نیز، طی سال‌های اخیر استفاده از UTN برای درمان شکستگی‌های باز تنه تی‌بیا رایج شده است.

1. Unreamed Tibia Nailing (UTN)

2. Lottes

3. Gustilo-Anderson

هنگام دبریدمان، توسعه داده شده بود بسته و بقیه زخم تروماتیک باز می ماند. در جلسات بعدی زخم دبریدمان و بسته و یا اینکه منتظر می ماندیم تا خودبه خود به طور ثانویه بسته شود. به طور متوسط همه بیماران حدود ۴۰ ساعت (۷۲-۸) بعد از وقوع حادثه. تحت دبریدمان و میخ گذاری قرار گرفتند. فقط ۸ بیمار نیازمند دبریدمان مجدد شدند و بقیه به طور متوسط ۴۸ ساعت بعد از عمل، در حالی که اندامشان توسط یک آتل کوتاه ساق حمایت می شد، از بیمارستان مرخص می شدند؛ ضمن اینکه در طی مدت بستری، آنتی بیوتیک وریدی تجویز می گردید.

همه میخ ها به صورت استاتیک قفل شدند و به بیمار اجازه داده شد. طی هفته اول آتل را خارج و حرکات فعال زانو و میخ پا را شروع و تحمل وزن را در حد تماس انگشتان پا با سطح زمین انجام دهد. با توجه به میزان پایداری شکستگی، به بیمار اجازه داده شد که بعد از هفته ششم به صورت تدریجی، تحمل وزن نسبی (تحمل حداکثر ۵۰-۳۰ درصد وزن) را شروع کند. بعد از گذشت ۳ ماه، در صورت مشاهده پیشرفت مناسب جوش خوردگی در پرتونگاری، تحمل وزن به صورت پیشرونده تا زمان جوش خوردگی کامل می شد. ولی اگر پیشرفت علایم مناسب نبود، میخ تحت دینامیازسیون قرار می گرفت و پس از یک ماه اگر همچنان پیشرفتی در علایم رادیولوژیک جوش خوردگی مشاهده نمی شد، بیمار تحت عمل فیولکتومی با خارج کردن یک اینچ از شفت فیولا قرار می گرفت و بسته به شرایط شکستگی، تحمل وزن توصیه می شد.

#### یافته ها

بر اساس طبقه بندی «گاستیلو - آندرسون»، ۲۲ مورد (۴/۷٪) شکستگی باز نوع I، ۱۹ مورد (۳۵/۲٪) نوع II، ۱۳ مورد (۲۴/۱٪) شکستگی باز نوع IIIA داشتند، و مکانیسم ایجاد شکستگی در ۵۰ مورد (۹۲/۶ درصد) سوانح رانندگی در سطح شهر، دو مورد (۳/۷ درصد) سقوط از ارتفاع بیش از سه متر در محیط کارگاه، یک مورد (۱/۸٪) حادثه در محیط دامداری و یک

مورد (۱/۸٪) سقوط جسم سنگین بر روی ساق در محیط اداری بود.

از نظر موقعیت تشریحی، در ۶ مورد (۱۱/۱٪) ثلث بالایی استخوان، ۳۳ مورد (۶۱/۱٪) ثلث میانی، ۱۲ مورد (۲۲/۲٪) ثلث پایینی دچار شکستگی و ۳ مورد (۵/۶٪) هم شکستگی چند قطعه ای داشتند. میانگین زمان پیگیری بیماران ۱۱/۵ ماه (حداقل ۶ ماه) بود.

۱۶ مورد، بعد از گذشت ۱۲ الی ۱۶ هفته، علایم رادیولوژیک جوش خوردگی را نشان ندادند، لذا تحت دینامیازسیون نیل قرار گرفته و تحمل وزن پیشرونده، اعمال شد. یک ماه بعد، ۱۳ مورد علایم پیشرفت نشان دادند ولی سه مورد همچنان پیشرفتی در جوش خوردن نداشتند که تحت فیولکتومی با خارج کردن حدود ۲/۵ سانتی متر شفت فیولا قرار گرفتند. فقط یک مورد، در پی گیری های بعدی پیشرفت علایم رادیولوژیک جوش خوردگی را نشان داد، ولی در دو مورد باقی مانده، علی رغم گذشت شش ماه از عمل جراحی، همچنان جوش خوردگی حاصل نشد. بنابراین از جمع ۵۴ مورد، ۱۴ بیمار دچار تأخیر در جوش خوردگی شدند (جدول ۱).

شش ماه پس از درمان، دو مورد دچار جوش نخوردگی شدند و بقیه بیماران (۳۸ مورد)، طی ۱۶-۱۲ هفته بدون مداخله اضافی، جوش خوردند. هر دو مورد جوش نخورده مبتلا به شکستگی باز نوع IIIA بودند که ۶/۶۶٪ از کل شکستگی های باز نوع IIIA و ۳/۶٪ از کل بیماران را شامل می شدند، ضمن اینکه، هیچکدام از نوع عفونی نبودند.

متوسط زمان لازم برای جوش خوردن، بدون احتساب دو مورد جوش نخورده، حدود ۱۷/۵ هفته بود که طولانی ترین آن مربوط به شکستگی های باز نوع IIIA به مدت ۲۰/۷ هفته و شکستگی های ثلث پایینی به مدت ۲۱/۳ هفته بود (جدول ۱).

دو بیمار (۳/۶٪) در طی دوره پی گیری، علایم بالینی و رادیولوژیک عفونت را نشان دادند که هر دو شکستگی باز نوع IIIA داشتند و شامل یک مورد عفونت سطحی نسج نرم بدون درگیری استخوان (عفونت سطحی) و یک مورد عفونت عمقی به صورت استئومیلیت بود. مورد استئومیلیت مربوط به

جدول ۱. زمان جوش خوردن و تأخیر در جوش خوردن شکستگی باز تنه استخوان تی‌بیا براساس محل و نوع شکستگی

محل شکستگی	نوع شکستگی براساس تقسیم‌بندی گاستیلو-آندرسون			تعداد بیماران		
	ثلث فوقانی	ثلث میانی	ثلث تحتانی	III A	II	I
چندقطعه‌ای	۱	۷	۴	۶	۳	۵
تأخیر در جوش خوردن	۷/۱٪	۵۰٪	۲۸/۶٪	۴۲/۹٪	۲۱/۴٪	۳۵/۷٪
تأخیر در جوش خوردن نسبت به همان گروه در ۵۴ مورد شکستگی	۳۳/۳٪	۵۸/۳٪	۱۲/۱٪	۲۶/۱٪	۱۵/۸٪	۲۲/۷٪
میانگین زمان جوش خوردگی (۵۴ مورد شکستگی (هفته)	۲۰ (۱۶-۲۴)	۲۱/۳ (۱۶-۲۸)	۱۶/۸ (۱۲-۳۰)	۲۱/۷ (۱۶-۲۸)	۱۶/۵ (۲۱-۲۴)	۱۷/۸ (۱۲-۳۰)

حاصل شد و ۲ بیمار دچار جوش‌نخوردگی عفونی شدند که هر دو شکستگی باز نوع IIIA داشتند.

«کیتینگ»<sup>۱</sup> و همکاران در مطالعه‌ای در سال ۱۹۹۷، ۴۱ مورد شکستگی باز نوع I تا IIIB را با روش UTN درمان نمودند. میزان جوش‌خوردگی را در ۸۸٪ بیماران در مدت زمان ۲۸/۸ هفته گزارش کردند و در ۲/۴٪ از بیماران عارضه استئومیلیت مشاهده شد.<sup>(۱۷)</sup>

همچنین «اوه»<sup>۲</sup> و «پارک»<sup>۳</sup> و همکاران در سال ۲۰۰۱ در مطالعه‌ای در کشور کره، ۴۲ بیمار مبتلا به انواع مختلف شکستگی باز را با میخ UTN درمان و میزان جوش‌نخوردگی استخوان حدود ۱۰/۸٪ و متوسط زمان برای جوش‌خوردن را حدود ۲۱/۹ هفته گزارش کردند. در این مطالعه سه مورد عفونت شامل دو مورد سطحی و یک مورد استئومیلیت مزمن گزارش شد.<sup>(۱۸)</sup>

همچنین در مطالعه‌ای که توسط «جوشی»<sup>۴</sup> و همکاران در دهلی‌نو انجام شد، ۵۶ مورد شکستگی باز تنه تی‌بیا، قبل از گذشت ۲۴ ساعت از وقوع شکستگی به‌وسیله UTN درمان شدند. در این مطالعه، ۶ مورد (۱۰/۷٪) تأخیر در جوش‌خوردگی و ۶ مورد (۱۰/۷٪) جوش‌نخوردگی از نوع عفونی گزارش

مرد ۲۶ ساله‌ای بود که در محیط دامداری دچار حادثه و شکستگی باز نوع IIIA با زخم حدود یک و نیم سانتی‌متر شده بود و با تأخیر ۷۲ ساعته مراجعه و تحت درمان جراحی و ثابت کردن شکستگی قرار گرفته بود. برای درمان عفونت وی، اقدام به سکستروکئومی با حفظ میخ شد که خوشبختانه در سیر جوش خوردن اختلالی ایجاد نشد و جوش‌خوردگی مناسب حاصل و عفونت با عمل سکستروکئومی و تجویز آنتی‌بیوتیک کنترل گردید.

بین متوسط زمان جوش‌خوردن و نوع شکستگی باز، اختلاف آماری معنی‌دار مشاهده گردید ( $p=0/007$ ).

### بحث

نتایج این مطالعه نشان می‌دهد که از ۵۴ مورد شکستگی باز تنه تی‌بیا نوع I، II و IIIA «گاستیلو - آندرسون» که در فاصله زمانی ۸ الی ۷۲ ساعت (میانگین ۴۰ ساعت) بعد از حادثه تحت عمل جراحی با میخ UTN قرار گرفتند، ۳۸ مورد در مدت زمان ۳ ماه جوش‌خوردند. دیرجوش‌خوردگی و یا جوش‌نخوردگی در ۱۶ مورد مشاهده گردید که از این تعداد ۱۳ مورد فقط با دینامیزه کردن میخ و تحمل وزن جوش‌خوردند. در مجموع ۹۴/۴٪ (۵۱ مورد) شکستگی‌ها در مدت ۱۷/۵ هفته جوش‌خوردند. در یک مورد، جوش‌خوردگی کامل بعد از ۶ ماه

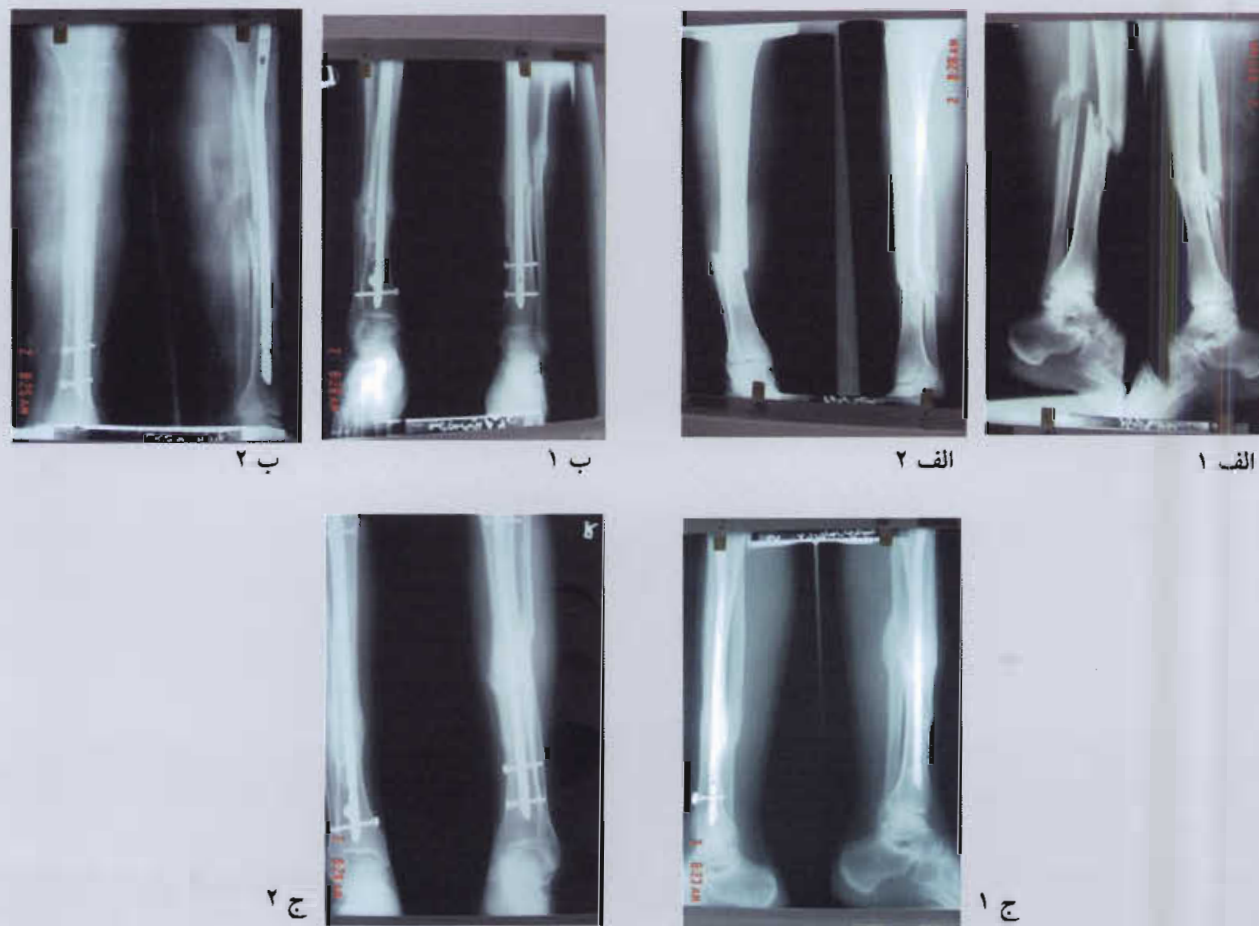
1. Keating  
2. Oh  
3. Park  
4. Joshi

میزان عفونت ۳/۲٪، زمان متوسط جوش خوردگی ۱۵ هفته و جوش نخوردگی ۳/۲٪ گزارش گردید<sup>(۲۱)</sup>.

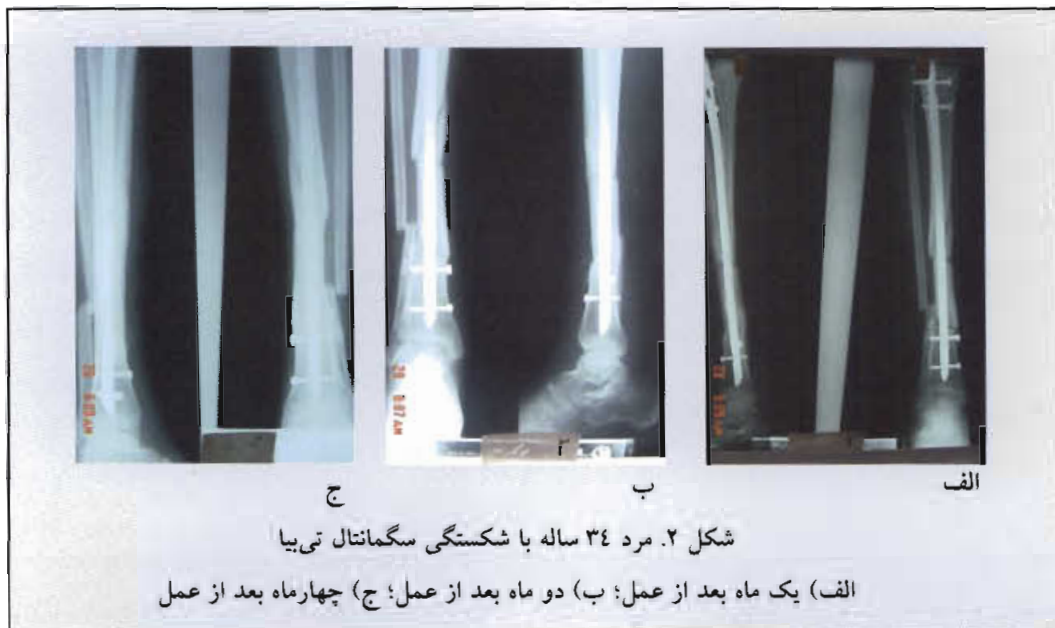در سال‌های ۱۹۹۵ تا ۱۹۹۷ تحقیق دیگری در چین توسط «وو»<sup>۳</sup> و همکاران بر روی ۵۴ مورد شکستگی باز درشت‌نی انجام شد. بیماران ۱۲ ساعت بعد از حادثه تحت عمل جراحی قرار گرفتند. جوش خوردگی در ۱۰۰٪ و میزان عفونت در یک بیمار دیده شد که بعد از خارج کردن میخ عفونت کنترل گردید<sup>(۲۱)</sup>.

کردند که از موارد جوش نخورده، دو مورد نوع IIIA و چهار مورد نوع IIIB بودند. ۱۰۰٪ موارد نوع IIIB دچار عفونت بودند<sup>(۱۹)</sup>. در یک مطالعه دیگر توسط «بن»<sup>۱</sup> و همکاران شکستگی‌های نوع I تا IIIA «گاستیلو - آندرسون» در ۲۹ بیمار به روش مدولاری میخ تحت درمان قرار گرفتند. میزان بروز عفونت ۶۹٪، زمان جوش خوردگی ۲۸/۹ هفته و میزان جوش نخوردگی ۴۸/۳٪ بود<sup>(۲۰)</sup>. در بررسی دیگر توسط «آهو»<sup>۲</sup> و همکاران، ۹۳ بیمار مبتلا به شکستگی باز نوع I و II «گاستیلو - آندرسون» به روش UTN تحت درمان قرار گرفتند.

1. Bone
2. Alho
3. Wu



شکل ۱. مرد ۱۹ ساله با شکستگی دوطرفه تی‌بیا (راست سگمانتال)  
الف ۱ و ۲) قبل از عمل؛ ب ۱ و ۲) سه ماه بعد از عمل؛ ج ۱ و ۲) شش ماه بعد از عمل



بین وقوع شکستگی و عمل جراحی در حد قابل قبولی بود. هر چند که به نظر می‌رسد اگر شکستگی‌های باز نوع IIIB نیز در مطالعه شرکت داده می‌شدند، احتمالاً نتایج به این خوبی نبود و احتمالاً میزان عفونت بیشتر می‌شد. ولی با این وجود به نظر می‌رسد انجام شستشو و دبریدمان مناسب و پوشش آنتی‌بیوتیکی کافی، توانسته است تأثیر منفی تأخیر در جراحی و ثابت کردن شکستگی را تا حد قابل توجهی کاهش دهد. نتایج مربوط به جوش خوردگی نیز کارآیی UTN را به‌عنوان یک روش درمانی عالی برای درمان شکستگی‌های باز تنه تی‌بیا نشان می‌دهد.

موارد فوق نشان می‌دهد که نتایج مطالعه ما با دیگران اختلاف عمده‌ای ندارد و نتایج بهتر در گروه اخیر در مقایسه با مطالعه ما احتمالاً ناشی از آن است که بیماران آنان در مدت‌زمان کمتری از وقوع حادثه (۱۲ ساعت در مقایسه با ۴۰ ساعت) تحت درمان قرار گرفتند. البته نباید نوع شکستگی ساق را نیز در این مقایسه از نظر دور داشت.

#### نتیجه‌گیری

در مقایسه با مطالعات مشابهی که ذکر شد، میزان جوش خوردگی، متوسط زمان لازم برای جوش خوردن و میزان عفونت، در مطالعه حاضر، علی‌رغم فاصله زمانی نسبتاً طولانی

#### References

1. Chapman MW. The use of immediate internal fixation in open fractures. *Orthop Clin North Am.* 1980; 11(3):579-91.
2. Clancey GJ, Hansen ST Jr. Open fractures of the tibia: a review of one hundred and two cases. *J Bone Joint Surg Am.* 1978;60(1):118-22.
3. Edwards CC, Simmons SC, Browner BD, Weigel MC. Severe open tibial fractures. Results treating 202 injuries with external fixation. *Clin Orthop Relat Res.* 1988;(230):98-115.
4. Muller et al. Manual of internal fixation. technique recommended by the AO group. 2nd ed. NY:Springer-Verlag; 1979.
5. Olson SA. Open fractures of the tibial shaft. Instr Course Lect. *Am Acad Orthop Surg.* 1997;46:293-302. Review.
6. Lottes JO, Hill LJ, Key JA. Closed reduction, plate fixation, and medullary nailing of fractures of both bones of the leg; a comparative end-result study. *J Bone Joint Surg Am.* 1952;34 A(4):861-77; passim.

7. **Rand JA, An KN, Chao EY, Kelly PJ.** A comparison of the effect of open intramedullary nailing and compression-plate fixation on fracture-site blood flow and fracture union. *J Bone Joint Surg Am.* 1981; 63 (3):427-42.
8. **Helfet DL, Howey T, Dipasquale T, Sanders R, Zinar D, Brooker A.** The treatment of open and/or unstable tibial fractures with an unreamed double-locked tibial nail. *Orthop Rev.* 1994;Suppl:9-17.
9. **Sanders R, Swiontkowski M, Nunley J, Spiegel P.** The management of fractures with soft-tissue disruptions. *J Bone Joint Surg Am.* 1993;75(5):778-89. Review.
10. **Tornetta P 3rd, Olson SA.** Amputation versus limb salvage. Instr Course Lect. *Am Acad Orthop Surg.* 1997; 46:511-8.
11. **Gustilo RB.** Current concepts in the management of open fractures. Instr Course Lect. *Am Acad Orthop Surg.* 1987;36:359-66.
12. **Waterman NG, Howell RS, Babich M.** The effect of a prophylactic topical antibiotic (cephalothin) on the incidence of wound infection. *Arch Surg.* 1968;97 (2): 365-70.
13. **Wilkins J, Patzakis M.** Choice and duration of antibiotics in open fractures. *Orthop Clin North Am.* 1991;22(3):433-7. Review.
14. **Anglen JO, Apostoles S, Christensen G, Gainor B.** The efficacy of various irrigation solutions in removing slime-producing Staphylococcus. *J Orthop Trauma.* 1994; 8(5):390-6.
15. **Bhandari M, Schemitsch EH, Adili A, Lachowski RJ, Shaughnessy SG.** High and low pressure pulsatile lavage of contaminated tibial fractures: an in vitro study of bacterial adherence and bone damage. *J Orthop Trauma.* 1999;13(8):526-33.
16. **Burd T, Christensen GD, Anglen JO, Gainor BJ, Conroy BP, Simpson WA.** Sequential irrigation with common detergents: a promising new method for decontaminating orthopedic wounds. *Am J Orthop.* 1999; 28(3):156-60.
17. **Keating F, O'Brien PJ, Blachut PA, Meek RN, Broekhuysse HM.** Locking Intramedullary Nailing with and without Reaming for Open Fractures of the Tibial Shaft. A Prospective, Randomized Study. *J Bone Joint Surg Am.* 1997;79:334-41.
18. **Oh CW, Park BC, Ihn JC, Park HJ.** Primary unreamed intramedullary nailing for open fractures of the tibia. *Int Orthop.* 2001;24(6):338-41.
19. **Joshi D, Ahmed A, Krishna L, Lal Y.** Unreamed interlocking nailing in open fractures of tibia. *J Orthop Surg (Hong Kong).* 2004;12(2):216-21.
20. **Bone LB, Sucato D, Stegemann PM, Rohrbacher BJ.** Displaced isolated fractures of the tibial shaft Treated with either a cast or intramedullary nailing. An outcome analysis of matched pairs of patients. *J Bone Joint Surg Am.* 1997;79:1336-41.
21. **Alho A, Ekeland A, Stromsoe K, Folleras G, Thoresen BO.** Locked intramedullary nailing for displaced tibial shaft fractures. *J Bone Joint Surg Br.* 1990;72(5):805-9.
22. **Wu Y, Wang M, Rong G, Zhai G, Jiang X.** Unreamed interlocking intra medullary nailing in treating tibial and fibular fractures. *Zhonghua Wai Ke Za Zhi.* 1998;36(8):461-3. Chinese.