

ترمیم آرتروسکوپی پارگی کامل روتاتور کاف

(پیگیری یکساله)

دکتر حمیدرضا اصلانی^(۱)، دکتر حامد واحدی^(۲)Arthroscopic Repair of Complete Tear of Rotator Cuff
(A One-Year Follow-up)

Hamidreza Aslani, MD; Hamed Vahedi, MD

«Shahid Beheshti University of Medical Sciences»

خلاصه

پیش‌زمینه: پارگی کامل روتاتور کاف از مشکلات نسبتاً شایع شانه بخصوص در سنین بالا محسوب می‌گردد که با توجه به میزان پارگی و شرایط بیمار درمان‌های متفاوتی را می‌طلبد. جراحی، یکی از مهم‌ترین روش‌های درمانی می‌باشد که به دو روش آرتروسکوپی و باز انجام می‌شود. در این مطالعه نتایج ترمیم آرتروسکوپی گزارش شده است.

مواد و روش‌ها: مطالعه به صورت مقطعی در سه بیمارستان تهران از دی ۱۳۸۲ تا مرداد ۱۳۸۵ انجام شد. از میان ۱۸۳ بیمار (۵۶ مرد، ۳۳ زن) که در یک فاصله زمانی یک سال به دلیل آسیب روتاتور کاف شانه تحت عمل جراحی آرتروسکوپی قرار گرفته بودند، ۱۰۷ بیمار که پارگی کامل داشته و حداقل یک سال پیگیری داشتند مورد مطالعه قرار گرفتند. از این میان فقط ۸۹ نفر برای مصاحبه و معاینه مراجعه نمودند. این بیماران همگی بر مبنای درجه‌بندی شانه دانشگاه کالیفرنیا - لوس آنجلس (UCLA) قبل و حداقل یک سال پس از عمل ارزیابی شدند. در ۸۳ بیمار آکرومیوپلاستی انجام شد.

یافته‌ها: میانگین سن بیماران ۵۳/۲ سال (۳۲-۷۱)، میانگین نمره UCLA قبل از جراحی ۱۱/۳ و در پیگیری ۳۱/۴ بود. در ۸۳ بیمار آکرومیوپلاستی انجام شد. طبق معیار UCLA، در ۱۱ بیمار نتایج عالی، ۶۲ خوب، ۱۱ ضعیف و در ۵ بیمار بد بودند. سن ۹ بیمار از ۱۱ بیمار با نتایج عالی زیر ۵۵ سال بود. از بیمارانی که نتایج خوب داشتند، ۳۴ بیمار زیر ۵۵ سال و ۶۳ بیمار زیر ۶۰ سال؛ و از ۱۶ بیماری که نتایج ضعیف داشتند، ۱۳ بیمار بالای ۶۰ سال بودند.

نتیجه‌گیری: در ترمیم آرتروسکوپی پارگی کامل روتاتور کاف، در پیگیری یک ساله بهبودی قابل ملاحظه‌ای در معیار UCLA مشاهده خواهد شد که نتایج در سنین پایین‌تر بهتر است.

واژه‌های کلیدی: روتاتور کاف، آرتروسکوپی، شانه

Abstract

Background: Rotator cuff tear is one of the most common causes of shoulder complaint in the older age group. Treatments differ depending on the severity of tear and patient's condition. Surgery is one of the important treatment options which may be done arthroscopically or by open technique. In this study we would like to report a short-term result of arthroscopic repair of complete tears of rotator cuff.

Methods: A cross-sectional study was done in 3 hospitals in Tehran, Iran. 183 patients were treated for their rotator cuff disease by arthroscopic technique from January 2003 to August 2006. 107 cases that had complete tears, and had at least one year follow-up were considered for the study. 89 patients (56 male, 33 female) attended the assessment sessions and were evaluated by UCLA (University of California, Los Angeles) Shoulder and Elbow scoring system. The scores were compared with the preoperative UCLA scores. Acromioplasty was performed in 83 patients.

Results: With a mean age of 53.2 (32-71) years, the average UCLA score was 11.3 before surgery and 31.4 in follow-ups. There were 11 patients with excellent, 62 good, 11 fair and 5 poor scores. Nine of the 11 cases with excellent scores and 34 of the good scores were younger than 55 years of age. Out of the 16 fair or poor results, 13 were older than 60 years of age.

Conclusions: A significant improvement in UCLA scores is possible after arthroscopic repair of complete rotator-cuff tear, in short term. The treatment results are better in younger patients.

Keywords: Rotator cuff; Arthroscopy; Shoulder

دریافت مقاله: ۹ ماه قبل از چاپ / مراحل اصلاح و بازنگری: ۵ بار / پذیرش مقاله: ۲ ماه قبل از چاپ

(۱): ارتوپد، (۲): دستیار ارتوپدی، دانشگاه علوم پزشکی شهید بهشتی

محل انجام تحقیق: تهران، بیمارستان‌های آیت‌الله طالقانی، میلاد، پارس

نشانی نویسنده رابط: تهران، ولنجک، بیمارستان آیت‌الله طالقانی، بخش ارتوپدی دکتر حمیدرضا اصلانی E-mail: hraslani@yahoo.com

مقدمه

روتاتورکاف^۱ شامل ۴ عضله سوپراسپیناتوس، اینفراسپیناتوس، ترس مینور و ساب اسکاپولاریس می باشد که نقش مهمی در حرکات و همین طور پایداری مفصل شانه ایفا می کنند.

پارگی و عدم کفایت در مجموعه فوق به علل مختلفی اتفاق می افتد که مشکلاتی نظیر درد، محدودیت حرکتی و آرتروپاتی مفصل شانه در دراز مدت ایجاد می کند. بیشتر بیمارانی که پارگی روتاتورکاف دارند از درد تدریجی و پیشرونده شانه با انتشار به ناحیه دلتوئید شکایت دارند که معمولاً شبها نیز وجود دارد. همچنین محدودیت حرکتی از مشکلات اصلی این بیماران می باشد. چون اکثر موارد پارگی های دژنراتیو هستند و در سنین بالا حادث می شوند، بیماران اغلب شروع مشکل را به یاد نداشتند و بیماری اغلب حالت مزمن دارد^(۱).

تقسیم بندی های متنوعی در مورد پارگی کاف وجود دارد که شامل حاد و مزمن، تروماتیک و دژنراتیو، کامل و ناکامل می باشد. معمولاً توصیه می شود که ابتدا روش های غیر جراحی شامل درمان دارویی و فیزیوتراپی انجام پذیرد و در صورت عدم پاسخ به درمان یعنی عدم بهبودی درد و ادامه محدودیت و توان حرکتی، درمان جراحی اعمال گردد. درمان جراحی به دو روش باز و آرتروسکوپی قابل انجام است و امروزه تمایل به انجام ترمیم به روش آرتروسکوپی روز به روز در حال افزایش است. نوع درمان براساس سن بیمار، میزان فعالیت و نوع و وسعت پارگی متفاوت است. در پارگی های وسیع که قابل ترمیم نباشند، دیر درمان و دکمپرسیون انجام می شود^(۱).

در مقالات متعدد، نتایج جراحی به خصوص در موارد پارگی با وسعت کم (۲-۳ سانتی متر) رضایت بخش بوده و همچنین به طور کلی تفاوت قابل ملاحظه ای بین روش جراحی آرتروسکوپی و باز از نظر پیگیری نتایج دراز مدت مشاهده نشده است. یافته های مطالعه «المان»^۲ و همکاران در دانشگاه کالیفرنیا از پیگیری ۵-۱ ساله بیماران درمان شده به روش آرتروسکوپی (ترمیم پارگی روتاتورکاف) حاکی از ۸۶٪ بهبودی

در نمره های معیار درجه بندی شانه دانشگاه کالیفرنیا و لوس آنجلس (UCLA)^۳ در مقایسه با قبل از جراحی و همچنین ۸۸٪ رضایت از بهبودی درد بود. نتایج در موارد پارگی وسیع از نظر بهبودی در دامنه حرکات و قدرت مفصل شانه مطلوب نبودند^(۲).

طبق مقاله «سوراد»^۴ و همکاران که در سال ۲۰۰۳ در مجله آرتروسکوپی به چاپ رسیده است مقایسه بین روش باز (۲۹ مورد) و آرتروسکوپی (۳۵ مورد) در ترمیم پارگی روتاتورکاف انجام شد و نتایج طولانی مدت تقریباً مشابه بود و در موارد ترمیم آرتروسکوپی، آنکیلوز و فیروز کمتر و شروع دامنه حرکات سریع تر بود^(۳).

«اید»^۵ و همکاران نیز ۵۰ مورد ترمیم آرتروسکوپی پارگی کاف و ۵۰ مورد ترمیم باز را مقایسه کردند. مدت پیگیری حداقل ۱۸ ماه بود و از معیار UCLA استفاده شد. در پارگی های کوچک و متوسط (کمتر از ۳ سانتی متر) ۹۷٪ بهبودی در روش آرتروسکوپی و ۹۴٪ در روش باز و در پارگی های وسیع (بیشتر از ۳ سانتی متر) ۸۲٪/۴ بهبودی در روش آرتروسکوپی و ۷۶٪/۹ بهبودی در روش باز مشاهده شد. در مجموع بین دو روش تفاوت معنی داری وجود نداشت ولی به طور کلی نتایج حاصل از ترمیم پارگی روتاتورکاف مطلوب بود^(۴).

در مطالعه «لی»^۶ و همکاران پیگیری ۱۲ ماهه براساس نمره درد و افزایش محدوده حرکتی شانه، بهبودی قابل ملاحظه ای پس از ترمیم آرتروسکوپی پارگی روتاتورکاف حاصل شد^(۵). در بررسی «آزبایدار»^۷ و همکاران بهبود قابل توجهی در معیار UCLA پس از ترمیم آرتروسکوپی پارگی روتاتورکاف به دست آمد. میانگین معیار UCLA قبل از جراحی ۱۱/۷ و پس از جراحی ۳۰/۴ بود^(۶).

در کشور ما روش جراحی آرتروسکوپی پارگی روتاتورکاف نسبتاً نوپا می باشد و نتایج آن تاکنون مورد مطالعه قرار نگرفته است. در این مطالعه نتایج ترمیم آرتروسکوپی پارگی

3. University of California & Los Angeles

4. Severud

5. Ide

6. Lee

7. Ozbaydar

1. Rotator cuff

2. Ellman

در اکثر مقالات مشابه از معیار UCLA استفاده شده است. این معیار میزان درد، قدرت و حرکات مفصل و میزان رضایت را ارزیابی می‌کند. در این مطالعه تمام اندازه‌گیری‌ها توسط یک نفر انجام شد.

روش درمان

ابتدا آرتروسکوپی تشخیصی با استفاده از پرتال‌های استاندارد در وضعیت نشسته (beach chair) انجام شد (شکل ۱). ارزیابی اولیه از شکل و وسعت پارگی و میزان حرکت انجام گردید (شکل ۲). سپس دبریدمان لبه‌های پارگی انجام شد. مرحله بعدی آکرومیوپلاستی بود.

آکرومیوپلاستی تقریباً جزء ضروری در جراحی روتاتورکاف می‌باشد و به دلیل همراهی اکثر موارد پارگی روتاتورکاف با سندروم ایم‌پینجمنت، برای برطرف شدن درد در بیماران و همچنین ایجاد بستری مناسب برای تاندون ترمیم شده، لازم می‌باشد مگر در افراد خاص به‌خصوص جوانان که علت آن تروماتیک است و این بیماران مشکلی از نظر فضای ساب آکرومیال ندارند.

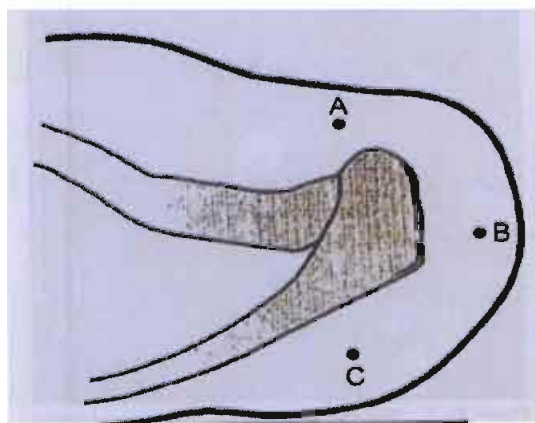
کامل روتاتور کاف با پیگیری کوتاه مدت حداقل یکساله گزارش می‌شود.

مواد و روش‌ها

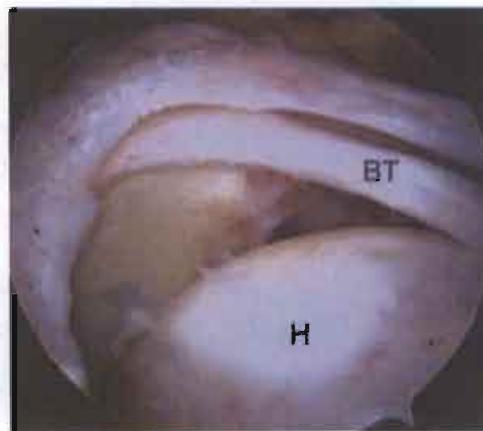
این مطالعه به صورت آینده‌نگر توصیفی انجام شد. از ۱۸۳ بیماری که به دلیل پارگی روتاتور کاف از دی ۱۳۸۲ تا مرداد ۱۳۸۵ در سه بیمارستان آیت‌الله طالقانی، میلاد و پارس در تهران تحت جراحی آرتروسکوپی قرار گرفته بودند، ۱۰۷ بیمار که همگی پارگی کامل روتاتور کاف، ترمیم کامل پارگی، و حداقل یک سال پیگیری داشتند وارد مطالعه شدند. لیکن فقط ۸۹ بیمار (۵۶ مرد و ۳۳ زن) برای بررسی و معاینه در دسترس بودند که در اینجا گزارش می‌شوند.

تمام بیماران قبل از عمل از نقطه نظر درد و عملکرد شانه با معیار UCLA بررسی و در پیگیری نیز همین معیارها مجدداً ارزیابی شدند. در ابتدا همه بیماران علاوه بر پرتونگاری ساده، ام آر آی نیز شده بودند. ملاک، پیگیری منظم یک ساله بود و بیمارانی که به مدت یک سال تحت پیگیری بودند تحت بررسی قرار گرفتند.

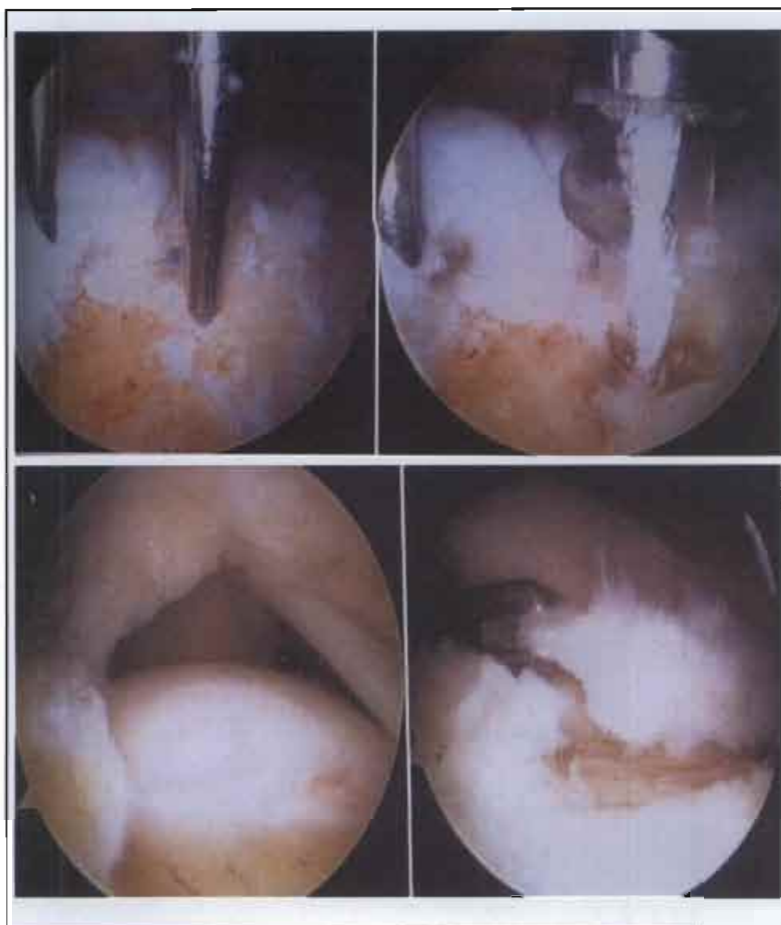
میزان بهبودی عملکرد مفصل شانه و کاهش درد بیماران قبل و یک سال پس از جراحی براساس معیار UCLA ارزیابی شد.



شکل ۱. پرتال‌های لازم برای ترمیم پارگی روتاتور کاف. پرتال جلویی برای ترمیم و در صورت لزوم عمل «مام‌فورد» و به‌عنوان (A) پرتال‌های پشتی و لاترال برای مشاهده و انجام ترمیم

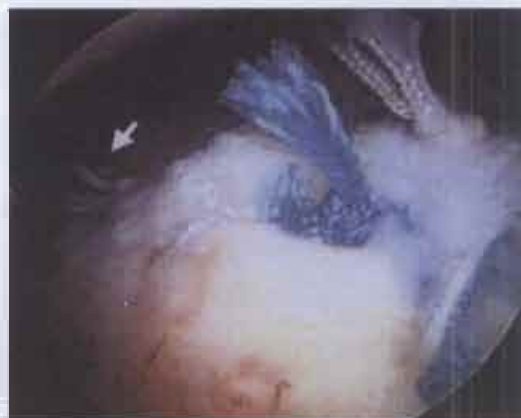

شکل ۲. نمای آرتروسکوپی از پرتال پشتی نشان دهنده پارگی وسیع روتاتور کاف



شکل ۳. نمای آرتروسکوپی و نحوه قرار دادن Suture Anchor

شکل ۴. نمای آرتروسکوپی پارگی L- شکل روتاتورکاف از پورتال لاترال



شکل ۵. نمای آرتروسکوپی ترمیم کامل پارگی L- شکل روتاتورکاف

حرکات خم کردن غیر فعال به جلو با ملایمت^۱ و چرخش به خارج شانه انجام شد. پس از ۶ هفته دامنه حرکات فعال بدون ابداکشن انجام و پس از ۱۲ هفته تقویت عضلات دلتوئید و روتاتورکاف و انجام حرکات در تمام جهات توصیه شد.

یافته‌ها

میانگین سنی بیماران ۵۳/۲ سال (۳۲-۷۱) بود. میانگین نمره UCLA قبل از جراحی ۱۱/۳ و یک سال پس از جراحی ۳۱/۴ بود.

از ۱۸۳ عمل جراحی روتاتورکاف فقط ۱۰۷ بیمار پارگی کامل داشتند و از این تعداد فقط به ۸۹ بیمار در پایان یک سال دسترسی حاصل شد و وارد مطالعه شدند.

ام‌آر‌آی انجام شده از ۸۹ بیمار قبل از جراحی، در ۷۳ بیمار پارگی کامل نشان داد و در ۱۴ مورد پارگی ناکامل و در ۲ مورد

در صورت لزوم، دکومپرسیون ساب آکرومیال و به دنبال آن براساس نوع پارگی (Crescent، L، U shape) ترمیم با استفاده از Anchor suture فلزی یا قابل جذب صورت گرفت (شکل‌های ۳، ۴ و ۵).

پس از جراحی به مدت ۶ هفته اندام در گردن آویز قرار داده شد. در این مدت حرکات آرنج، مچ و انگشتان و همچنین

1. Gentle passive forward flexion

براساس ملاک UCLA ترمیم آرتروسکوپی پارگی کامل روتاتورکاف در ۸۲٪ بیماران نتایج خوب و عالی ایجاد کرد که با نتایج مطالعات دیگر در سال‌های اخیر قابل مقایسه می‌باشد. در مطالعه «المان» و همکاران ۸۶٪ بیماران رضایت داشتند که تقریباً مشابه مطالعه ما می‌باشد. در مطالعه ما تعداد بیماران تقریباً دو برابر بود. در مطالعات مختلف نیز نتایج مشابه بودند^(۳). در مقایسه با بررسی «اید» و همکاران با ۵۰ بیمار و ۱۸ ماه پیگیری، مطالعه حاضر شامل نمونه بیشتر و پیگیری کوتاه مدت‌تری بود ولی از نظر معیار UCLA تقریباً نتایج یکسانی حاصل شد. در مطالعه «اید» مقایسه نتایج دو روش باز و آرتروسکوپی، از نظر آماری تفاوت معنی‌داری نشان نداد. در مطالعه حاضر امکان مقایسه بین روش باز و آرتروسکوپی برای ما وجود نداشت زیرا تقریباً همه بیماران متقاضی عمل آرتروسکوپی بودند^(۴).

نتایج بد و ضعیف در ۱۶ بیمار ناشی از عوامل مختلف نظیر سن بالا، وسعت پارگی، میزان ناکافی دکمپرسیون، ترمیم با کفایت، خصوصیت ذاتی تاندون و وجود بیماری زمینه‌ای مثل آرتروز روماتوئید و ... می‌باشد. بررسی تأثیر این عوامل در پیش‌آگهی درمان بیماران، مطالعه دیگری را می‌طلبد که در حال انجام می‌باشد.

در مقایسه با سایر مطالعات انجام شده، تعداد نمونه در بررسی حاضر بیشتر بود و بیماران براساس ملاک‌های خاصی وارد مطالعه شدند که از نکات قوت این مطالعه می‌باشد. از آنجا که این بررسی از نوع آینده‌نگر توصیفی بود، در صورتی‌که مقایسه بین روش‌های مختلف انجام شود و یا پیگیری طولانی‌تر باشد و همچنین تأثیر عوامل مختلف در پیش‌آگهی بیماران ارزیابی شود، ارزش بدست آمده بیشتر خواهد شد.

به‌طورکلی با توجه به تعداد نمونه کافی و بررسی آینده‌نگر در مدت‌زمان نسبتاً کافی می‌توان گفت که ترمیم آرتروسکوپی پارگی کامل روتاتورکاف در حال حاضر در کشور ما نتایج خوبی به همراه دارد و در صورت انتخاب درست بیماران و وجود تبحر لازم در جراحی، این روش توصیه می‌شود.

هیچ پارگی گزارش نشد. در آرتروسکوپی شانه ۸۹ بیمار در آرتروسکوپی شانه، پارگی کامل داشتند و احتمالاً علت بالا بودن میزان خطا در تشخیص ام‌آر‌آی، عدم وجود تجربه و مهارت فراگیر رادیولوژیست‌ها بود؛ علاوه بر آن، ام‌آر‌آی در مراکز متفاوت انجام و توسط افراد مختلف تفسیر گردید. آکرومیوپلاستی در ۸۳ بیمار (۹۳٪) انجام شد.

طبق معیار UCLA، در ۱۱ بیمار نتایج عالی، ۶۲ خوب، ۱۱ ضعیف و در ۵ بد بودند. سن ۹ بیمار از ۱۱ بیمار با نتایج عالی زیر ۵۵ سال بود. از بیمارانی که نتایج خوب داشتند، ۳۴ بیمار (۴۷٪) زیر ۵۵ سال و ۶۳ (۸۷٪) زیر ۶۰ سال؛ و از ۱۶ بیمار با نتایج ضعیف، ۱۳ بیمار (۸۴٪) بالای ۶۰ سال سن داشتند.

مشخصات بیمارانی که پس از جراحی آرتروسکوپی پارگی کامل روتاتورکاف، براساس ملاک UCLA نتایج ضعیف داشتند

میانگین سن	۵۳/۲ سال
جنس	۱۱ مرد، ۵ زن
میانگین مدت علائم قبل از جراحی	۵ ماه
سابقه تروما	۳ بیمار
بیماری زمینه‌ای (آرتروز روماتوئید)	۲ بیمار
سابقه تزریق ساب آکرومیال	۱۱ بیمار
میانگین خم شدن به جلو شانه بعد از جراحی	۷۰ درجه
آکرومیوپلاستی	۱۶ بیمار
برداشتن مفصل آکرومیوکلایکالار	۱۱ بیمار

مقایسه نمرات UCLA قبل و بعد از جراحی در ۷۳ بیمار (۸۲٪) خوب و عالی بود. در ۷۷ بیمار (۸۷٪) بیشترین میزان بهبودی درد حاصل شد که در مقایسه با مطالعات مشابه قابل توجه بود. کمترین میزان بهبودی در ۵۹٪ بیماران در قدرت خم کردن به جلو بود.

بحث

همانطور که ملاحظه گردید، به دنبال ترمیم آرتروسکوپی پارگی کامل روتاتورکاف، در بیشتر بیماران بهبود قابل ملاحظه‌ای در نمره UCLA مشاهده شد.

بهبود درد و افزایش دامنه حرکات و عملکرد شانه توصیه می‌شود^(۸،۹).

در مطالعات مختلفی که پیش‌تر به بعضی از آنها اشاره شد مشخص شده است که از نظر نتایج درازمدت، روش‌های باز و آرتروسکوپی تفاوت چندانی ندارند. همانطور که در مطالعه «سوراد» و همکاران ذکر گردید در روش آرتروسکوپی میزان فیبروز انکیلوز کمتر و شروع دامنه حرکات سریع‌تر بود^(۳).

درد، شکایت اصلی بیشتر بیماران می‌باشد و همانطور که مشاهده شد در میزان درد و عملکرد بیماران بهبود قابل ملاحظه، و در میزان و قدرت خم کردن به جلو نیز بهبودی نسبی حاصل شد.

به نظر می‌رسد در صورت وجود مهارت کافی در انجام روش آرتروسکوپی و با در نظر گرفتن مزیت‌های آن، می‌توان انتظار داشت که این روش درمان کم عارضه جایگزین مناسبی برای روش باز در جراحی پارگی روتاتورکاف باشد.

همچنین مشاهده شد که نتایج درمان در بیماران با سن پایین‌تر به طور قابل ملاحظه‌ای بهتر بود که موید لزوم انجام درمان جراحی در این سنین می‌باشد.

در بیمارانی که پارگی کامل روتاتورکاف دارند، همچنین در افراد فعال و نیازمند به عملکرد بالا، و نیز در بیمارانی که به درمان‌های غیر جراحی پاسخ نداده‌اند، درمان جراحی به منظور

References

1. **Frederick M.** Shoulder and elbow injuries. In: Canale ST, editor. *Campbell's Operative Orthopaedics*. 10th ed. Philadelphia: Mosby; 2003. p 2344-9.
2. **Ellman H, Kay SP, Wirth M.** Arthroscopic treatment of full-thickness rotator cuff tears: 2- to 7-year follow-up study. *Arthroscopy*. 1993;9(2):195-200.
3. **Severud EL, Ruotolo C, Abbott DD, Nottage WM.** All-arthroscopic versus mini-open rotator cuff repair: A long-term retrospective outcome comparison. *Arthroscopy*. 2003;19(3):234-8.
4. **Ide J, Maeda S, Takagi K.** A comparison of arthroscopic and open rotator cuff repair. *Arthroscopy*. 2005;21(9):1090-8.
5. **Lee E, Bishop JY, Braman JP, Langford J, Gelber J, Flatow EL.** Outcomes after arthroscopic rotator cuff repairs. *J Shoulder Elbow Surg*. 2007;16(1):1-5.
6. **Ozbaydar MU, Bekmezci T, Tonbul M, Yurdoglu C.** The results of arthroscopic repair in partial rotator cuff tears. *Acta Orthop Traumatol Turc*. 2006;40(1):49-55.
7. **Burkhart SS, Lo IK.** Arthroscopic rotator cuff repair. *J Am Acad Orthop Surg*. 2006;14(6):333-46.
8. **Baker CL, Whaley AL, Baker M.** Arthroscopic rotator cuff tear repair. *J Surg Orthop Adv*. 2003;12(4):175-90.