

نتایج کوتاه مدت ترمیم آرتروسکوپی تاندون عضله ساب اسکاپولاریس

دکتر حمیدرضا اصلانی^(۱)، دکتر حمید فرخی^(۲)

Short-Term Results of Arthroscopic Repair of Subscapularis Tendon Tear

Hamidreza Aslani, MD; Hamid Farrokhi, MD
«Shahid Beheshti University of Medical Sciences»

خلاصه

پیش‌زمینه: علی‌رغم آنکه عضله ساب‌اسکاپولاریس بزرگ‌ترین عضله روتاتور کاف است، کارکرد ضایعات و درمان آن کمتر مورد توجه قرار گرفته و اغلب بر ترمیم باز تاکید شده است^(۳). ولی اخیراً مطالعات محدودی ترمیم آرتروسکوپی عضله ساب‌اسکاپولاریس را مورد توجه قرار داده‌اند^(۱). در این مطالعه هدف بررسی نتایج کوتاه‌مدت ترمیم آرتروسکوپی بیماران دچار پارگی ساب‌اسکاپولاریس به دو صورت ایزوله و همراه با ضایعات دیگر بود.

مواد و روش‌ها: مطالعه به‌صورت آینده‌نگر در چهار بیمارستان شهر تهران از طی ۱۵ ماه (از بهمن ۸۴ تا فروردین ۸۶) انجام شد. در این مطالعه ۱۰ بیمار (۸ مرد و ۲ زن) دچار پارگی ساب‌اسکاپولاریس، تحت عمل جراحی ترمیم آرتروسکوپی قرار گرفتند. کارکرد شانه قبل و بعد از عمل و بعد از برنامه مشخص بازتوانی هر سه ماه یک‌بار با درجه‌بندی شانه دانشگاه کالیفرنیا - لوس‌آنجلس (UCLA) ارزیابی شد. **یافته‌ها:** از ۱۰ بیمار، ۴ نفر به مدت ۱۲ ماه و ۶ بیمار به مدت ۶ ماه پیگیری شدند. میانگین سنی بیماران ۴۹/۷ سال و میانگین تأخیر در درمان از زمان شروع علائم ۲۳/۵ ماه بود. میانگین نمره UCLA و شاخص درد قبل از عمل به ترتیب ۸/۸ و ۱/۷۵ بود که بعد از عمل به ۳۰/۶ و ۹ افزایش یافت. بین میانگین هر دو نمره قبل و بعد از عمل تفاوت معنی‌داری وجود داشت. **نتیجه‌گیری:** با توجه به اختلاف معنی‌دار این دو اندازه‌گیری ترمیم آرتروسکوپی ساب‌اسکاپولاریس می‌تواند به‌عنوان یک روش مفید مورد توجه قرار گیرد.

کلمات کلیدی: آرتروسکوپی، روتاتور کاف، شانه

Abstract

Background: Despite being the largest rotator cuff tendon of the shoulder, the function and clinical relevance of subscapularis pathology has been largely ignored in the literature. Although more recent studies have focused on subscapularis tears, all have reported on techniques of open repair. The advent of arthroscopy and arthroscopic repair techniques has opened new frontiers in the diagnosis and repair of torn rotator cuff tendons, including the subscapularis. In this article, we review the short-term results of arthroscopic subscapularis repair.

Methods: Ten patients with subscapularis tendon tear of the rotator cuff were analyzed in 8 men and 2 women with an average age of 49.7 years who had an average delay in treatment of 23.5 months. The clinical outcome, including the UCLA score was assessed prospectively for all patients with 3 month intervals.

Results: The score for pain improved from 1.75 to 9 points ($p<0.001$); and the UCLA score, from 8.8 to 30.6 points ($p<0.001$). Four patients had 12 and six had 6 months of follow-up.

Conclusions: Arthroscopic repair of subscapularis tendon tear resulted in significant subjective and objective improvement and high patient satisfaction.

Keywords: Arthroscopy; Rotator cuff; Shoulder

دریافت مقاله: ۱۹ ماه قبل از چاپ | مراحل اصلاح و بازنگری: ۴ بار | پذیرش مقاله: ۲ ماه قبل از چاپ

(۱): ارتوپد، (۲): دستیار ارتوپدی، دانشگاه علوم پزشکی شهید بهشتی
محل انجام تحقیق: تهران، بیمارستان‌های آیت‌اله طالقانی، میلاد، ساسان، پارس
نشانی نویسنده رابط: تهران، ولنجک، بیمارستان آیت‌اله طالقانی، بخش ارتوپدی
E-mail: hraslani@yahoo.com
دکتر حمیدرضا اصلانی

مقدمه

عضله ساب‌اسکاپولاریس بزرگ‌ترین عضله روتاتور کاف است، ولی پارگی تاندون و ترمیم آن در متون مورد توجه کمتری قرار گرفته است. ساب‌اسکاپولاریس به‌عنوان مهم‌ترین عضله جلویی روتاتورکاف، متعادل کننده قدرت عضلات اینفراسپایناتوس و ترس مینور است و پارگی آن باعث عدم تعادل در محور عرضی شانه و کاهش عملکرد شانه می‌شود. بنابراین ترمیم پارگی آن می‌تواند تأثیر به‌سزایی در کارکرد شانه داشته باشد. این بیماران معمولاً بر خلاف پارگی سایر قسمت‌ها، سابقه تروما به شانه را در وضعیتی که اندام فوقانی در ابداسیون و چرخش به خارج قرار دارد را ذکر می‌کنند ولی تروما باعث مراجعه پزشکی آنان نمی‌شود و معمولاً از درد مزمن شانه شاکی هستند و از درد در هنگام فعالیت در سطحی پایین‌تر از سطح شانه شکایت دارند. شیوع آن بسیار کمتر از سایر قسمت‌ها گزارش شده است. اما اخیراً در بررسی‌های اجساد نشان داده شده که شیوع آن تقریباً با موارد پارگی سوپراسپایناتوس برابر است^(۱). البته در بررسی آرتروسکوپی در ۲۷٪ موارد پارگی ساب‌اسکاپولاریس به‌صورت ایزوله یا همراه با ضایعات دیگر مشاهده شده است^(۲). اگر چه در مطالعات اخیر به چند مورد ترمیم اشاره شده، ولی در بیشتر موارد ترمیم باز تاندون مطرح می‌باشد^(۳). ترمیم آرتروسکوپی عضله ساب‌اسکاپولاریس بسیار کم مورد بررسی قرار گرفته، ولی در همین مطالعه اندک به نتایج بسیار خوب دست یافته‌اند^(۴). در این مطالعه هدف ما بررسی نتایج کوتاه مدت ترمیم آرتروسکوپی بیماران دچار پارگی ساب‌اسکاپولاریس هم به‌صورت ایزوله و هم همراه با ضایعات دیگر بود.

مواد و روش‌ها

این مطالعه به صورت آینده‌نگر به مدت یک سال و نیم (از بهمن ۸۴ تا فروردین ۸۶) در بیمارستان‌های طالقانی، میلاد، ساسان و پارس در شهر تهران انجام شد. تعداد ۱۰ بیمار (۲ زن و ۸ مرد) با میانگین سنی ۴۹/۷ سال (۶۳-۲۵ سال) که دچار پارگی ساب‌اسکاپولاریس تأیید شده با معاینه فیزیکی و ام‌آر‌آی بودند، در این مطالعه بررسی شدند.

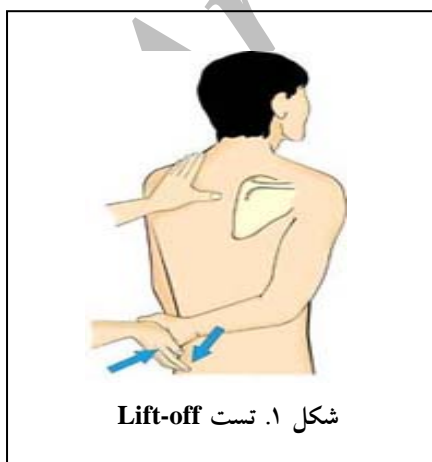معیارهای ورود به مطالعه عبارت بودند از: پارگی عضله ساب‌اسکاپولاریس که به‌وسیله معاینه بالینی و ام‌آر‌آی تأیید شده بود؛ درخواست یا نیاز بیمار به قرارداد شانه در حداکثر کارکرد و قدرت؛ پذیرش دوره نسبتاً طولانی بازتوانی از سوی بیمار؛ عدم بهبودی بیمار پس از گذراندن دوره درمان غیرجراحی شامل فیزیوتراپی و یا تزریق کورتیکواستروئید.

معیارهای خروج از مطالعه عبارت بودند از: اقدام قبلی به درمان پارگی روتاتور کاف، وجود استئوآرتریت متوسط یا شدید در شانه، سابقه عفونت در محل عمل، وجود محدودیت حرکت بیش از حد انتظار برای پارگی که آن را به عامل دیگری بتوان نسبت داد.

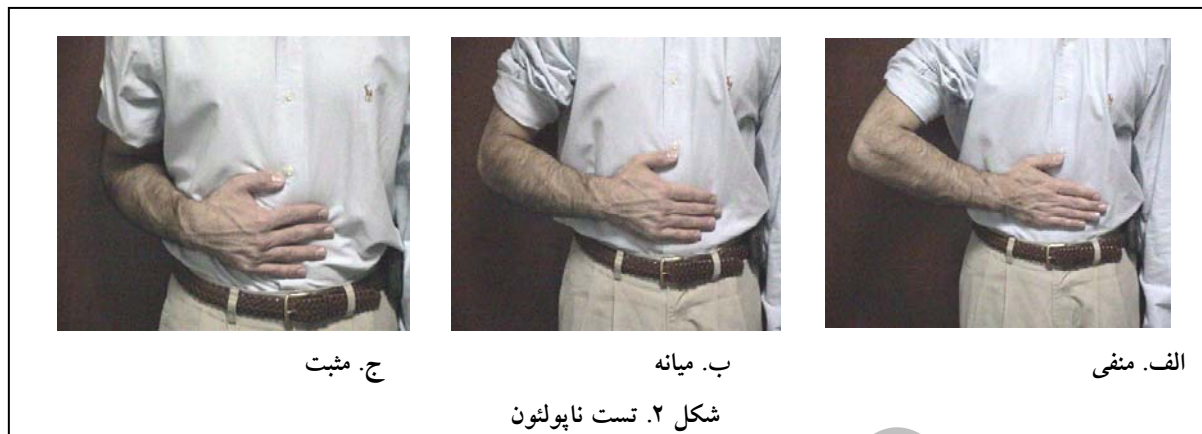در طول مدت مطالعه تمامی بیماران مراجعه نمودند. هیچ‌یک از آنان در طی مطالعه عمل جراحی دیگری بر روی شانه نداشتند، در نتیجه تمامی بیماران وارد مطالعه شدند.

قبل از عمل، پرتونگاری رخ و نیم‌رخ شانه و نمای آگزیلری انجام و وجود و یا جابه‌جایی به سمت بالا^(۱) بررسی شد. با توجه به فاصله طبیعی ۹ تا ۱۷ میلی‌متر آکرومیون تا سر هومروس^(۴)، کاهش این فاصله را نشانگر جابه‌جا به سمت بالا قرار دادیم.

دو تست تشخیصی Lift off و ناپولئون انجام شدند. در تست Lift off از بیمار خواسته شد دست شانه آسیب دیده را در گودی پشت کمر قرار دهد و سعی کند با چرخش شانه به سمت داخل دست را از بدن جدا نماید (شکل ۱). عدم توانایی در انجام تست به‌عنوان مثبت و توانایی انجام تست منفی قلمداد شد^(۵،۶). البته بسیاری از بیماران به‌علت درد همراه قادر به انجام این تست نبودند.



شکل ۱. تست Lift-off



لوس آنجلس (UCLA)² به عمل آمد. امتیازبندی UCLA برای شانه شامل ۵ بخش است: ۱۰ نمره برای درد، ۱۰ برای کارایی شانه، ۵ میزان حرکت، ۵ قدرت بالا آوردن، و ۵ برای رضایت مندی بیمار^(۱۰).

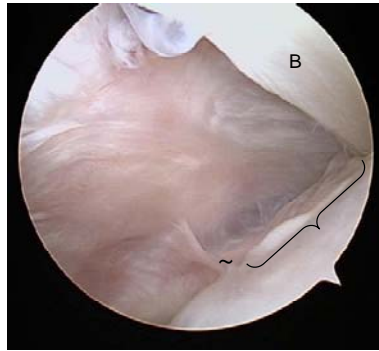
ابتدا آرتروسکوپی تشخیصی در وضعیت beach chair انجام شد و با رویکرد پوستریور و پمپ آرتروسکوپ در فشار ۶۰ میلی متر انجام گرفت. جهت سهولت در دیدن جایگاه پارگی در صورت لزوم از مانور چرخش به داخل و ابداسیون شانه استفاده گردید^(۱۰،۱۱) زیرا به این وسیله فایبرهای قسمت های سالم از محل پارگی جدا شده و اجازه دید بهتر ضایعه را می دهد (شکل های ۳، ۴ و ۵). به علت اینکه کپسول مفصلی قسمت جلویی شانه در آرتروسکوپی به گونه ای است که فضای کمی در دسترس است، بنابراین در صورتی که این تاندون بعد از بقیه تاندون ها ترمیم گردد هم به علت ترمیم و هم به علت ادم ناشی از طولانی شدن عمل، فضای جلویی شانه محدودتر می گردد. لیکن بلافاصله بعد از آرتروسکوپی تشخیصی و قبل از ترمیم سایر اجزاء، ترمیم ساب اسکاپولاریس انجام شد تا از ادم شانه که مانع ادامه عمل می شود، جلوگیری گردد. برای ترمیم از چهار پورتال استفاده شد: پورتال استاندارد پوستریور برای دیدن، پورتال جلویی برای رد کردن آنکور سوچور، پورتال آنتروترال قدام به تاندون بایسپس برای آزادسازی ساب اسکاپولاریس و پورتال آنتروترال و خلف به تاندون بایسپس برای تراکشن سوچور.

جدول ۱. مقایسه کارکرد شانه قبل و بعد از عمل

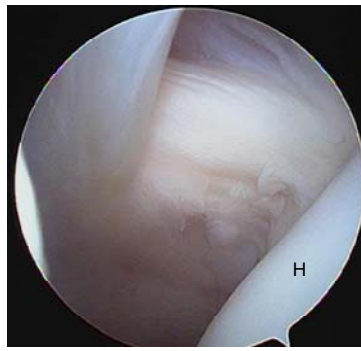
شاخص	قبل از عمل	بعد از عمل
نمره UCLA	۷/۵	۳۰/۶
نمره درد	۱/۷۵	۹
چرخش فعال به جلو	۱/۷۵	۴/۵
عملکرد	۱/۵	۹/۵
قدرت چرخش به جلو	۱	۳/۵
رضایت	۱/۵	۴

در تست ناپولتون از بیمار خواستیم دست خود را بر روی شکم قرار دهد و در حالی که مچ دست مستقیم است بر روی شکم فشار وارد آورد. در صورت خم شدن مچ دست تا ۳۰ درجه، تست منفی خم شدن ۳۰ تا ۶۰ درجه، متوسط و خم شدن ۹۰ درجه نشانگر تست مثبت بود (شکل ۲). به منظور تایید تشخیص برای همه بیماران، ام آر آی انجام شد. وجود دژنراسیون چربی در هر درجه ای را کنترااندیکاسیون عمل جراحی قرار ندادیم^(۷). اگر چه طبق نظر «گری»^۱ لازم است بیماران هر چه زودتر عمل شوند^(۸) ولی از آنجا که به علت اثر تنودزیس، ترمیم حتی با ۶ سال تأخیر می تواند مؤثر باشد^(۹)، محدودیت زمانی برای شروع علایم قرار ندادیم.

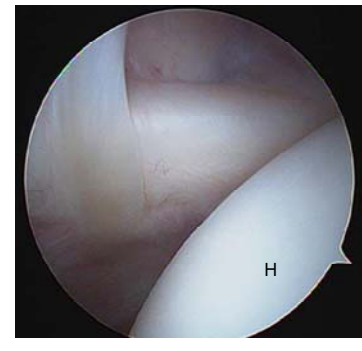بیمارانی که علاوه بر درد و محدودیت حرکتی حداقل یک تست مثبت به همراه نتیجه ام آر آی مثبت داشتند، به عنوان پارگی تاندون عضله ساب اسکاپولاریس وارد این مطالعه شدند. از تمامی بیماران قبل از عمل، معیار شانه دانشگاه کالیفرنیا -



شکل ۵. پارگی در محل چسبندگی به سر هومروس



شکل ۴. پارگی تاندون ساب اسکاپولاریس



شکل ۳. تاندون ساب اسکاپولاریس در حالت چرخش به داخل

بیمارانی که تنودزیس بایسپس داشتند، چند درجه آخر اکستانسیون محدود گردید. همچنین چرخش خارجی پاسیو با محدودیت تا حد نوترال در ۶ هفته اول بایستی بلافاصله شروع می‌شد. پس از ۶ هفته گردن‌آویز برداشته شده و حرکات کششی در تمام جهات از جمله حرکات بالای سر شانه و چرخش به داخل و خارج آغاز گردید. حرکات ایزوتونیک تا ۱۲ هفته شروع نشد. پس از عمل ترتیب مراجعه بیماران ۲ هفته، یک ماه، ۲ ماه، ۳ ماه بعد و سپس هر سه ماه یکبار در ماه‌های ۶، ۹ و ۱۲ بود که به‌وسیله^(۱۴) معیار UCLA مورد ارزیابی قرار گرفتند و میزان بهبودی با میزان قبل از عمل مقایسه شد. تا پایان مطالعه، ۴ بیمار پیگیری ۱۲ ماهه و ۶ بیمار پیگیری ۶ ماهه داشتند.

در معیار UCLA کل امتیاز ۳۵ بود. نمرات ۳۵-۳۴ (عالی) و ۳۳-۲۸ نتیجه رضایت‌بخش، نمرات ۲۱ تا ۲۷ عدم رضایت از کارکرد و نمرات ۲۰ و کمتر نتیجه بد را نشان می‌دهند.

باتوجه به تعداد اندک بیماران، بین انواع مختلف کامل یا ناکامل و منفرد یا توام با ضایعات دیگر دسته‌بندی انجام نشد.

یافته‌ها

از ۱۰ بیمار مورد مطالعه، ۳ بیمار ضایعه منفرد و ۷ بیمار ضایعات همراه داشت. در یکی از ۷ بیمار ضایعه بانکارت و در ۶ مورد پارگی روتاتور کاف وجود داشت. در یک نفر از ۶ بیمار تاندونیت بایسپس نیز وجود داشت که تنودزیس انجام شد. یک بیمار سابقه تروما به شانه داشت که باعث دررفتگی و بروز ضایعه بانکارت شده بود. بقیه بیماران سابقه‌ای از تروما را

به‌علت اینکه ترمیم ضایعه باعث دررفتگی مجدد و در نتیجه اختلال در ترمیم ساب اسکاپولاریس و از طرف دیگر رهاسازی آن باعث باقی ماندن علایم می‌شود^(۱۲) و ممکن بود تاندونیوپاتی بایسپس با پارگی ساب اسکاپولاریس همراه گردد، بنابراین در پایان آرتروسکوپی پس از سایر اقدامات تنودزیس بایسپس برای ضایعات فوق انجام شد. فقط یک بیمار علاوه بر پارگی ساب اسکاپولاریس، تاندونیت بایسپس نیز داشت که اقدامات فوق انجام شد. پس از شناسایی ضایعه، با استفاده از یک نیدل اسپینال، قسمت بالایی و لترال ساب اسکاپولاریس به همراه یک تراکشن سوچور ضایعه مشخص گردید. معمولاً پارگی‌های ناکامل و منفرد ساب اسکاپولاریس زیاد منقبض نشده و نیاز به آزادسازی ندارند اما ضایعات کامل و یا ضایعات با پارگی در سایر قسمت‌های روتاتور کاف، نیاز بیشتری به آزادسازی دارند. بنابراین آزادسازی در بیمارانی انجام شد که پارگی غیر از قسمت تحتانی که احتمال ضایعات نوروواسکولار می‌رود، داشتند. برای پارگی‌های کامل از دو انکور سوچور و برای پارگی‌های ناکامل از یک انکور سوچور استفاده شد. پس از ترمیم ساب اسکاپولاریس سایر ضایعات درمان شدند^(۱۳).

دستورات بعد از عمل

بیمار همان روز یا فردای روز عمل می‌توانست بیمارستان را ترک کند. شانه بیمار پس از عمل به‌وسیله یک گردن‌آویز^۱ برای ۶ هفته بی‌حرکت می‌شد و همواره به‌غیر از زمان حمام، در زمان تمرینات از آن استفاده می‌کرد. تمرینات شامل فلکسیون و اکستانسیون فعال آرنج بلافاصله بعد از عمل شروع شد. البته در

را منتشر نمودند. اگر چه به علت تفاوت در شیوه انتخاب، مقایسه نتایج مطالعه آنها با بیماران ما امکان‌پذیر نمی‌باشد ولی نکته قابل توجه، تفاوت میانگین سنی بیماران (۶۴ سال در مقابل ۴۹ سال بررسی حاضر) و میانگین تأخیر در درمان (۱۱ ماه در مقابل ۲۳/۳ ماه در این مطالعه) در این دو بررسی است و این اختلاف می‌تواند به علت عدم توجه بیماران به درمان بیماری و یا عدم تشخیص آن باشد.

نتیجه تست ناپولئون در بررسی حاضر در ۹ بیمار متوسط بود که نشان‌دهنده احتمال پارگی نسبی تاندون ساب‌اسکاپولاریس می‌باشد. در یک بیمار نتیجه تست مثبت بود که احتمالاً نشان از پارگی کامل تاندون داشته است؛ هر چند در این مطالعه مقایسه‌ای انجام نشد. در مجموع به دلیل آن که این تست در تمامی بیماران تغییر یافته بود، بنابراین می‌توانست تست بالینی مفید برای تشخیص پارگی باشد. تست Lift off در اغلب بیماران قابل انجام نبود و این یافته با نتایج «ریچاردز»^(۳) و همکاران هماهنگی دارد و علت آن می‌تواند درد بیماران باشد. در ۳ بیمار، یافته پرتونگاری به صورت تغییر وضعیت سر هومروس به بالا دیده شد که با آمارهای قبلی تقریباً هماهنگی داشت^(۴) و می‌تواند به عنوان یک یافته رادیولوژیک مفید مورد استفاده قرار گیرد. از طرف دیگر همان‌گونه که در تحقیق به عمل آمده توسط «فوش»^(۳) عنوان شده نتایج ترمیم ایزوله تاندون ساب‌اسکاپولاریس با روش جراحی باز نیز عالی بوده است، ولی در این مطالعه فقط ضایعات ایزوله‌ای ترمیم شد که احتمالاً شدت ضایعه اولیه کمتر و احتمال ترمیم بعدی هم بیشتر بود. از طرف دیگر در این مطالعه میزان کل نمره UCLA اندازه‌گیری نشد و فقط معیار درد و فعالیت روزمره بررسی گردید. معیار درد نیز از ۰ تا ۱۰ مرسوم در معیار UCLA به ۰ تا ۱۵ تغییر کرد و این نکته را می‌توان از نقاط ضعف مطالعه حاضر به حساب آورد. در بیشتر مطالعات نظیر بررسی «ریچاردز» و همکاران^(۳) و مطالعه دانشگاه استانبول^(۱۵)، نمره UCLA ملاک ارزیابی شده است. در این مطالعه شاخص درد از ۵ به ۱۱/۸ (۰-۱۵) و در بیماران ما از ۱/۷۵ به ۹ (۰-۱۰) افزایش یافت. اگر چه در مطالعه ما شاخص درد بعد از عمل از نظر عددی از مطالعه «فوش» کمتر است ولی میزان بهبودی در مطالعه ما ۷/۲۵

ذکر نکردند. از نظر معاینه فیزیکی در ۶ بیمار تست Lift off به علت درد قابل انجام نبود (UTD)^۱ و فقط در ۴ بیمار این تست انجام شد که نتیجه آن در ۳ مورد مثبت و در یک مورد منفی بود. نتیجه تست ناپولئون در ۹ مورد متوسط و در یک مورد مثبت بود. تست منفی وجود نداشت. میانگین تأخیر در درمان از شروع علائم ۲۳/۳ ماه بود. در پرتونگاری ساده فقط در ۳ بیمار تغییر مکان به بالا در هومروس دیده شد. از ۱۰ بیمار، ۴ بیمار پیگیری ۱۲ ماهه و بقیه بیماران پیگیری ۶ ماهه داشتند. میانگین نمره UCLA و نمره درد قبل از عمل به ترتیب ۸/۸ و ۱/۷۵ بود که بعد از عمل به ۳/۰۶ و ۹ افزایش یافت.

در مجموع باتوجه به معیار UCLA، از این ۱۰ بیمار، در پایان دوره پیگیری بعد از عمل ۲ نفر بهبودی در حد عالی، ۵ نفر خوب و ۳ مورد بهبودی متوسط داشتند (جدول ۲).

بحث

باتوجه به اینکه عضله ساب‌اسکاپولاریس، یک چرخاننده به داخل مفصل شانه است، ضعف آن ممکن است علاوه بر محدودیت در حرکت فعال در چرخش به داخل، باعث عدم تعادل در قدرت عضلات گردد. میانگین سنی بیماران در متون مختلف متفاوت است. در تحقیق «فوش»^۲ در سال ۲۰۰۶، میانگین سنی بیماران ۵۹ سال بود^(۳) که با میانگین سنی بیماران ما تفاوت اندکی دارد و می‌تواند به علت جوان بودن هرم سنی مملکت ما باشد. از طرف دیگر در مطالعه‌ای در دانشگاه استانبول بر روی ۶ بیمار، میانگین سنی ۶۳ سال بود که باتوجه به تشابه وضعیت جمعیتی کشور ترکیه، علت اختلاف می‌تواند ناشی از تعداد نمونه ما باشد^(۱۵).

میانگین مدت شروع علائم تا درمان در مطالعه ما ۲۳/۳ ماه و در بررسی دانشگاه استانبول ۹ ماه بود و احتمالاً این اختلاف نسبتاً زیاد به علت وجود یک بیمار با فاصله ۶۰ ماه در مطالعه بود. با خارج کردن این بیمار از محاسبات، در ۹ بیمار دیگر نتیجه تقریباً با نتایج بررسی فوق برابر می‌شود. «ادوارد» و همکاران^(۱۶) در مطالعه‌ای نتیجه درمان بیماران به وسیله دبریدمان آرتروسکوپی و تنودزیس بای‌سپس

1. Unable to do
2. Fuchs

جدول ۲. مشخصات و یافته‌های بیماران

بیمار	جنس	سن (سال)	معاینه فیزیکی		ضایعات همراه	مدت تأخیر در درمان (ماه)	مدت پیگیری (ماه)	نمره UCLA	
			تست lift off	تست ناپلئون				قبل از عمل	بعد از عمل
۱	مرد	۵۴	مثبت	میان	نداشت	۲۶	۱۲	۱۰	۳۲
۲	مرد	۴۸	UTD	میان	روتاتورکاف	۱۹	۱۲	۶	۳۳
۳	مرد	۴۶	مثبت	میان	روتاتورکاف	۱۶	۱۲	۷	۳۵
۴	مرد	۵۱	UTD	میان	نداشت	۲۳	۱۲	۱۵	۳۳
۵	زن	۶۳	UTD	میان	روتاتورکاف	۶۰	۹	۵	۲۴
۶	مرد	۲۵	مثبت	مثبت	بانکارت	۱۱	۶	۱۲	۳۴
۷	مرد	۵۴	UTD	میان	روتاتورکاف و تاندونیت بای‌سپس	۱۹	۶	۷	۲۹
۸	مرد	۵۷	منفی	میان	روتاتورکاف	۲۵	۶	۹	۲۶
۹	زن	۵۰	UTD	میان	روتاتورکاف	۱۸	۶	۷	۲۷
۱۰	مرد	۴۹	UTD	میان	نداشت	۱۶	۶	۱۰	۳۳

UTD: ناتوانی در انجام تست

در مجموع، نتایج ترمیم باز در بهترین شرایط، که شامل پارگی‌های ایزوله است، با میانگین نتایج به روش آرتروسکوپی برابر است، به همین جهت به نظر می‌رسد کارکرد شانه به دنبال ترمیم آرتروسکوپی به صورت میانگین بهتر از روش باز است. به علاوه ترمیم آرتروسکوپی به علت تهاجم کمتر، احتمال بروز عوارض ترمیم زخم را نیز کاهش می‌دهد. اشکالات عمده ترمیم آرتروسکوپی، زمان و پیچیدگی روش عمل می‌باشند. این اشکال زمانی نمود پیدا خواهد کرد که به علت طولانی شدن زمان عمل، ادم بافتی ایجاد و ترمیم تاندون ساب اسکاپولاریس با روش آرتروسکوپی مشکل‌تر گردد^(۴) و متعاقباً عوارض ناشی از طولانی شدن زمان عمل بروز نماید. به دلیل پیچیدگی روش عمل، دوره آموزشی نسبتاً طولانی می‌باشد، ولی در صورت آموزش مناسب، هم زمان عمل و هم آن عوارض، به میزان بسیار زیادی کاهش خواهد یافت. در مجموع، با توجه به تأثیر قابل توجه روش ترمیم آرتروسکوپی و میزان تهاجم و عوارض کمتر، اگر چه انجام آن نیاز به آموزش نسبتاً زیاد دارد ولی می‌تواند به‌عنوان یک روش قابل اطمینان در درمان بیماران دچار پارگی تاندون ساب اسکاپولاریس مدنظر باشد.

(۱۰-۰) و در مطالعه «فوش» ۶/۸ (۱۵-۰) می‌باشد؛ به عبارت دیگر میزان بهبودی در بیماران ما بیشتر است. از طرف دیگر نمره UCLA در مطالعه دانشگاه استانبول قبل از عمل ۱۱/۳ و بعد از عمل به ۸/۲۵ رسید. نتیجه این مطالعه اگر چه نسبتاً خوب بود ولی در مقایسه با نتایج به دست آمده در بیماران ما (از ۷/۵ به ۳۰/۶) تفاوت نسبتاً قابل توجه بود. براساس تمامی موارد بیان شده می‌توان دریافت که روش ترمیم آرتروسکوپی در کاهش درد و کارکرد کلی از درمان باز در کوتاه مدت مؤثرتر است. مسئله حائز اهمیت این است که هر چند در بعضی از مقالات نظیر مطالعه «ساکورای»^۱ تمامی پارگی‌ها نیمی از ضخامت تاندون را در برمی‌گیرد ولی قدر مسلم این است که قسمت اعظم این پارگی‌ها نیمی از ضخامت تاندون و در سطح مفصلی هستند و در هنگام جراحی با روش باز احتمال عدم تشخیص آن بسیار زیاد است ولی در روش آرتروسکوپی با سهولت و دقت بیشتری تشخیص داده می‌شود^(۱).

References

1. Sakurai G, Ozaki J, Tomita Y, Kondo T, Tamai S. Incomplete tears of the subscapularis tendon associated with tears of the supraspinatus tendon: cadaveric and clinical studies. *J Shoulder Elbow Surg.* 1998;7(5):510-5.
2. Bennett WF. Subscapularis, medial, and lateral head coracohumeral ligament insertion anatomy. Arthroscopic appearance and incidence of "hidden" rotator interval lesions. *Arthroscopy.* 2001 ;17(2):173-80.
3. Fuchs B, Gilbert MK, Hodler J, Gerber C. Clinical and structural results of open repair of an isolated one-tendon tear of the rotator cuff. *J Bone Joint Surg Am.* 2006;88(2):309-16.
4. Stephen S. Burkhart, Armin M. Tehrany. Arthroscopic subscapularis tendon repair: Technique and preliminary results. *Arthroscopy.* 2002;18(5): 454-463.
5. Gerber C, Hersche O, Farron A. Isolated rupture of the subscapularis tendon. *J Bone Joint Surg Am.* 1996;78(7):1015-23.
6. Gerber C, Krushell RJ. Isolated rupture of the tendon of the subscapularis muscle. Clinical features in 16 cases. *J Bone Joint Surg Br.* 1991;73(3):389-94.
7. Goutallier D, Postel JM, Bernageau J, Lavau L, Voisin MC. Fatty muscle degeneration in cuff ruptures. Pre- and postoperative evaluation by CT scan. *Clin Orthop Relat Res.* 1994;(304):78-83.
8. Gerber C, Fuchs B, Hodler J. The results of repair of massive tears of the rotator cuff. *J Bone Joint Surg Am.* 2000;82(4):505-15.
9. Burkhart SS, Brady PC. Arthroscopic subscapularis repair: surgical tips and pearls A to Z. *Arthroscopy.* 2006;22(9):1014-27.
10. Pearsall AW 4th, Holovac TF, Speer KP. The intra-articular component of the subscapularis tendon: anatomic and histological correlation in reference to surgical release in patients with frozen-shoulder syndrome. *Arthroscopy.* 2000;16(3):236-42.
11. Bennett WF. Visualization of the anatomy of the rotator interval and bicipital sheath. *Arthroscopy.* 2001; 17(1):107-11.
12. Burkhart SS, Diaz Pagán JL, Wirth MA, Athanasiou KA. Cyclic loading of anchor-based rotator cuff repairs: confirmation of the tension overload phenomenon and comparison of suture anchor fixation with transosseous fixation. *Arthroscopy.* 1997;13(6):720-4.
13. Burkhart SS, Johnson TC, Wirth MA, Athanasiou KA. Cyclic loading of transosseous rotator cuff repairs: tension overload as a possible cause of failure. *Arthroscopy.* 1997;13(2):172-6.
14. Paulos LE, Kody MH. Arthroscopically enhanced "miniapproach" to rotator cuff repair. *Am J Sports Med.* 1994;22(1):19-25.
15. Ozbaydar MU, Altan E, Esenyel CZ, Yalaman O. Surgical treatment of isolated post-traumatic subscapularis tendon ruptures. *Acta Orthop Traumatol Turc.* 2006;40(3):214-9.
16. Edwards TB, Walch G, Nové-Josserand L, Boulahia A, Neyton L, O'Connor DP, Williams MD. Arthroscopic debridement in the treatment of patients with isolated tears of the subscapularis. *Arthroscopy.* 2006;22(9):941-6.

Archive