

## مقایسه آزادسازی سندروم تونل کارپ با سه روش مختلف

\*دکتر حمیدرضا اصلانی، \*دکتر خلیل علیزاده، \*\*دکتر امین کریمی، \*\*دکتر محمدحسین کریمی، \*\*\*دکتر زهره زعفرانی

«دانشگاه علوم پزشکی شهید بهشتی»

### خلاصه

**پیش‌زمینه:** سندروم تونل کارپ از شایع‌ترین نوروپاتی‌های فشاری اندام بالایی است که در صورت عدم پاسخ به درمان‌های محافظه‌کارانه، نیازمند عمل آزادسازی کانال می‌باشد. در این مطالعه نتایج درمان سه روش جراحی باز، آزادسازی آندوسکوپی و برش کوچک کف دستی مقایسه شدند.

**مواد و روش‌ها:** در فاصله زمانی یک‌سال، ۵۳ بیمار (۵ مرد و ۴۸ زن) که کاندید جراحی آزادسازی تونل کارپ بودند، در سه گروه درمان جراحی باز، آندوسکوپی و جراحی با برش کوچک قرار گرفتند و عمل جراحی شدند. سپس یک هفته، چهار هفته و چهار ماه پس از عمل از نظر علائم، رضایت‌مندی، قدرت گرفتن جسم بین دو انگشت و بازگشت به کار ارزیابی شدند.

**یافته‌ها:** رضایت‌مندی در گروه آرتروسکوپی و برش کوچک کف دستی بیشتر و در ماه چهارم میزان رضایت‌مندی در هر سه روش مساوی بود. در طول ۴ ماه بیشترین آمار بهبودی مربوط به درد شبانه و بی‌حسی و کمترین آمار مربوط به ضعف بود. در روش جراحی باز زمان قبل از بازگشت به کار طولانی‌تر، و دردناک بودن محل جراحی نسبت به دو گروه دیگر بیشتر بود. بین شدت درگیری در نوار عصبی با شدت علائم بالینی و با میزان بهبود علائم تفاوت معنی‌داری وجود نداشت. سن، جنس، اندام غالب، بیماری‌های همراه زمینه‌ای در بهبود علائم تأثیر نداشتند.

**نتیجه‌گیری:** آزادسازی تونل کارپ با دو روش آندوسکوپی و برش کوچک کف دستی در ماه اول با رضایت بیشتری همراه بود ولی در ماه چهارم بین رضایت‌مندی سه گروه تفاوتی وجود نداشت.

**واژه‌های کلیدی:** سندروم تونل کارپ، روش‌ها، درمان

دریافت مقاله: ۷ ماه قبل از چاپ؛ مراحل اصلاح و بازنگری: ۳ بار؛ پذیرش مقاله: ۱/۵ ماه قبل از چاپ

## Comparison of Carpal Tunnel Release with Three Different Techniques

\*Hamid Reza Aslani, MD; \*Khalil Alizadeh, MD; \*\*Amin Karimi, MD;  
\*\*Mohammad Hossein Karimi, MD; \*\*\*Zohreh Zaferani, MD

### Abstract

**Background:** Carpal tunnel syndrome is one of the most common compression neuropathies in the upper limb and requires surgery if conservative treatment fails. This article compares the result of regular open incision, midpalmar mini incision and endoscopic technique in carpal tunnel release.

**Methods:** This is a clinical trial study on 53 patients (5 males, 48 females) within one year, who were surgical candidates. The surgery was done by arthroscopy, with regular open incision or with mid palmar small incision. The clinical outcomes were evaluated one week, 4 weeks and 4 months post surgery.

**Results:** Relief and satisfaction were better in the first month in the arthroscopic and mini-incision group. All 3 techniques had similar outcomes after 4 months. In 4-months follow-up, night pain relief, followed by parasthesia relief were the ones with the best improvement. Weakness was the symptom with the least improvement. Longer incision cases were associated with more delay to return to work.

**Conclusion:** Carpal tunnel release with endoscopic and mini incision techniques have a better early satisfaction rates compared to regular open incision, but no difference is seen between the two groups after four months.

**Keywords:** Carpal tunnel syndrome; Methods; Therapy

Received: 7 months before printing ; Accepted: 1.5 months before printing

\*Orthopaedic Surgeon, Orthopaedic Department, Shahid Beheshti University of Medical Sciences, Tehran, IRAN.

\*\*Resident of Orthopaedic Surgery, Orthopaedic Department, Shahid Beheshti University of Medical Sciences, Tehran, IRAN.

\*\*\*General Practitioner, Researcher, Shahid Beheshti University of Medical Sciences, Tehran, IRAN.

**Corresponding author:** Amin Karimi, MD  
Taleghani Hospital, Orthopaedic unit, Tehran, Iran  
E-mail: aminkarimi79@yahoo.com

## مقدمه

سندروم تونل کارپ از شایع‌ترین علل نوروپاتی در اندام‌های بالایی است که در صورت عدم درمان با روش‌های محافظه‌کارانه، نیازمند جراحی آزادسازی کانال می‌باشد<sup>(۱)</sup>. برای آزادسازی این کانال روش‌های متفاوتی وجود دارند.

آزادسازی به روش جراحی باز در سال ۱۹۵۰ توسط دکتر «فالن»<sup>۱</sup> به‌عنوان یک روش درمانی موثر متداول شد<sup>(۲)</sup>. از معایب این روش ایجاد زخم هیپرتروفی و دردناک همراه با درد در ناحیه برجستگی‌های تار و هیپوتار می‌باشد<sup>(۳)</sup>. در دو دهه اخیر برای کاهش عوارض آن، روش آزادسازی آندوسکوپی<sup>۲</sup> و روش برش کوچک کف دستی<sup>۳</sup> ابداع شد. این دو روش به‌علت کمتر تهاجمی بودن، دارای درد کمتر در محل زخم، ظاهر بهتر و برگشت سریع‌تر به کار و فعالیت‌های روزانه می‌باشند<sup>(۴)</sup>. روش آندوسکوپی عوارضی به همراه دارد نظیر عوارض عروقی، عصبی، تاندونی و آزادسازی ناکامل رباط کارپ<sup>(۴)</sup>. روش برش کوچک کف دستی نیز با عوارضی همراه است<sup>(۵)</sup> که در مقایسه با روش جراحی باز عوارض آن بیشتر است<sup>(۴)</sup>. به‌نظر می‌رسد نقش آزادسازی تونل کارپ با استفاده از دو روش آندوسکوپی و برشی کوچک کف دستی هنوز به‌طور کامل مشخص نشده و نیازمند تحقیقات بیشتری است. در همین راستا در این مطالعه نتایج درمان سه روش جراحی باز، آزادسازی آندوسکوپی و برش کوچک کف دستی مقایسه شدند.

## مواد و روش‌ها

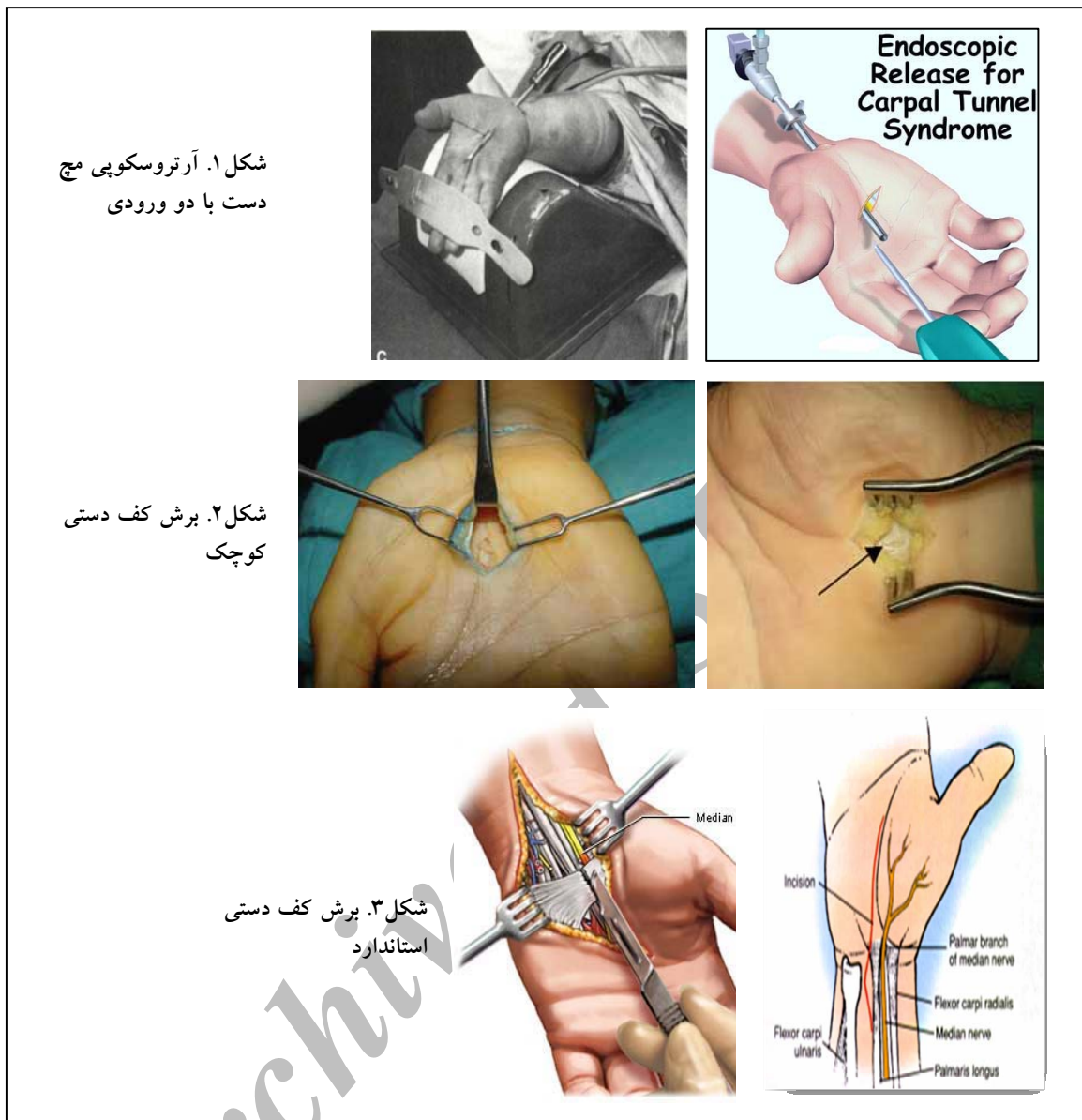
مطالعه حاضر از نوع کارآزمایی بالینی آینده‌نگر می‌باشد که به‌صورت مقطعی بین سال‌های ۱۳۸۴ و ۱۳۸۶ در بیمارستان طالقانی تهران انجام شد. ۶۱ بیمار با تشخیص سندروم تونل کارپ مورد مطالعه قرار گرفتند. بیمارانی وارد مطالعه شدند که

براساس علائم بالینی و الکترودیآگنوستیک تشخیص بیماری را داشتند، به درمان‌های غیرجراحی پاسخ نداده بودند، حداقل ۶ ماه از بیماری آنها گذشته بود و یا یکی از معیارهای: دوره بیماری بیش از ۱۰ ماه، سن بالای ۵۰ سال، تست فالن مثبت کمتر از ۳۰ ثانیه، بی‌حسی دایم و تنوسینوویت را در ویزیت اولیه داشتند. بیماران به‌طور تصادفی به سه گروه تقسیم شدند و با یکی از سه روش جراحی باز (برش بزرگ)، جراحی با برش کوچک کف دستی و آندوسکوپی تحت عمل جراحی آزادسازی تونل کارپ قرار گرفتند.

۵۳ بیمار با میانگین سنی ۵۴/۲ سال (۳۰ تا ۶۵ سال) تا آخر مطالعه همراه ما بودند. در پیگیری پس از عمل، بیماران در هفته دوم و چهارم و ماه چهارم معاینه شدند. پنج علائم بالینی (بی‌حسی، درد شبانه، درد مچ، ضعف و کرختی)، تست‌های تشخیص بالینی (تینل، فالن و کمپرشن)، بررسی‌های الکترودیآگنوستیک (EMG, NCV)، بررسی قدرت گرفتن جسم بین دو انگشت (توسط دستگاه دینامومتر)، زمان بازگشت به کارهای شخصی (شانه کردن موها، مسواک زدن و نوشتن)، رضایت‌مندی از عمل (براساس علائم پنجگانه، درد زخم، ظاهر زخم و رضایت کمی) در هر یک از معاینه‌ها ثبت شد و با اطلاعات ثبت شده قبل از عمل جراحی مقایسه گردید. طول عمل جراحی و عوارض بوجود آمده نیز ثبت گردید. در این مطالعه آتروفی تار، سابقه عمل جراحی قبلی تونل کارپ، سابقه شکستگی در مچ، حاملگی، سابقه آسیب تاندونی و عمل جراحی در مچ، وجود ضایعه فضاگیر در مچ و کنترااندیکاسیون‌های عمل جراحی آندوسکوپی، معیارهای خروج از مطالعه در نظر گرفته شدند.

در نهایت ۱۸ بیمار در گروه جراحی باز، ۱۶ بیمار در گروه جراحی آندوسکوپی، و ۱۴ بیمار در گروه جراحی با برش کوچک کف دستی قرار گرفتند. برای عمل جراحی آندوسکوپی از روش جراحی آرتروسکوپی مچ دست با دو ورودی استفاده شد (شکل ۱)<sup>(۶)</sup>.

1. Phalen
2. Endoscopic carpal tunnel release (ECTR)
3. Mid palmar short incision



شکل ۱. آرتروسکوپی مچ دست با دو ورودی کوچک

شکل ۲. برش کف دستی کوچک

شکل ۳. برش کف دستی استاندارد

به صورت معنی داری باقی مانده بود ( $p < 0.05$ ) در بهبودی دیگر علائم در سه گروه اختلاف معنی داری وجود نداشت ( $p \geq 0.05$ ). جدول ۱ شیوع پنج علامت بالینی (بی حسی، درد شبانه، درد مچ، ضعف و کرختی) را در ماه چهارم با روش های متفاوت جراحی نشان می دهد.

جدول ۱. شیوع علائم بالینی در ماه چهارم

نوع جراحی	علائم			
	درد شبانه	بی حسی	کرختی	درد مچ
باز	۰	۰	۱	۰
آندوسکوپی	۰	۰	۲	۲
بسته	۰	۰	۰	۲

#### یافته ها

در ۵۳ بیمار، ۴ مورد (۷/۵٪) درگیری دوطرفه، ۳۱ مورد (۵۸/۴٪) درگیری اندام غالب و ۱۴ مورد (۲۶/۴٪) درگیری در اندام مغلوب داشتند. در ارزیابی علائم قبل از عمل جراحی درد شبانه (۱۰۰٪) و بی حسی (۹۱٪) شایع ترین علائم بودند و درد مچ (۲۶/۵٪) کمترین شیوع را داشت. در معاینات انجام شده پس از عمل (هفته ۲، هفته ۴ و ماه ۴) در ماه چهارم درد شبانه و بی حسی در تمامی بیماران سه گروه از بین رفته بود. به جز ضعف که در معاینه آخر در گروه جراحی باز نسبت به دو گروه دیگر

جراحی و همچنین میزان بهبودی پس از عمل جراحی هیچ ارتباط معنی داری وجود نداشت ( $p \geq 0/05$ ).

**جدول ۴. توزیع شدت درگیری عصب برحسب ارزیابی الکترودیآگنوستیک**

نوع جراحی	شدت درگیری عصب		
	خفیف	متوسط	شدید
باز	۶۲/۵	۳۱	۶/۵
آندوسکوپیک	۶۱/۳	۲۷/۷	۱۱
بسته	۸۴/۴	۱۰/۳	۵

در بررسی رضایت از عمل جراحی براساس علایم پنجگانه، میزان رضایت بیماران در گروه جراحی باز در هفته ۲ و ۴ به طور قابل ملاحظه‌ای کمتر از دو گروه دیگر بود. اما در ماه چهارم میزان رضایت در سه گروه به بالای ۹۰٪ رسید و اختلاف معنی داری مشاهده گردید ( $p < 0/05$ ).

کمترین مدت عمل جراحی مربوط به روش برش کوچک کف دستی ( $7/1 \pm 3/2$  دقیقه) و بیشترین زمان مربوط به روش باز ( $20/1 \pm 5/2$  دقیقه) بود.

میانگین زمان بازگشت به کار و فعالیت‌های روزانه در گروه جراحی باز  $21/1 \pm 5/2$  روز، گروه جراحی آندوسکوپیک  $12/1 \pm 2/1$  روز و در گروه جراحی بسته  $12/7 \pm 3/2$  روز بود. مقدار آن در گروه جراحی باز ۸-۱۵ روز بیشتر از دو گروه دیگر بود ( $p < 0/05$ ).

دردناک بودن محل عمل در گروه جراحی باز در هفته ۲ و ۴ پس از عمل جراحی به طور قابل ملاحظه‌ای بیشتر از دو گروه دیگر بود ( $p < 0/05$ ). اما میزان درد در این بیماران در ماه چهارم به طور قابل ملاحظه‌ای کاهش یافت و نزدیک به دو گروه دیگر بود.

در این مطالعه در هیچ‌یک از بیماران ضایعه عصبی، عروقی و تاندونی و نیز عفونت، عود و شکست درمان دیده نشد. در یک بیمار از گروه آندوسکوپیک درد پیلاز دیده شد که در ماه چهارم برطرف گردید. در گروه آندوسکوپیک و جراحی باز دو مورد قرمزی زخم دیده شد که در هفته چهارم از بین رفت.

جدول ۲ درصد مثبت بودن تست تینل را طی ۴ ماه معاینه پیگیری نشان می‌دهد. از نظر مثبت بودن تست‌های تشخیص بالینی، بین هر یک از گروه‌ها قبل از عمل و معاینه‌های بعدی، تا ماه چهارم کاهش قابل ملاحظه‌ای وجود داشت ( $p < 0/05$ ) ولی در مقایسه سه گروه درمانی با یکدیگر اختلاف معنی داری مشاهده نشد ( $p \geq 0/05$ ). در معاینه نهایی همچنان بیمارانی وجود داشتند که تست‌های تشخیصی آنان، علی‌رغم بهبود پایدار علایم بالینی، مثبت بود؛ که باعث کاهش اعتبار این تست‌ها می‌شود.

**جدول ۲. توزیع مثبت بودن تست «تینل» در سه گروه بر حسب زمان پیگیری**

نوع جراحی	زمان پیگیری		
	بعد از عمل		قبل از عمل
	۴ هفته	۴ ماه	
باز	۷۵٪	۲۵٪	۸۸/۷٪
آندوسکوپیک	۶۶/۶٪	۳۳/۳٪	۱۱/۱٪
بسته	۷۳/۶٪	۳۱/۵٪	۱۰/۵٪

در ارزیابی قدرت گرفتن جسم بین دو انگشت به وسیله دستگاه دینامومتر، علی‌رغم کاهش اولیه بلافاصله پس از عمل جراحی، در ماه چهارم به قدرت اولیه تا دو برابر قدرت اولیه رسیدند و در سه گروه تفاوت قابل ملاحظه‌ای دیده نشد ( $p \geq 0/05$ ).

**جدول ۳. توزیع مثبت بودن تست «فالن» در سه گروه بر حسب زمان پیگیری**

نوع جراحی	زمان پیگیری		
	بعد از عمل		قبل از عمل
	۴ هفته	۴ ماه	
باز	۸۱/۲٪	۲۵٪	۱۲/۵٪
آندوسکوپیک	۷۷/۷٪	۴۶٪	۵٪
بسته	۷۸/۱٪	۴۷٪	۱۰٪

در ارزیابی الکترودیآگنوستیک (EMG, NCV) که قبل از عمل جراحی در تمامی بیماران انجام شد، تقریباً همه بیماران در ماه چهارم به علت ناراحتی و درد ایجاد شده، از انجام آن خودداری کردند. میزان درگیری عصبی در بررسی الکترودیآگنوستیک قبل از عمل در بیشتر بیماران «شدید» بود. بین میزان درگیری عصبی در این بررسی‌ها و علایم قبل از عمل

**بحث**

سندروم تونل کارپ از شایع‌ترین نوروپاتی‌های فشاری اندام بالایی است که در بسیاری از موارد نیازمند آزادسازی تونل کارپ جهت درمان است و روش‌های جراحی متفاوتی ممکن است استفاده شوند.

«ترامبل»<sup>۱</sup> و همکاران در سال ۲۰۰۳ نتایج درمان با دو روش جراحی باز و آندوسکوپی را با هم مقایسه کردند. در این بررسی میزان رضایت، بهبود علائم و عملکرد در روش آندوسکوپی در ماه سوم پس از عمل جراحی نسبت به گروه دوم بهتر بود. همچنین در گروه جراحی باز میزان دردناک بودن عمل جراحی و همچنین زمان بازگشت به کار بیشتر بود.<sup>(۷)</sup>

در یک مطالعه دیگر دو روش جراحی باز و آندوسکوپی انجام شدند. نتایج کوتاه مدت دو روش برابر، اما زمان بهبودی در روش آرتروسکوپی سریع‌تر بود. در نتایج درازمدت قدرت گرفتن جسم بین دو انگشت در گروه جراحی باز بیشتر بود. همچنین تعدادی از بیماران در روش آندوسکوپی نیاز به عمل جراحی مجدد پیدا کردند.<sup>(۸)</sup>

در بررسی فراتحلیلی (متآنالیز) مطالعات مختلف، دو روش جراحی باز و آندوسکوپی با هم مقایسه شدند. در روش آندوسکوپی دردناک بودن محل عمل کمتر، بهبود قدرت گرفتن جسم بین دو انگشت طی ۱۲ هفته بهتر، و احتمال صدمه عصبی سه برابر بیشتر از گروه جراحی باز بود.<sup>(۹)</sup>

در مطالعه دیگر مقایسه دو روش برش کوچک کف دستی و روش باز نشان داد که که زمان بازگشت به کار در روش برش کوچک ۲۰ روز زودتر از روش باز بود.<sup>(۵)</sup>

براساس نتایج تحقیق حاضر، جراحی سندروم تونل کارپ با هر سه روش، نظر بهبودی علائم و درمان بیماران، با نتایج مناسب و رضایت‌مندی بالای ۹۵٪ همراه بود که درمان موفق جراحی سندروم تونل کارپ را نشان داد.

درد شبانه و بی‌حسی که شایع‌ترین علائم بودند در تمامی بیماران به‌طور کامل از بین رفت که میزان اثربخشی درمان جراحی را نشان می‌دهد. پایدار بودن ضعف در هر سه گروه با

شیوع قابل توجه در گروه جراحی باز، علاوه بر مقاوم بودن این علامت به درمان، می‌تواند به علت زخم بزرگ ایجاد شده در روش جراحی باز باشد.

در بررسی الکترودیآگنوستیک بیمارانی بودند که اگر چه نوار عصبی آنان حاکی از درگیری شدید عصب مدیان بود ولی علائم اولیه آنان شدت بالایی نداشت و حتی بعد از عمل نسبت به افرادی که در نوار عصبی درگیری خفیف‌تری داشتند زودتر و بهتر به درمان پاسخ دادند. این یافته نشان می‌دهد که در بیماری تونل کارپ، تست مذکور از دقت بالایی برخوردار نمی‌باشد.

در مطالعه حاضر در دو گروه آندوسکوپی و برش کوچک کف دستی طی ۴ ماه رضایت‌مندی قابل قبولی به دست آمد که در ماه اول نسبت به گروه جراحی باز چشمگیرتر بود. میزان رضایت‌مندی پس از ۴ ماه در هر سه گروه برابر بود. در بررسی میزان رضایت، در صورت حذف دو عامل درد محل زخم و ظاهر زخم، میزان رضایت بیماران در گروه جراحی باز در حدود ۸۵٪ افزایش یافت. این یافته نشان می‌دهد که دو متغیر درد و ظاهر زخم در کسب نتایج بهتر درمان موثر می‌باشند.

در بررسی زمان بازگشت به کار، به علت ناکافی بودن تعداد بیماران در مشاغل مختلف، فعالیت‌های روزانه دیگر مثل توانایی نوشتن بدون درد، بستن دکمه‌ها، شانه کردن موها در نظر گرفته شد و به این ترتیب میانگین زمان برگشت به فعالیت‌های روزانه در گروه آندوسکوپی و برش کوچک کمتر از ۲ هفته بود. این تأخیر ۱۵-۸ روز در گروه جراحی باز (برش بزرگ‌تر) نسبت به دو گروه دیگر با اهمیت می‌باشد.

**نتیجه‌گیری**

درمان جراحی تنگی کانال کارپ با هر سه روش جراحی باز، برش کوچک یا آندوسکوپی نتایج رضایت‌بخش و احتمال عارضه خفیلی کم دارد. درمان آندوسکوپی و برش کوچک کف دستی در هفته‌های اول با درد کمتر و رضایت بیشتر بیماران همراه است؛ لیکن نتایج کلی پس از ۴ ماه در هر سه روش یکسان و رضایت‌بخش می‌باشد.

## References

1. **Duncan KH, Lewis RC Jr, Foreman KA, Nordyke MD.** Treatment of carpal tunnel syndrome by members of the American Society for Surgery of the Hand: results of a questionnaire. *J Hand Surg Am.* 1987;12(3):384-91.
2. **Phalen GS, Gardner WJ, LA Londe AA.** Neuropathy of the median nerve due to compression beneath the transverse carpal ligament. *J Bone Joint Surg Am.* 1950;32A(1):109-12.
3. **Semple JC, Cargill AO.** Carpal-tunnel syndrome. Results of surgical decompression. *Lancet.* 1969;1(7601):918-9.
4. **Chow JC.** Endoscopic release of the carpal ligament: a new technique for carpal tunnel syndrome. *Arthroscopy.* 1989;5(1):19-24.
5. **Nazzi V, Franzini A, Messina G, Broggi G.** Carpal tunnel syndrome: matching minimally invasive surgical techniques. Technical note. *J Neurosurg.* 2008;108(5):1033-6.
6. **Chow JC.** Endoscopic release of the carpal ligament: a new technique for carpal tunnel syndrome. *Arthroscopy.* 1989;5(1):19-24.
7. **Trumble TE, Diao E, Abrams RA, Gilbert-Anderson MM.** Single-portal endoscopic carpal tunnel release compared with open release : a prospective, randomized trial. *J Bone Joint Surg Am.* 2002;84-A(7):1107-15.
8. **Macdermid JC, Richards RS, Roth JH, Ross DC, King GJ.** Endoscopic versus open carpal tunnel release: a randomized trial. *J Hand Surg Am.* 2003;28(3):475-80.
9. **Thoma A, Veltri K, Haines T, Duku E.** A meta-analysis of randomized controlled trials comparing endoscopic and open carpal tunnel decompression. *Plast Reconstr Surg.* 2004;114(5):1137-46.

Archive of SID