

## تثبیت فمور در بازسازی رباط متقاطع جلویی زانو

(مقایسه تأثیر سه روش مختلف تثبیت)

\*دکتر فیروز مددی، \*\*دکتر جعفر توکلیان، \*\*دکتر آرش ملکی، \*\*دکتر مهدی رحیمی، \*\*دکتر رضا زندی، \*\*دکتر محمد رضا بیگدلی

«دانشگاه علوم پزشکی شهید بهشتی»

### خلاصه

**پیش‌زمینه:** رباط متقاطع جلویی، ساختمان اولیه‌ای است که جابه‌جایی جلویی تی‌بیا را کنترل می‌کند. بازسازی این رباط می‌تواند عملکرد طبیعی زانو را بازگرداند. هدف از این مطالعه مقایسه سه روش تثبیت فمور در بازسازی رباط متقاطع جلویی زانو می‌باشد.

**مواد و روش‌ها:** در یک مطالعه کارآزمایی بالینی، ۱۲۰ بیمار به‌صورت تصادفی در ۳ گروه ۴۰ نفره قرار گرفتند. هر گروه با یکی از سه روش تثبیت فمور «آپرفیکس»، «رجیدفیکس»، و «اندوباتون» تحت درمان قرار گرفتند. بیماران قبل و ۱۲ ماه پس از جراحی، معاینه و براساس میزان جابه‌جایی جلویی تی‌بیا به کمک KT-1000 و نمره‌بندی «لی‌شلم» مقایسه شدند.

**یافته‌ها:** در روش تثبیت با «اندوباتون»، نمره «لی‌شلم» از  $63/21 \pm 18/59$  قبل از بازسازی رباط به  $90/64 \pm 9/47$  بعد از بازسازی، در تثبیت با روش «آپرفیکس» از  $65/72 \pm 18/74$  به  $96/22 \pm 5/35$  و در تثبیت با «رجیدفیکس» از  $69/21 \pm 17/45$  به  $90/64 \pm 9/47$  افزایش یافت. شش مورد شکست در روش «اندوباتون»، ۴ مورد در «رجیدفیکس»، و ۱ مورد در روش «آپرفیکس» وجود داشت. میزان جابه‌جایی جلویی تی‌بیا در روش «اندوباتون»  $3/96 \pm 1/58$  میلی‌متر، در روش «رجیدفیکس»  $4/28 \pm 1/48$  میلی‌متر و در روش «آپرفیکس»  $4/03 \pm 1/79$  میلی‌متر بود. از نظر طول زمان جراحی، بین سه روش تثبیت فمور اختلاف معنی‌داری وجود نداشت.

**نتیجه‌گیری:** از نظر قدرت پیوند در ابتدای کار و نتایج کلی، روش «آپرفیکس» نتایج بهتری نسبت به دو روش دیگر نشان داد. تحقیقات بیشتر با تعداد بیشتر بیماران و دوره پیگیری طولانی‌تر در این زمینه توصیه می‌گردد.

**واژه‌های کلیدی:** رباط متقاطع جلویی، آرتروسکوپی، زانو

دریافت مقاله: ۶ ماه قبل از چاپ؛ مراحل اصلاح و بازنگری: ۳ بار؛ پذیرش مقاله: ۱ ماه قبل از چاپ

## Femoral Fixation in Anterior Cruciate Ligament Reconstruction

(Comparison between Three Different Fixation Techniques)

\*Firooz Madadi, MD; \*\*Jaafar Tavakolian, MD; \*\*Arash Maleki, MD; \*\*Mehdi Rahimi, MD;

\*\*Reza Zandi, MD; \*\*Mohammad Reza Bigdeli, MD

### Abstract

**Background:** The anterior cruciate ligament is the primary structure that controls anterior displacement in the unloaded knee. Anterior cruciate ligament reconstruction may return normal functions of the knee. The aim of the present study was to compare three different femoral fixation techniques in anterior cruciate ligament reconstruction.

**Methods:** In a clinical trial study, 120 patients that were candidates for ACL reconstruction were randomly divided into 3 groups of 40 individuals. The femoral fixations were by the three methods of "Aperfix", "Rigidfix" or "Endobutton". The cases were re-examined 12 months after surgery and evaluated by Lysholm score as well as with KT-1000 machine. The results were compared together for the three above methods.

**Results:** The Lysholm score showed improvement from pre-operative values in all three techniques: From  $63.21 \pm 18.59$  to  $90.64 \pm 9.47$  in "Endobutton" group, from  $65.72 \pm 18.74$  to  $96.22 \pm 5.35$  in "Aperfix" and from  $69.21 \pm 17.45$  to  $90.64 \pm 9.47$  in the "Rigidfix" group. There were 6 failures in "Endobutton", 4 in "Rigidfix" and one in "Aperfix" group. The anterior displacement tibia was  $3.96 \pm 1.58$  millimeters in "Endobutton",  $4.28 \pm 1.48$  in "Rigidfix", and  $4.03 \pm 1.79$  millimeters in "Aperfix" group. There was no significant difference in the operating time in the 3 groups.

**Conclusion:** Regarding the instant stability of the graft, the "Aperfix" method seemed stranger. Further investigations with larger number of cases and longer duration of follow up are recommended.

**Keywords:** Anterior cruciate ligament; Arthroscopy; Knee

Received: 6 months before printing ; Accepted: 1 month before printing

\*Orthopaedic Surgeon, Orthopaedic Department, Shahid Beheshti University of Medical Sciences, Tehran, IRAN.

\*\*Resident of Orthopaedic Surgery, Orthopaedic Department, Shahid Beheshti University of Medical Sciences, Tehran, IRAN.

**Corresponding author:** Firooz Madadi, MD  
Akhtar Hospital, Poleroomi, Shariati Street, Tehran, Iran.  
E-mail: fmedadi@yahoo.com

## مقدمه

رباط متقاطع جلویی، ساختمان اولیه‌ای است که جابه‌جایی جلویی تی‌بیا را کنترل می‌کند. بررسی‌های متعددی در زمینه جنبه‌های آناتومیک و عملکردی این رباط انجام شده است (۱-۴). پارگی رباط متقاطع جلویی شایع‌ترین آسیب آن می‌باشد (۳) و در ایالات متحده سالانه ۵۰۰۰۰ مورد بازسازی انجام می‌شود (۵). بازسازی رباط متقاطع جلویی باعث بازگشت عملکرد طبیعی زانو شده و شاید بتواند از تغییرات دژنراتیو مفصل جلوگیری نماید (۴). یکی از روش‌های بازسازی این رباط، استفاده از گرافت همسترینگ است. وسایل و روش‌های مختلفی برای تثبیت رباط متقاطع جلویی وجود دارند که هر کدام معایب و مزایای خاص خود را دارند (۶). بی‌ثباتی زودرس (کمتر از ۶ ماه) پس از جراحی به دلیل تکنیک ضعیف جراحی، تثبیت نامناسب گرافت، شروع زودهنگام ورزش و فیزیوتراپی نامناسب رخ می‌دهد؛ در حالی که بی‌ثباتی تأخیری (بیش از یک سال) در اثر ضربه (های) مکرر به بافت این رباط بروز می‌کند (۴).

تثبیت قوی و محکم، از شکست و از دست رفتن گرافت قبل از تثبیت بیولوژیک جلوگیری می‌کند. به‌علاوه تثبیت اولیه ضعیف می‌تواند بر ترمیم گرافت تأثیر بگذارد، که به این ترتیب استرس‌ها می‌تواند باعث حرکات ظریف<sup>۱</sup> گرافت و تأخیر و یا آسیب در برگرفته شدن گرافت توسط کانال استخوانی شوند (۷-۱۰).

«اندوباتون»<sup>۲</sup> سخت‌افزاری است که روی کورتکس آنتروترال انتهای فمور قرار می‌گیرد و گرافت را داخل تونل فمور آویزان می‌کند. در این نوع تثبیت، بردارهای مقاومت، موازی و مخالف نیروهای خروجی هستند و روی استخوان کورتیکال انتهای فمور، در محل تماس استخوان و سخت افزار متمرکز هستند.

«رجیدفیکس»<sup>۳</sup> یک سیستم تثبیت ترانس‌کوندیلار است که براساس استفاده از یک یا چند میله آویز افقی بوده که از داخل گرافت و تونل فمور عبور می‌کند. در این روش تثبیت، مقاومت در طول سطح تماس بین سخت افزار و استخوان توزیع می‌شود و استحکام آن به تراکم استخوانی و طول بازوی اهرم با توجه

به استفاده از نیروهای بیرون کشنده (نقطه آویز گرافت) بستگی دارد.

«آپرفیکس»<sup>۴</sup> نیز روشی است که سیستم تثبیت فمورال آن در استخوان اسفنجی با کشیده شدن در طول شفت به صورت بال باز شده و مانع بازگشتن گرافت می‌شود. این وسیله از polyetheretherketone که یک ماده غیرقابل جذب رادیولوسنت می‌باشد، ساخته شده است که واکنش التهابی ایجاد نمی‌کند، همچنین این سیستم به Cross pin که باعث آسیب به دیستال ران می‌شود، نیاز ندارد.

هدف ما از این مطالعه بررسی و مقایسه سه روش مختلف تثبیت فمور («اندوباتون»، «رجیدفیکس» و «آپرفیکس») بود تا بتوان موارد شکست زودرس بازسازی رباط متقاطع جلویی را کاهش داد.

## موارد و روش‌ها

در یک مطالعه کارآزمایی بالینی دوسویه کور، ۱۲۰ بیمار که جهت بازسازی رباط متقاطع جلویی در بیمارستان اختر وابسته به دانشگاه علوم پزشکی شهید بهشتی تهران در سال‌ها ۸۸-۱۳۸۷ بستری شده بودند، انتخاب شدند. بیماران با سن بیش از ۴۵ سال، و یا با علائم استئوآرتریت در زانو، و یا آسیب سایر رباط‌های زانو که نیاز به ترمیم داشتند، از مطالعه کنار گذاشته شدند. ۱۲۰ بیمار انتخاب شده، به‌صورت تصادفی و براساس زمان مراجعه به درمانگاه جهت بستری، به سه گروه ۴۰ نفری تقسیم شدند. به این ترتیب که نفر اول مراجعه کننده در گروه ۱ (آپرفیکس)، نفر دوم در گروه ۲ (رجیدفیکس) و نفر سوم در گروه ۳ (اندوباتون) قرار گرفتند و با این روش تمامی ۱۲۰ بیمار در سه گروه قرار گرفتند.

پیش از عمل جراحی، پرتونگاری‌های لازم تهیه شد. برگه اطلاعاتی بیمار، شامل اطلاعات جمعیت‌شناسی، وضعیت معاینه و «نمره‌بندی لی‌شلم»<sup>۵</sup> بیماران ثبت گردید. اعمال جراحی با استفاده از تورنیکه و در وضعیت طاق باز توسط یک تیم جراحی واحد

4. Aperfix

5. Lysholm score

1. Micromotion

2. Endobutton

3. Rigidfix

در تمام بیماران گرافت به روش پیچ ایترفرانس در تی‌بیا تثبیت گردید. در این مطالعه از پرتونگاری کنترل در اتاق عمل استفاده نشد. در تمامی بیماران درن زانو گذاشته شد و پس از ۲۴ ساعت خارج گردید. پس از جراحی از کمپرس سرد زانو و بالا نگه داشتن عضو و بریس زانو استفاده شد. عوارض و طول مدت عمل جراحی ثبت گردید.

تمام بیماران به مدت ۴۸ ساعت آنتی‌بیوتیک دریافت کردند. ۲۴ ساعت پس از جراحی، فیزیوتراپی زانو آغاز گردید. پس از رسیدن دامنه حرکتی زانو به ۹۰ درجه، بیماران ترخیص شدند. دو هفته بعد، بخیه‌ها کشیده شدند.

یک‌سال بعد از جراحی، بیماران جهت معاینه مجدد و انجام پرتونگاری کنترل و تعیین میزان جابه‌جایی جلویی تی‌بیا به کمک KT-1000 فراخوانده شدند. از ۱۲۰ بیمار شرکت داده شده در طرح، ۹۶ بیمار (۹۳ مرد و ۳ زن) جهت پیگیری مراجعه کردند که ۳۴ بیمار از گروه «آپرفیکس»، ۳۳ بیمار از گروه «اندوباتون» و ۲۹ بیمار از گروه «رجیدفیکس» را شامل شد. برای بیماران علاوه بر موارد ذکر شده، مقیاس «لی‌شلم» تکمیل گردید. در این مطالعه بیماران از روش‌های متفاوت بازسازی بی‌اطلاع بودند. همچنین در دوره پیگیری، فرد معاینه‌کننده از روش درمان بیمار آگاهی نداشت.

پس از جمع‌آوری و ثبت اطلاعات در برگه‌های اطلاعاتی، داده‌ها طبقه‌بندی و استخراج شدند. برای تحلیل داده‌ها، از آزمون‌های غیرپارامتری کروسکال - والیس و پارامتری تحلیل واریانس استفاده شد. محاسبات با نرم‌افزار آماری SPSS انجام گردید.

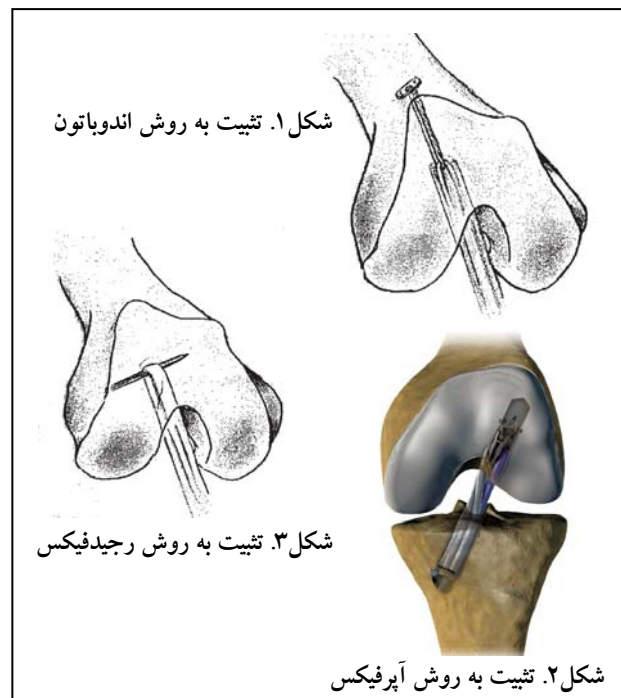
### یافته‌ها

در مجموع ۹۶ بیمار در پیگیری نهایی شرکت کردند که ۳۴ بیمار (۳۵/۴٪) از گروه «آپرفیکس»، ۳۳ بیمار (۴۳/۳٪) از گروه «اندوباتون»، ۲۹ بیمار (۳۰/۳٪) از گروه «رجیدفیکس» بودند.

میانگین سنی بیماران، در هر ۳ گروه کمتر از ۳۰ سال (۴۴-۱۷ سال) بود. میانگین سنی گروه «آپرفیکس» ۲۶/۳ سال (۴۰-۱۷ سال)، گروه «رجیدفیکس» ۲۳/۶ سال (۳۱-۱۹ سال)، و میانگین

انجام شد. در تمامی بیماران ابتدا آرتروسکوپی تشخیصی انجام گردید و رباط‌های متقاطع جلویی و پشتی زانو و نیز مینیسک‌های داخلی و خارجی زانو ارزیابی شدند. پس از تایید پارگی رباط متقاطع جلویی زانو اقدام به برش آنترومدیال پروگزیمال تی‌بیا کرده، تاندون گراسیلیس و سمی‌تندینوسیس از محل اتصال به تی‌بیا آزاد گردید. سپس تاندون‌های مربوطه خارج شد و از این تاندون‌ها، گرافت مورد نیاز جهت بازسازی رباط متقاطع جلویی زانو تهیه گردید. پس از آن اقدام به آماده‌سازی کانال تی‌بیا گردید و از طریق این کانال، با راهنمایی آرتروسکوپی، کانال فمور در جهت عبور گرافت آماده شد. سپس گرافت آماده شده به صورت تک بانل از داخل کانال‌های آماده شده عبور داده شد.

براساس این که بیمار در کدام گروه قرار گرفته باشد، پس از عبور گرافت از کانال تی‌بیا و فمور، با استفاده از یکی از سه روش «رجیدفیکس» (Depuy)، «آپرفیکس» (Cayenne Medical, Inc, Scottsdale, Arizona) یا «اندوباتون» (MEM) تثبیت در کانال فمور انجام شد. در روش اندوباتون از لوپ استفاده نشد، بلکه برای این کار از یک نخ از پیش آماده شده، استفاده گردید. شکل‌های ۱ تا ۳ سه روش تثبیت را نشان می‌دهند.



۴ مورد شکست و در روش «آپرفیکس» تنها یک مورد شکست رخ داد.

پس از خروج موارد شکست درمان از مطالعه، میزان جابجایی جلویی تی‌بیا نسبت به فمور، در سه گروه به کمک دستگاه KT1000 اندازه‌گیری شد و میانگین میزان جابه‌جایی در روش اندوباتون به  $۳/۹۶ \pm ۱/۵۸$  میلی‌متر، در روش رجیدفیکس  $۴/۰۳ \pm ۱/۷۹$  میلی‌متر و در روش آپرفیکس به  $۴/۲۸ \pm ۱/۴۸$  میلی‌متر کاهش یافت. مقایسه میانگین مقادیر جابه‌جایی، تفاوت معنی‌داری را بین روش‌های مختلف تثبیت فمور در بازسازی رباط متقاطع جلویی نشان نداد.

**جدول ۱. نمرات «لی‌شلم» قبل و بعد از عمل و میزان جابه‌جایی جلویی تی‌بیا و بدون موارد شکست درمان براساس سه روش تثبیت**

نوع تثبیت	نمره «لی‌شلم»		میزان جابجایی جلویی تی‌بیا	
	قبل از عمل	بعد از عمل	با حذف موارد شکست	بدون حذف موارد شکست
آپرفیکس	$۶۵/۷۲ \pm ۱۸/۷۴$	$۹۶/۲۲ \pm ۵/۳۵$	$۴/۸۹ \pm ۲/۰۴$	$۴/۰۳ \pm ۱/۷۹$
رجیدفیکس	$۶۹/۲۱ \pm ۱۷/۴۵$	$۹۰/۶۴ \pm ۹/۴۷$	$۴/۸۹ \pm ۲/۱۴$	$۴/۲۸ \pm ۱/۴۸$
اندوباتون	$۶۳/۲۱ \pm ۱۸/۵۹$	$۹۰/۶۴ \pm ۹/۴۷$	$۴/۹۶ \pm ۲/۷$	$۳/۹۶ \pm ۱/۵۸$

### بحث

این مطالعه نشان داد که در هر سه روش بازسازی رباط متقاطع جلویی زانو، افزایش عملکرد و رضایت بیماران پس از جراحی با افزایش نمره «لی‌شلم» همراه است. هرچند که مقایسه «لی‌شلم» پس از بازسازی رباط نشان می‌دهد، در بیمارانی که تثبیت فمور به روش «آپرفیکس» صورت گرفت از گروهی که تحت درمان با «رجیدفیکس» قرار گرفتند، افزایش بیشتری داشت و این دو گروه بهتر از روش «اندوباتون» بودند.

«باساد»<sup>۱</sup> و همکاران در یک مطالعه به مقایسه دو روش «اندوباتون» و «رجیدفیکس» پرداختند. بیماران براساس KT-1000، «تنگر»<sup>۲</sup>، IKDC و نمره «لی‌شلم» بررسی شدند. در ارزیابی شش ماه پس از جراحی با KT-1000، روش «رجیدفیکس» ثبات بیشتری نسبت به روش «اندوباتون» نشان داد، ولی ۱۲ ماه پس از جراحی

سنی گروه «اندوباتون»  $۲۶/۲$  سال ( $۱۸-۴۴$  سال) بود. بین میانگین سنی سه گروه اختلاف آماری معنی‌داری وجود نداشت ( $p \geq ۰/۰۵$ ).

در این مطالعه، ۴۲ آسیب در زانوی چپ و ۵۴ آسیب در زانوی راست رخ داده بود. بیماران بین یک تا ۸۴ ماه پس از آسیب به زانو، جهت اقدام درمانی بازسازی رباط متقاطع جلویی مراجعه کردند، که در بین گروه‌ها اختلاف معنی‌داری وجود نداشت.

مدت‌زمان سپری شده از آسیب‌دیدگی زانو تا انجام عمل جراحی بازسازی رباط متقاطع، در گروه «آپرفیکس»  $۱۲/۵$  ماه ( $۱-۶۰$  ماه)، در «رجیدفیکس»  $۱۴/۱$  ماه ( $۱-۸۴$  ماه)، و در گروه «اندوباتون»  $۱۴/۵$  ماه ( $۲-۸۰$  ماه) بود.

زمان جراحی در روش «اندوباتون» در حدود  $۷۸/۶ \pm ۲۲/۸$  دقیقه، در روش «آپرفیکس»  $۷۳/۸ \pm ۲۵/۴$  دقیقه و در روش «رجیدفیکس» حدود  $۷۳/۲ \pm ۱۷/۱$  دقیقه بود و بین میانگین زمان جراحی در سه گروه اختلاف معنی‌داری وجود نداشت ( $p \geq ۰/۰۵$ ). تمامی بیمارانی که در پیگیری شرکت کردند، دامنه حرکت کامل زانو داشتند و در هیچ‌کدام از آنها خشکی وجود نداشت.

نمره «لی‌شلم» قبل و بعد از جراحی در سه گروه بررسی شد و یافته‌ها نشان داد که در گروه «اندوباتون»، نمره «لی‌شلم» از  $۶۳/۲۱ \pm ۱۸/۵۹$  قبل از عمل به  $۹۰/۶۴ \pm ۹/۴۷$  بعد از عمل، در گروه «رجیدفیکس» از  $۶۹/۲۱ \pm ۱۷/۴۵$  به  $۹۰/۶۴ \pm ۹/۴۷$  و در گروه «آپرفیکس» از  $۶۵/۷۲ \pm ۱۸/۷۴$  به  $۹۶/۲۲ \pm ۵/۳۵$  افزایش یافت.

بررسی میزان جابه‌جایی جلویی تی‌بیا نسبت به فمور به کمک دستگاه KT-1000 نشان داد که میانگین جابه‌جایی جلویی تی‌بیا در تثبیت با «اندوباتون»  $۴/۹۶ \pm ۲/۷$  میلی‌متر ( $۲-۱۳$  میلی‌متر)، در روش «رجیدفیکس»  $۴/۸۹ \pm ۲/۱۴$  میلی‌متر ( $۲-۱۱$  میلی‌متر) و در روش «آپرفیکس»  $۴/۷۹ \pm ۲/۰۴$  میلی‌متر ( $۲-۹$  میلی‌متر) بود.

یک سال پس از جراحی، در روش «اندوباتون» ۶ مورد شکست درمان (براساس KT-1000) به‌صورت جابه‌جایی جلویی تی‌بیا بیش از ۷ میلی‌متر وجود داشت؛ در روش «رجیدفیکس»

1. Basad  
2. Tanger

۱/۸ میلی متر بود. در ضمن بر اساس IKDC، ۹۱/۴٪ بیماران در گروه A (نرمال) و B (تقریباً نرمال) قرار گرفتند<sup>(۱۳)</sup>.

در مطالعه «پرایس»<sup>۵</sup> و همکاران، ۲۹ بیمار با پارگی رباط متقاطع جلویی را به صورت تصادفی تحت تثبیت فمور به روش «اندوباتون» (۱۳ بیمار) و «رجیدفکس» (۱۶ بیمار) قرار دادند. پس از ۲ سال پیگیری، ۱۱ بیمار که با «اندوباتون» و ۱۳ بیمار که با «رجیدفکس» درمان شده بودند، تحت تثبیت فمور قرار گرفته بودند، در مطالعه باقی ماندند. همچنین بین دو روش اختلاف معنی داری مشاهده نشد<sup>(۱۳)</sup>.

«یورب»<sup>۶</sup> و همکاران در سال ۲۰۱۰ در بررسی بازسازی رباط صلیبی پشتی با روش «آپرفیکس» دریافتند که این سیستم یک بازسازی بی خطر و به موقع را فراهم می کند و باعث کاهش آسیب استخوان و بافت نرم می گردد<sup>(۱۵)</sup>.

### نتیجه گیری

هر سه روش تثبیت فمور مورد مطالعه، نتایج مشابهی از نظر ثبات گرفت و نتایج امتیازبندی «لی شلم» نشان دادند. درصد شکست براساس میزان جابه جایی تی بیا به جلو با دستگاه KT-1000 در «اندوباتون» بیشتر و در «آپرفیکس» کمتر بود.

1. Asik
2. Sen
3. Plaweski
4. Laxity
5. Price
6. Uribe

اختلاف واضحی بین دو روش وجود نداشت. در ضمن «تنگر»، IKDC و نمره «لی شلم» در هر دو روش نتایج مشابه داشتند<sup>(۱۱)</sup>.

در مطالعه ما، یک سال پس از جراحی، در ۷۵٪ بیماران با روش «اندوباتون»، ۸۹٪ با روش «رجیدفکس» و ۹۱٪ با روش «آپرفیکس»، نمره «لی شلم» بالای ۸۰ بود. در حالی که «آسیک»<sup>۱</sup> و «سن»<sup>۲</sup> در مطالعه خود اظهار کرد که بین ۲۷۱ بیماری که با روش «رجیدفکس» تحت جراحی بازسازی رباط متقاطع جلویی قرار گرفته بودند، تنها ۷٪ بیماران نمره «لی شلم» کمتر از ۸۰ داشتند<sup>(۱۲)</sup>.

در مطالعه حاضر، از نظر میزان جابه جایی جلویی تی بیا نسبت به فمور پس از جراحی در سه گروه اختلاف معنی دار وجود نداشت و جابه جایی جلویی تی بیا در زانو، در هر سه روش به یک میزان کاهش یافت.

«آسیک» و «سن» در سال ۲۰۰۷ نتایج میان مدت و بلندمدت بازسازی رباط متقاطع جلویی زانو را با روش «رجیدفکس» در ۲۷۱ نفر (۱۹۸ مرد و ۷۳ زن) بررسی کردند. پس از جراحی در ۱۴ بیمار (۵٪) بیش از ۵ میلی متر جابه جایی جلویی تی بیا دیده شد، در حالی که در ۱۶۱ بیمار (۵۹٪) این جابه جایی قبل از جراحی بیش از ۵ میلی متر بود<sup>(۱۲)</sup>.

«پلاوسکی»<sup>۳</sup> و همکاران در بررسی ۱۰۵ مورد بازسازی رباط متقاطع جلویی به روش «اندوباتون» دریافتند که ۵۹٪ بیماران شلی<sup>۴</sup> کمتر از ۲ میلی متر داشتند و میانگین جابه جایی

### References

1. Markolf KL, Kochan A, Amstutz HC. Measurement of knee stiffness and laxity in patients with documented absence of the anterior cruciate ligament. *J Bone Joint Surg Am.* 1984;66(2):242-52.
2. Markolf KL, Mensch JS, Amstutz HC. Stiffness and laxity of the knee--the contributions of the supporting structures. A quantitative in vitro study. *J Bone Joint Surg Am.* 1976;58(5):583-94.
3. Miyasaka KC, Daniel DM, Stone ML. The incidence of knee ligament injuries in the general population. *Am J Knee Surg.* 1991;4:43-8.
4. Terry GC, Hughston JC. Associated joint pathology in the anterior cruciate ligament-deficient knee with emphasis on a classification system and injuries to the meniscocapsular ligament-musculotendinous unit complex. *Orthop Clin North Am.* 1985;16(1):29-39.

5. Frank CB, Jackson DW. The science of reconstruction of the anterior cruciate ligament. *J Bone Joint Surg Am.* 1997;79(10):1556-76.
6. Nebelung W, Becker R, Merkel M, Röpke M. Bone tunnel enlargement after anterior cruciate ligament reconstruction with semitendinosus tendon using Endobutton fixation on the femoral side. *Arthroscopy.* 1998;14(8):810-5.
7. Buelow JU, Siebold R, Ellermann A. A prospective evaluation of tunnel enlargement in anterior cruciate ligament reconstruction with hamstrings: extracortical versus anatomical fixation. *Knee Surg Sports Traumatol Arthrosc.* 2002;10(2):80-5.
8. Weiler A, Hoffmann RF, Bail HJ, Rehm O, Südkamp NP. Tendon healing in a bone tunnel. Part II: Histologic analysis after biodegradable interference fit fixation in a model of anterior cruciate ligament reconstruction in sheep. *Arthroscopy.* 2002;18(2):124-35.

**9. Wilson TC, Kantaras A, Atay A, Johnson DL.** Tunnel enlargement after anterior cruciate ligament surgery. *Am J Sports Med.* 2004;32(2):543-9.

**10. Castoldi F, Bonasia DE, Marmotti A, Dettoni F, Rossi R.** ACL reconstruction using the Rigidfix femoral fixation device via the anteromedial portal: a cadaver study to evaluate chondral injuries. *Knee Surg Sports Traumatol Arthrosc.* 2008;16(3):275-8.

**11. Basad E, Kipper A, Wüsten OA, Stürz H, Ishaque BA.** Comparative study after hamstring ACL plasty with RigidFix (pin fixation) and EndoButton (anchor fixation). *Z Orthop Unfall.* 2010;148(3):276-81. German.

**12. Asik M, Sen C, Tuncay I, Erdil M, Avci C, Taser OF.** The mid- to long-term results of the anterior cruciate

ligament reconstruction with hamstring tendons using Transfix technique. *Knee Surg Sports Traumatol Arthrosc.* 2007;15(8):965-72.

**13. Plaweski S, Rossi J, Merloz P.** Anterior cruciate ligament reconstruction: assessment of the hamstring autograft femoral fixation using the EndoButton CL. *Orthop Traumatol Surg Res.* 2009;95(8):606-13.

**14. Price R, Stoney J, Brown G.** Prospective randomized comparison of endobutton versus cross-pin femoral fixation in hamstring anterior cruciate ligament reconstruction with 2-year follow-up. *ANZ J Surg.* 2010;80(3):162-5.

**15. Uribe JW, Vargas L, Leo BM.** Arthroscopic PCL reconstruction with a novel all-inside femoral fixation device: a single-incision technique. *Orthopedics.* 2010;33(2):92-7.

Archive of SID