

درمان پارگی‌های غیرقابل ترمیم روتاتورکاف با پاک‌سازی فضای ساب‌آکرومیال، قطع تاندون بای‌سپس و

تراشیدن توپروزیته به روش آرتروسکوپ

*دکتر حمیدرضا اصلانی، **دکتر امین کریمی، *دکتر زهره زعفرانی

«دانشگاه علوم پزشکی شهید بهشتی»

خلاصه

پیش‌زمینه: در درمان پارگی‌های وسیع و غیرقابل ترمیم روتاتورکاف، دبریدمان فضای زیر آکرومیون و تراشیدن توپروزیته، روش درمانی جدیدی است که با آرتروسکوپی نیز قابل انجام است. در این مطالعه، نتایج کوتاه‌مدت این درمان در تعدادی بیمار بررسی گردید.
مواد و روش‌ها: در یک مطالعه آیتدوینگر، طی مدت ۲ سال، ۸ بیمار با پارگی وسیع و غیرقابل ترمیم روتاتورکاف با میانگین سنی ۶۵ سال (۶۰-۷۵ سال) تحت عمل جراحی تنوتومی سردراز بای‌سپس، دبریدمان بقایای روتاتورکاف و توپروپلاستی بدون بریدن یا خارج کردن رباط کورااکرومیال قرار گرفتند. علائم بیماران با «مقیاس تغییر یافته درجه‌بندی شانه دانشگاه کالیفرنیا - لوس‌آنجلس» (Modified-University of California at Los Angeles Shoulder rating scale-UCLA)، قبل و بعد از عمل جراحی، ارزیابی گردید.
یافته‌ها: در پیگیری ۱۲ ماهه (۶-۱۸ ماه)، نمره «مقیاس تغییر یافته شانه دانشگاه کالیفرنیا - لوس‌آنجلس» از ۹/۲ به ۲۷/۵ افزایش یافت. هفت بیمار بهبود درد و دامنه حرکتی نزدیک به نرمال، و ۶ بیمار عملکرد نزدیک به نرمال را به دست آوردند. هر چند فاصله آکرومیومورال از ۵ میلی‌متر به ۴ میلی‌متر کاهش یافت و افزایش مختصر در تغییرات دژنراتیو پدید آمد، اما ارتباطی با نتایج بالینی این مطالعه نداشت.
نتیجه‌گیری: این عمل در پارگی‌های وسیع و غیرقابل ترمیم روتاتورکاف، به ویژه در افراد مسن، توصیه می‌گردد.
واژه‌های کلیدی: روتاتور کاف، آرتروسکوپی، درمان

دریافت مقاله: ۶ ماه قبل از چاپ؛ مراحل اصلاح و بازنگری: ۳ بار؛ پذیرش مقاله: ۶ روز قبل از چاپ

Treatment of Massive Irreparable Rotator Cuff Tear with Arthroscopic Subacromial Bursa and Bicipital Tendon Decompression and Tuberopecty

*Hamid Reza Aslani, MD; **Amin karimi, MD; **Zohreh Zafarani, MD

Abstract

Background: In massive irreparable shoulder rotator cuff tears in older patients, an alternative surgery is debredement of subacromial bursa, biceps tendon and tuberopecty. This is a short-term report of such a treatment performed arthroscopically in a small group of patients.

Methods: In a prospective study, in a 2 year interval, 8 patients with massive irreparable rotator cuff tear with mean age of 65 (60-75) underwent arthroscopic debredement of necrotic rotator cuff tendon remnants and tuberopecty without coracoaromial ligament excision. The sign and symptoms of patients before and after surgery were evaluated with modified UCLA score.

Results: With a mean follow-up of 12 months (6-18 months), the modified UCLA score improved from 9.2 to 27.5. In 7 patients, pain and range of motion improved to near normal and 6 cases obtained near normal function. Although the acromiohumeral distance decreased from 5 to 4 millimeters and slight increase in degenerative changes was observed, the functional outcome was good.

Conclusion: This simple arthroscopic procedure is recommended in massive irreparable rotator cuff tear especially in elderly patients.

Keywords: Rotator Cuff; Arthroscopy; Therapeutics

Received: 6 months before printing ; Accepted: 6 days before printing

*Orthopaedic Surgeon, Orthopaedic Department, Shahid Beheshti University of Medical Sciences, Tehran, IRAN.

**Resident of Orthopaedic Surgeon, Orthopaedic Department, Shahid Beheshti University of Medical Sciences, Tehran, IRAN.

Corresponding author: Hamid Reza Aslani, MD
Taleghani Hospital, Orthopaedic Unit, Evin, Yaman Street, Tehran, Iran
E-mail: hraslani@yahoo.com

مقدمه

در سال‌های اخیر درمان جراحی پارگی‌های وسیع روتاتور کاف تغییرات زیادی کرده است. درمان‌هایی که در حال حاضر استفاده می‌شوند شامل طیفی از درمان غیرجراحی^(۱)، دبریدمان باز یا آرتروسکوپی و دکمپرن ساب‌آکرومیال^(۲)، ترمیم مستقیم پارگی^(۳)، ترانسفر عضلات تا تعویض مفصل گلهومورال^(۴-۶) می‌باشند.

بسیاری از مولفین عقیده دارند، در صورت انتخاب مناسب بیماران، دکمپرن و دبریدمان پارگی‌های وسیع روتاتورکاف باعث نتایج خوب و رضایتمندی بیماران می‌شود. بیماران مسن با نیازهای فعالیتی کمتر که به درمان غیرجراحی پاسخ مناسبی نداده‌اند، کاندیدهای مناسب این عمل می‌باشند و هدف اصلی در آنها برطرف کردن درد می‌باشد^(۲-۵).

بسیاری از مطالعات در زمینه دبریدمان و دکمپرن، بر اهمیت آزادسازی کافی فضای ساب‌آکرومیال برای برطرف شدن درد در بیماران با پارگی وسیع روتاتورکاف تأکید کرده‌اند^(۶-۷). مطالعات بالینی بر روی جسد نیز اهمیت قوس کوراکواکرومیال به‌عنوان استحکام دهنده غیرفعال در مقابل جابه‌جایی سرهموروس به سمت بالا و جلو، به‌ویژه در حضور پارگی وسیع روتاتورکاف را توضیح داده‌اند^(۸،۹). برای حفظ تداوم قوس کوراکواکرومیال و اجتناب از مختل شدن استحکام آن در اثر آکرومیوپلاستی، «فنلین»^(۹) و همکاران روش دبریدمان باز پارگی روتاتورکاف و توبروپلاستی را برای پارگی‌های وسیع و غیرقابل ترمیم روتاتورکاف توضیح دادند. به این ترتیب که با ایجاد فضای کافی بین توبروزیته بزرگ و سطح زیرین آکرومیون، تنگی فضای ساب‌آکرومیال از بین می‌رود و باعث بهبود قابل ملاحظه درد می‌گردد.

در سال ۲۰۰۴ این روش به‌صورت آرتروسکوپی توسط «اسکیبل»^(۱۰) توضیح داده شد که شامل دبریدمان آرتروسکوپی مفصل گلهومورال و ساب‌آکرومیال، توبروپلاستی آرتروسکوپی و تصمیم‌گیری برای تنوتومی بای‌سپس براساس پاتولوژی تاندون بای‌سپس بود. هدف از انجام این مطالعه بررسی تاثیر این روش در بهبود درد و دامنه حرکت بیماران مسن بود.

مواد و روش‌ها

در یک مطالعه آینده‌نگر، طی دو سال (بین ۱۳۸۶ و ۱۳۸۸)، ۸ بیمار (۵ مرد، ۳ زن) با میانگین سنی ۶۵ سال (۶۰-۷۵ سال) دارای پارگی‌های وسیع روتاتورکاف در این مطالعه قرار گرفتند. بیماران جوان و بیمارانی که پارگی وسیع اما قابل ترمیم (حتی قابل ترمیم نسبی) داشتند، و نیز بیماران با آرتروپاتی روتاتورکاف، در این مطالعه وارد نشدند. چهار بیمار سابقه ترومای جزئی را ذکر کردند. هیچ‌یک از بیماران عمل جراحی قبلی بر روی شانه نداشتند و تمامی آنها حداقل به مدت ۶ ماه تحت درمان با فیزیوتراپی، داروهای ضدالتهابی غیراستروئیدی و تزریق در فضای ساب‌آکرومیال قرار گرفته بودند. میانگین زمان وجود علائم قبل از عمل جراحی ۱۲ ماه (۶-۱۶ ماه) بود.

بررسی قبل از عمل جراحی

بر اساس معاینه بالینی، بررسی پرتونگاری شامل رخ واقعی و نمای خروجی عضله سوپراسپایناتوس^۳ شانه و ام‌آر‌آی، تشخیص پارگی روتاتورکاف داده شد. در معاینه بالینی تمام بیماران دارای تست مثبت ایمپینجمنت، «هاوکیز-کندی»^۴ بودند، در ۲ بیمار تست belly-press^(۱۱) مثبت بود.

براساس «مقیاس تغییر یافته درجه‌بندی شانه دانشگاه کالیفرنیا - لوس‌آنجلس»^۵، درد یا عملکرد، حرکت، قدرت عضلانی و میزان رضایتمندی بیماران قبل از عمل و در ویزیت نهایی پس از عمل بررسی و ثبت گردید.

همه بیماران دارای ضعف قابل ملاحظه سوپراسپایناتوس و سایر عضلات به خارج چرخاننده شانه بودند. میزان بالا آوردن (بلند کردن شانه به جلو) قبل از عمل جراحی به طور میانگین ۱۰۰° بود (۱۵۰°-۲۰۰°) و ۴ بیمار آتروفی واضح بالینی عضلات سوپراسپایناتوس و اینفراسپایناتوس داشتند.

در تصویربرداری تمام بیماران، جابه‌جایی بالایی سر استخوان بازو با فاصله آکرومیومورال ۵ میلی‌متر (۷-۳ میلی‌متر) بود. چهار بیمار تغییرات دژنراتیو خفیف در نیمه

3. Outlet view

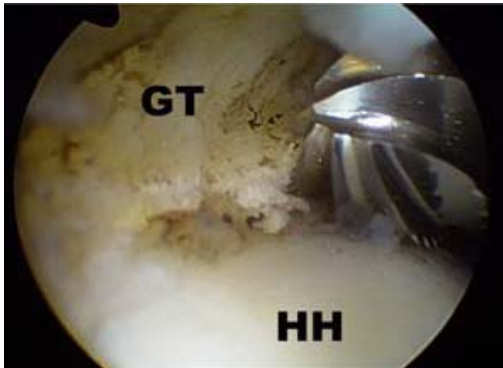
4. Hawkis-kenedy

5. Modified-University of California at Los Angeles Shoulder rating scale-UCLA

1. Fenline

2. Scheibel

توبروزیته‌های استخوان بازو مشاهده شد و تست «ایمپینجمنت» انجام و براساس آن، قسمت‌هایی که زیر قوس کورااکرومیال گیر می‌کنند تعیین گردید. تراشیدن توبروزیته‌ها (توبروپلاستی) با تراش‌دهنده استخوان^۱ انجام شد (شکل ۲). هدف برداشتن تمام برجستگی‌های استخوانی بر روی توبروزیته بزرگ و کوچک و سپس شکل‌دهی سر استخوان بازو و ایجاد یک سطح صاف و هم‌شکل بود که به راحتی در زیر قوس بلغزد.



شکل ۲. نمای شکل‌دهی سر استخوان بازو به وسیله تراش‌دهنده استخوان

(GT: greater tuberosity, HH: humeral head)

اندام در ۶۰° ابداکسیون نگاه داشته شد و با چرخاندن شانه به سمت داخل و خارج، تمام قسمت‌های توبروزیته‌ها در این وضعیت بررسی و تراشیده شد. سپس میزان برداشتن استخوان با انجام مجدد تست «ایمپینجمنت» بررسی شد. اما از نمایان شدن استخوان کنسلوس بازو جداً خودداری گردید.

پس از ۲۴ ساعت بی‌حرکتی در دست‌آویز، فیزیوتراپی با حرکات غیرفعال برای ۲ هفته اول شروع شد. پس از آن حرکات فعال و تقویت عضلات باقی‌مانده روتاتورکاف، دلتوئید و عضلات اطراف اسکاپولا ادامه یافت تا بهبود عملکرد به حالت ثابت رسید (میانگین زمان ۶ ماه).

برای محافظت از سر دراز بای‌سپس پس از تنوتومی، بیمار بایستی به مدت ۴ هفته از انجام کار سنگین با آرنج و سوپیناسیون محکم ساعد خودداری می‌کرد.

یافته‌ها

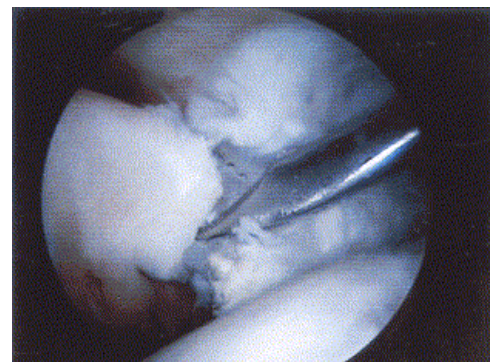
در زمان پیگیری، اطلاعات بیماران با توجه به معیارهای «مقیاس تغییر یافته درجه‌بندی شانه دانشگاه کالیفرنیا - لوس‌آنجلس» در ویزیت نهایی و قبل از عمل با هم مقایسه شدند. بر این اساس، نتایج درمان در ۴ بیمار عالی، ۳ بیمار خوب و یک بیمار

بالایی مفصل گلهومورال داشتند. در نمای خروجی عضله سوپراسپایناتوس شانه، ۶ بیمار آکرومیون تیپ II و ۲ بیمار آکرومیون تیپ III داشتند^(۱۲).

ام‌آر‌آی در تمام بیماران انجام شد. تحلیل عضلانی و دژنراسیون چربی (جانشین شدن چربی به جای بافت عضلانی) بررسی شد. در ام‌آر‌آی، تمام پارگی‌ها مزمن بودند و عقب‌کشیدگی تاندونی شدید و تحلیل عضلات به‌ویژه در سوپراسپایناتوس وجود داشت. میانگین زمان پیگیری پس از عمل جراحی ۱۲ ماه (۶-۱۸ ماه) بود.

روش جراحی

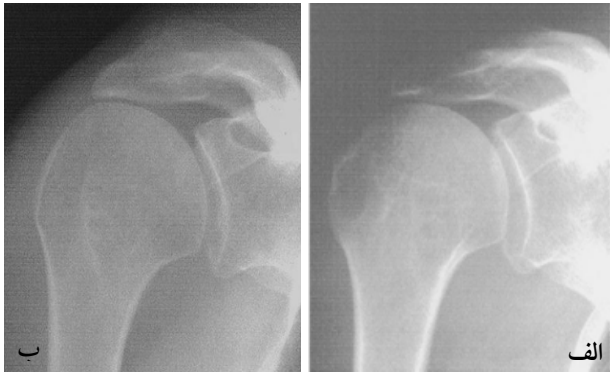آرتروسکوپی تشخیصی از طریق ورودی پشتی استاندارد انجام شد. میزان پارگی روتاتورکاف بررسی گردید. شش بیمار پارگی کامل سوپراسپایناتوس و اینفراسپایناتوس داشتند. دو بیمار پارگی روتاتورکاف (فضای بین سوپراسپایناتوس و ساب‌اسکاپولاریس) داشتند، که در یکی از آنها پارگی مقادیر قابل ملاحظه‌ای از عضله ساب‌اسکاپولاریس وجود داشت. سر دراز بای‌سپس در تمام بیماران دارای تغییرات پاتولوژیک شامل دررفتگی، پارگی کامل یا ناکامل و سینیویت بود که در تمام بیماران تنوتومی بای‌سپس از طریق ورودی آنترولترال انجام شد (شکل ۱).



شکل ۱. نمای تنوتومی بای‌سپس از طریق ورودی آنترولترال

دبریدمان شامل برداشتن سینیویوم و بورس ساب‌اکرومیال ملتهب به‌ویژه در سطح زیرین آکرومیون و سینیویوم ملتهب اطراف رباط کورااکرومیال و بقایای تاندونی متصل به توبروزیته‌ها که نکروزه و نامنظم بود، می‌شد.

اگر انتهای آزاد تاندونی روتاتورکاف بی‌ثبات بود، دبرید شد تا یک لبه با ثبات ایجاد شود. قوس کورااکرومیال حتی در صورت ایجاد خار (اسپور) حفظ گردید. لازم به ذکر است که عمده این خارها به سمت جلو هستند نه به سمت پایین آکرومیون. سپس اگزوستوز (برجستگی استخوانی) بر روی



شکل ۳. پرتونگاری روبروی شانه. الف) قبل از عمل، ب) پس از عمل توپروپلاستی

میانگین فاصله آکرومیومورال از ۵ میلی متر قبل از جراحی به ۴ میلی متر پس از جراحی کاهش یافت. علاوه بر ۴ بیماری که قبل از عمل، تغییرات دژنراتیو داشتند و این تغییرات در یکی از آنها به میزان اندکی بیشتر بود، ۲ بیمار دیگر هم پس از جراحی تغییرات مختصر رادیولوژیک نشان دادند. البته تغییرات دژنراتیو ارتباط معنی داری با نتایج عملکردی و بالینی بیماران پس از عمل جراحی نداشت.

بحث

پارگی وسیع روتاتورکاف اغلب در افراد مسن اتفاق می افتد^(۳،۴،۶،۱۳) و بیمار قبل از علامت دار و دردناک شدن، با وجود پارگی وسیع، برای مدت طولانی عملکرد قابل قبول و متناسب با سن خود را تجربه می کند. در صورت سعی برای ترمیم پارگی، حتی به صورت نسبی، به علت کیفیت نامناسب بافت عضلانی، عقب کشیدگی تاندونی شدید سر تاندون ها و دژنراسیون وسیع چربی، خطر پارگی مجدد بسیار بالاست^(۱۴). برای اولین بار «راک وود»^۱ و همکاران برای پارگی های وسیع و غیرقابل ترمیم روتاتورکاف، روش دبریدمان و دکمپشن با برداشتن هر نوع عاملی که باعث گیر کردن در فضای ساب آکرومیال می شود را به کار بردند که شامل آکرومیوپلاستی، برداشتن رباط کوراواکرومیال، بورس ساب آکرومیال و بقایای نکروزه تاندون های پاره بود. در یک پیگیری ۶ ساله، از ۵۸ بیمار مورد بررسی، تعداد قابل ملاحظه ای از لحاظ درد و دامنه حرکت بهبود مناسب داشتند^(۶).

متوسط مناسب بود. هفت بیمار از نتایج جراحی راضی بود و یک بیمار ناراضی داشت. امتیاز کلی از میانگین نمره ۹/۲ (۱۶-۲) قبل از عمل جراحی به ۲۷/۵ (۲۹-۲۱) پس از عمل جراحی افزایش یافت.

قابل ملاحظه ترین علامت بیماران، درد بود که پس از عمل بهبود یافت و امتیاز آن از میانگین ۲/۵ قبل از عمل به ۹ پس از جراحی افزایش یافت. چهار بیمار (۵۰٪) هیچ شکایتی از درد نداشتند، ۲ بیمار در هنگام انجام فعالیت های شدید بدنی ابراز درد نمودند و هیچ بیماری درد شبانه نداشت.

از لحاظ توانایی های عملکردی، امتیاز بیماران از ۳/۵ (۸-۲) قبل از عمل به ۸/۵ (۱۰-۴) پس از عمل افزایش یافت، که به معنای انجام فعالیت های بالای شانه با محدودیت خفیف بود. شش بیمار (۷۵٪) تنها محدودیت مختصری در انجام فعالیت های روزمره و عادی ذکر نمودند.

میزان بالا آوردن فعال از میانگین ۱۰۰° (نمره ۲/۵) قبل از عمل به ۱۶۰° (نمره ۴/۵) پس از عمل افزایش یافت. این افزایش حرکت در هر یک از بیماران با میزان بهبود درد پس از عمل ارتباط نزدیک داشت.

از نظر دامنه حرکت، میزان چرخش خارجی فعال به طور میانگین ۲۰° و میزان چرخش داخلی فعال به طور میانگین ۳۰° افزایش داشت. تمام بیماران به غیر از یک بیمار، دامنه حرکت نزدیک به کامل بدست آوردند، و آن یک بیمار همان بیماری بود که حین عمل جراحی پارگی وسیع هر ۳ عضله سوپراسپایناتوس، اینفیراسپایناتوس و ساب اسکاپولاریس داشت.

از نظر قدرت، در ویزیت نهایی ۵ بیمار افزایش قدرت مختصر نشان دادند و از امتیاز ۲/۵ قبل از عمل به ۳/۵ پس از عمل افزایش یافت. البته این میزان افزایش در قدرت دور کردن دست از بدن از لحاظ آماری معنی دار نبود ($p \geq 0.05$).

در مقایسه با پرتونگاری قبل از عمل جراحی، پرتونگاری رخ پس از عمل جراحی نشان دهنده سطح صاف و یکنواخت توپروزیته بزرگ بود. (شکل ۳)

در بررسی «وایلی»^۵، چهار بیمار پس از آکرومیوپلاستی و برداشتن رباط کوراکوآکرومیال، دچار دررفتگی سر استخوان بازو به سمت بالای مفصل شانه شدند.^(۱۹)

«فنلین» و همکاران برای اولین بار توبروپلاستی را به عنوان یک عمل نوین در ۲۰ بیمار با پارگی وسیع روتاتورکاف، همزمان با حفظ قوس کوراکوآکرومیال و ایجاد یک مفصل آکرومیوهومرال معرفی نمودند. اما بر انجام این عمل به روش باز به دلیل لزوم لمس منظم بودن سر استخوان بازو در انتهای این عمل تاکید نکردند.^(۹) در یک مطالعه دیگر، موفقیت مشابه با این عمل به روش آرتروسکوپ در ۲۳ بیمار گزارش گردید.^(۱۰)

در مطالعه «ورهلست»^۶ در سال ۲۰۱۰، دکمپرشن ساب آکرومیال معکوس آرتروسکوپی و تنوتومی بایسپس در درمان پارگی‌های وسیع و غیرقابل ترمیم روتاتورکاف، یک عمل ارزشمند با نتایج میان‌مدت خوب ارزیابی گردید و در موارد شکست این عمل، آرتروپلاستی معکوس شانه توصیه شد.^(۲۰)

در مطالعه حاضر، با توجه به نتایج مشابه «فنلین» و همکاران، عمل جراحی توبروپلاستی آرتروسکوپی به عنوان یک روش مناسب در پارگی‌های وسیع غیرقابل ترمیم روتاتورکاف در افراد مسن، به‌ویژه زمانی که پارگی non-functional باشد، معرفی می‌گردد.

این عمل جراحی یک روش نسبتاً با وسعت کم، آسان، سریع و با عوارض حداقل و نتایج طولانی‌مدت قابل پیش‌بینی می‌باشد. این عمل باعث مختل شدن بیشتر عوامل تثبیت‌کننده شانه نمی‌شود و یک سطح منظم موضعی بین سر استخوان بازو و آکرومیون ایجاد می‌کند. مقدار کم جابه‌جایی بالایی سر استخوان بازو پس از عمل جراحی، به علت ایجاد مفصل آکرومیوهومرال که یکی از اهداف این عمل جراحی است، نگران‌کننده نمی‌باشد. در بررسی حاضر افزایش میزان تغییرات دژنراتیو در این مدت مختصر بود و بر نتایج بالینی و عملکردی تأثیری نداشت.

با وجود آن‌که برخی عقیده دارند که تاندون سر دراز بایسپس در پارگی‌های وسیع روتاتورکاف باید به عنوان یک پایین نگهدارنده (دپرسور) سر بازو حفظ شود^(۶)، اما به علت آن‌که حفظ آن، یک عامل مهم ایجاد درد مقاوم به درمان غیرجراحی پس از عمل شناخته شده است و همچنین اثر

«المن»^۱ با پیگیری طولانی‌مدت ۲ تا ۷ ساله، این عمل را به روش آرتروسکوپ انجام داد و در ۴۰ بیمار بهبود قابل ملاحظه‌ای در میزان درد گزارش نمود. اما وی دریافت که این عمل باعث بهبود دامنه حرکت یا قدرت نمی‌شود.^(۷)

«ملیلو»^۲ در یک بررسی دریافت که نتایج مناسب عمل دکمپرشن ساب آکرومیال برای درمان پارگی وسیع روتاتورکاف با گذشت زمان کاهش می‌یابد، به‌ویژه در مقایسه با ترمیم این پارگی به روش باز که نتایج پایداری دارد.^(۱۵)

«آگلیوی - هریس»^۳ و همکارش در یک بررسی تاکید نمود که عمل جراحی دبریدمان و دکمپرشن در بیماران مسن با نیاز فعالیتی پایین و هدف درمانی کاهش درد و بهبود دامنه حرکات، انجام شود. در مقابل، ترمیم در بیماران جوان‌تر که هدف بازایی قدرت و عملکرد است، صورت گیرد.^(۱۶)

«بورکارت»^۴ در یک بررسی، ۷۲ بیمار را با روش دبریدمان و دکمپرشن آرتروسکوپی درمان نمود و در یک پیگیری طولانی‌مدت، ۹۰٪ نتایج را خوب و عالی گزارش نمود. وی عنوان کرد علت کاهش نتایج خوب اولیه این عمل جراحی با گذشت زمان، انتخاب نامناسب بیماران می‌باشد. وی اظهار نمود پارگی functional (دارای عملکرد) روتاتورکاف به پارگی گفته می‌شود که در سطح افقی، حداقلی از عضلات روتاتورکاف باقی مانده باشد (اینفرااسپایناتوس در پشت و ساب اسکاپولاریس در جلو). این بیماران بدون کاهش چشمگیر در نتایج بالینی خوب پس از عمل، کاندید مناسب برای عمل دبریدمان و دکمپرشن هستند. به نظر می‌رسد در پارگی‌های روتاتورکاف که هیچ‌گونه تثبیت‌کننده‌ای در سطح افقی باقی نمانده است، عمل دبریدمان و دکمپرشن در معرض شکست قرار دارند. توجه اخیر به نقش فعال قوس کوراکوآکرومیال در مقابل جابه‌جایی سر استخوان بازو به سمت بالا و جلو، به‌ویژه در نبود روتاتورکاف، به علت پارگی وسیع به این نکته تأکید می‌کند که در پارگی وسیع اگر ترمیم صورت نگیرد، برای جلوگیری از جابه‌جایی بیشتر سر استخوان بازو به سمت بالا، باید قوس کوراکوآکرومیال حفظ گردد.^(۱۸)

1. Ellman
3. Mellilo
3. Ogillvi-Harris
4. Burkhart

نتیجه‌گیری

نتایج کوتاه‌مدت درمان پارگی‌های وسیع و غیرقابل ترمیم روتاتورکاف در بیماران نشان داد که عمل جراحی توپروپلاستی به روش آتروسکوپ، یک روش مناسب درمان این پارگی‌ها، به‌ویژه در افراد مسن می‌باشد و باعث بهبود عملکرد، بهبود دامنه حرکت و درد بیماران می‌گردد.

نگهدارندگی آن در زمانی که ما قوس کوراوکرومیا را حفظ می‌نماییم تقریباً وجود ندارد^(۲۱)، بهتر است در صورت مشاهده کمترین آسیب، تنوتومی بای‌سپس انجام شود. تعداد کم بیماران، پیگیری کوتاه‌مدت و عدم وجود گروه شاهد برای انجام آکرومیوپلاستی استاندارد و مقایسه دو گروه با یکدیگر، از محدودیت‌های این مطالعه بود.

References

- Bokor DJ, Hawkins RJ, Huckell GH, Angelo RL, Schickendantz MS.** Results of nonoperative management of full-thickness tears of the rotator cuff. *Clin Orthop Relat Res.* 1993;294:103-10.
- Burkhart SS.** Arthroscopic treatment of massive rotator cuff tears. Clinical results and biomechanical rationale. *Clin Orthop Relat Res.* 1991;(267):45-56.
- Burkhart SS, Nottage WM, Ogilvie-Harris DJ, Kohn HS, Pachelli A.** Partial repair of irreparable rotator cuff tears. *Arthroscopy.* 1994;10(4):363-70.
- Gerber C, Maquieira G, Espinosa N.** Latissimus dorsi transfer for the treatment of irreparable rotator cuff tears. *J Bone Joint Surg Am.* 2006;88(1):113-20.
- Burkhart SS.** Arthroscopic debridement and decompression for selected rotator cuff tears. Clinical results, pathomechanics, and patient selection based on biomechanical parameters. *Orthop Clin North Am.* 1993;24(1):111-23.
- Rockwood CA Jr, Williams GR Jr, Burkhead WZ Jr.** Debridement of degenerative, irreparable lesions of the rotator cuff. *J Bone Joint Surg Am.* 1995;77(6):857-66.
- Ellman H, Kay SP, Wirth M.** Arthroscopic treatment of full-thickness rotator cuff tears: 2- to 7-year follow-up study. *Arthroscopy.* 1993;9(2):195-200.
- Flatow E, Connor P, Levine W, et al.** Coracoacromial arch reconstruction for anterosuperior subluxation after failed rotator cuff surgery. *J Shoulder Elbow Surg.* 1997; 6:228.
- Fenlin JM Jr, Chase JM, Rushton SA, Frieman BG.** Tubero-plasty: creation of an acromiohumeral articulation-a treatment option for massive, irreparable rotator cuff tears. *J Shoulder Elbow Surg.* 2002;11(2):136-42.
- Scheibel M, Lichtenberg S, Habermeyer P.** Reversed arthroscopic subacromial decompression for massive rotator cuff tears. *J Shoulder Elbow Surg.* 2004;13(3):272-8.
- Gerber C, Hersche O, Farron A.** Isolated rupture of the subscapularis. Tendon. Results of operative repair. *J Bone Joint Surg Am.* 1996;78:1015-23.
- Bigliani LU, Morrison DS, April EW.** The morphology of the acromion and its relationship to rotator cuff tears. *Orthop Trans.* 1986;10:228.
- Takagishi N.** The new operation for massive rotator cuff rupture. *J Jpn Orthop Assoc.* 1978;52:775-80.
- Williams GR Jr.** Painful Shoulder After Surgery for Rotator Cuff Disease. *J Am Acad Orthop Surg.* 1997;5(2):97-108.
- Melillo AS, Savoie FH 3rd, Field LD.** Massive rotator cuff tears: debridement versus repair. *Orthop Clin North Am.* 1997;28(1):117-24.
- Ogilvie-Harris DJ, Demazière A.** Arthroscopic debridement versus open repair for rotator cuff tears. A prospective cohort study. *J Bone Joint Surg Br.* 1993; 75(3):416-20.
- Burkhart SS.** A unified biomechanical rationale for the treatment of rotator cuff tears: debridement versus repair. In: Burkhead WZ Jr, editor. Rotator cuff disorders. Baltimore: Williams & Wilkins; 1996. p 293-312.
- Yamaguchi K, Flatow EL.** Arthroscopic evaluation and treatment of the rotator cuff. *Orthop Clin North Am.* 1995;26(4):643-59.
- Wiley AM.** Superior humeral dislocation. A complication following decompression and debridement for rotator cuff tears. *Clin Orthop Relat Res.* 1991;(263):135-41.
- Verhelst L, Berghs B, Liekens K, Schepens A, Vandekerckhove P, Vanhoonacker P.** Tubero-plasty: Advantages of Reversed decompression - three year follow-up results in 34 patients. *J Bone Joint Surg Br.* 2010;92-B,Supp_IV:576.
- Jost B, Pfirrmann CW, Gerber C, Switzerland Z.** Clinical outcome after structural failure of rotator cuff repairs. *J Bone Joint Surg Am.* 2000;82(3):304-14. 2000.