

## ارزیابی خواص التیامی استفاده همزمان هیدروکسی آپاتیت و صفحه رشد دمینرال شده گوساله جنینی در نقیصه استخوانی خرگوش

(یک مطالعه حیوانی)

\*دکتر امین بیغم صادق، \*\*دکتر ایرج کریمی، \*\*\*دکتر محمد شادخواست، \*\*\*\*دکتر محمد حسین مهدوی

«دانشکده دامپزشکی دانشگاه شهرکرد»

### خلاصه

**پیش‌زمینه:** هیدروکسی آپاتیت سنتزی، بتاتری کلسیم فسفات و سایر ترکیبات فعال زیستی ساختاری شبیه استخوان دارند و به همین دلیل در ارتوپدی کاربرد دارند. استفاده از جایگزین‌های بی‌خطر پیوند استخوانی، رو به افزایش است و در این مطالعه استفاده همزمان هیدروکسی آپاتیت به همراه پودر صفحه رشد جنین گاو و روند التیام استخوان بررسی گردید.  
**مواد و روش‌ها:** در این مطالعه ۱۵ خرگوش نیوزلندی به صورت تصادفی به ۳ گروه مساوی تقسیم شدند. قطعه استخوانی به شکل طولی به اندازه دو برابر عرض استخوان رادیوس برداشته شد. در گروه اول نقیصه ایجاد شده با هیدروکسی آپاتیت، در گروه دوم با هیدروکسی آپاتیت و پودر صفحه رشد جنینی و در گروه سوم با پودر صفحه رشد جنینی پر شد. ارزیابی پرتونگاری و هیستوپاتولوژی انجام و نتایج مورد بررسی آماری قرار گرفت.  
**یافته‌ها:** در ۵۶ روز پس از عمل، از نظر تشکیل استخوان و باز آرایشی آن، اختلاف معنی‌داری بین گروه‌ها وجود داشت ( $p=0/03$ ). پنجاه و شش روز پس از جراحی گروه ۲ نسبت به دو گروه دیگر از نظر آماری برتری داشت. در ارزیابی هیستوپاتولوژی از نظر آماری اختلاف معنی‌داری بین گروه‌ها دیده نشد ( $p\geq 0/05$ ).  
**نتیجه‌گیری:** هیدروکسی آپاتیت نقش هدایت‌کننده، و پودر صفحه رشد نقش القاء‌کننده در استخوان‌سازی داشتند که باعث بهبود و تسریع روند التیام نقیصه استخوانی نسبت به دو گروه دیگر گردید.  
**واژه‌های کلیدی:** غضروف رشد، ترمیم شکستگی، بافت استخوانی، خرگوش، جایگزین استخوانی

دریافت مقاله: ۴ ماه قبل از چاپ؛ مراحل اصلاح و بازنگری: ۲ بار؛ پذیرش مقاله: ۲ ماه قبل از چاپ

## Concurrent Usage of Hydroxyl Apatite with Calf Fetal Growth Plate Powder for Bone Healing Model in Rabbit (An animal Study)

\*Amin Bigham-Sadegh, PhD; \*\*Iraj Karimi, PhD; \*\*\*Mohammad Shadkhast, PhD; \*\*\*\*Mohammad Hossein Mahdavi, DVM

### Abstract

**Background:** Synthetic hydroxyapatite (HAP), beta-tricalcium phosphate ( $\beta$ -TCP) and their composite are promising biomaterials specifically in the orthopaedic and dental fields, as their chemical composition is similar to that of bone. Due to the need for safer bone graft applications, these bone graft substitutes are gradually gaining increased acceptability. The purpose of this study was the evaluation of concurrent use of hydroxyapatite with demineralized calf foetal growth plate (DCFGP) effects on bone healing process.

**Methods:** Mid radii bone defect was created in fifteen female New Zealand white rabbits. They were divided into 3 equal groups: In group I the defect filled with DCFGP, in group II was with hydroxyapatite and DCFGP, and in group III with hydroxyapatite alone. Radiographic and histopathologic evaluations were performed blindly and results scored and analyzed statistically.

**Results:** There was a significant difference in bone formation and remodeling at the 56<sup>th</sup> post-operative day ( $p=0.03$ ). Group II was superior to group I and III. Histopathologic evaluation revealed significant difference between group II with group I and III.

**Conclusions:** The combination of osteoconductive effect of hydroxyapatite and osteoinduction of DCFGP will lead to superior bone healing process in comparison with any of those agents when used alone.

**Keywords:** Growth plate; Fracture healing; Bone tissue; Rabbit; Bone substitute

Received: 4 months before printing ; Accepted: 2 months before printing

\*Veterinary surgeon, \*\*Veterinary Pathologist, \*\*\*Veterinary Histologist, \*\*\*\*Graduated Student

School of Veterinary Medicine, Shahrekord University, Shahrekord, IRAN.

Corresponding author: Amin Bigham-Sadegh, DVM, Ph.D

School of veterinary medicine, Shahrekord university, Shahrekord, Iran

Email: dr.bigham@gmail.com

## مقدمه

در چندین دهه اخیر تحقیقات زیادی بر روی سرعت بخشیدن به التیام در شکستگی‌های استخوانی انجام شده است. سالانه بیش از ۵۰۰ هزار پیوند استخوان در ایالات متحده آمریکا بر روی انسان، و تقریباً دو برابر آن در دنیا در سال انجام می‌گیرد<sup>(۱)</sup>. سرعت بخشیدن به التیام استخوان برای مدیریت شکستگی‌ها، جوش‌نخوردگی‌ها، استئومیلیت، بلند کردن استخوان‌های اندام‌ها، برداشت تومورهای استخوانی، جوش دادن مفصلی و در پروتزگذاری مفصل استفاده می‌شود. امروزه برای سرعت بخشیدن به التیام استخوان از روش‌های مختلفی مثل اولتراسونوگرافی ضربانی با تراکم پایین<sup>(۲)</sup> و تحریک الکتریکی<sup>(۳)</sup> استفاده می‌شود ولی با این وجود، پیوند استخوان قدیمی‌ترین روش سرعت بخشیدن به التیام استخوانی می‌باشد.

اولین بار پیوند بافت استخوانی غیرخودی در قرن ۱۵ در انسان و در دو قلوهای همسان انجام گرفت<sup>(۴،۵)</sup>. یک جراح آلمانی در قرن ۱۷ تکه‌ای از استخوان جمجمه سگ را به جمجمه یک روسی پیوند زد و عمل جراحی‌اش موفقیت‌آمیز بود<sup>(۶)</sup>. کاربرد بالینی پیوند استخوانی تا اواسط قرن ۱۹ رایج نبود و بعد از شناخت بیولوژیک آن استفاده از پیوند استخوانی رایج گردید<sup>(۷)</sup>.

امروزه در ارتوپدی دامپزشکی و انسانی برای تحریک التیام شکستگی‌ها، سرعت بخشیدن به اتصال مفصلی و ترمیم نقیصه‌های استخوانی از پیوند استخوانی استفاده می‌شود. پیوندهای خودی استخوانی تازه هنوز هم به‌عنوان یک معیار طلایی برای مقایسه سایر عوامل تحریک کننده استخوان‌سازی مطرح می‌باشند. استخوان پیوندی خودی<sup>۱</sup> علاوه بر مواد تحریک‌کننده التیام، حاوی سلول‌هایی است که واکنش‌های ایمنی را تحریک نمی‌کند و باعث انتقال بیماری‌های مسری نمی‌شود<sup>(۸)</sup>. در دام‌های کوچک برای جمع‌آوری استخوان خودی از ستیغ ایلئوم، سطح داخلی طرف بالای استخوان درشت‌نی و انتهای بالایی استخوان بازو استفاده می‌شود، در انسان هم از ستیغ ایلئوم جمع‌آوری می‌شود؛ ولی همین جمع‌آوری استخوان خودی عوارضی مثل درد، عفونت، شکستگی، از دست دادن خون و افزایش مراحل جراحی دارد و نیز مقدار

استخوان برداشت شده محدود می‌باشد<sup>(۹)</sup>. در حال حاضر با توجه به مشکلاتی که پیوند خودی استخوانی دارد، تمایل برای استفاده از پیوند استخوانی غیرخودی مثل آلوگرافت و زئوگرافت بیشتر شده است. اولاً برای این پیوندها از نظر مقدار برداشت محدودیت وجود ندارد و حاوی سلول‌ها و مواد پروتئینی محرک التیام استخوان هستند. به علاوه به شکل مکانیکی یک داربست حمایتی را در شکاف‌های بزرگ استخوانی مثل برداشت تومورها و از دست‌رفتن بافت استخوانی تشکیل می‌دهد<sup>(۱۰)</sup>. با این حال در استفاده از آلوگرافت‌ها خطر انتقال بیماری‌های مسری وجود دارد.

در سال ۱۹۸۷ «سمپات»<sup>۲</sup> و همکاران یک پروتئین القاء کننده استخوان‌سازی از بافت ماتریکس استخوان گاو جداسازی کردند که به نظر می‌رسید هزار مرتبه قوی‌تر از پروتئین یکنواخت شده استخوان (BMP)<sup>۳</sup> بود<sup>(۱۱)</sup> یک سال بعد «وانگ»<sup>۴</sup> و همکاران برای اولین بار پروتئین‌های یکنواخت شده استخوان گاو را خالص سازی کردند<sup>(۱۲)</sup>. امروزه مشخص شده است که ۲- BMP2 و BMP7 اثر تحریک و القاء استخوان‌سازی را دارند و در تحریک التیام شکستگی‌ها از آنها استفاده می‌کنند<sup>(۱۳)</sup>. اخیراً طی مطالعه‌ای متوجه شده‌اند که صفحه رشد جنین انسان و رت غنی از BMP2 و BMP7 می‌باشد که استخوان‌سازی در صفحه رشد را در جنین در حال رشد فعال نگه می‌دارد<sup>(۱۴)</sup>. علاوه بر این طی مطالعات اخیر خاصیت القاء‌کنندگی استخوان‌سازی صفحه رشد جنین گوساله توسط «دهقانی» و همکاران و «بیغم» و همکاران به اثبات رسیده است<sup>(۱۵،۱۶)</sup>. همچنین در مطالعه‌ای در سال ۲۰۱۱ توسط «بیغم» و همکاران توان القاء استخوان‌سازی پودر صفحه رشد در تبدیل عضله به استخوان مشاهده گردید<sup>(۱۷)</sup>. با توجه به این مطلب پژوهش حاضر به گونه‌ای طراحی شد که پودر صفحه رشد به همراه هیدروکسی آپاتیت در القاء استخوان‌سازی و تسریع التیام استخوان‌سازی در نقیصه استخوانی در خرگوش مورد بررسی قرار گیرد. معیار مقایسه و ارزیابی در این مطالعه به صورت پرتونگاری و هیستوپاتولوژی بود.

2. Sampath

3. Bone Morphogenetic Protein

4. Wang

1. Autograft

## مواد و روش‌ها

در این مطالعه از ۱۵ عدد خرگوش ماده نوزلندی بالغ به وزن تقریبی ۲/۵ کیلوگرم استفاده شد. خرگوش‌ها به صورت تصادفی به سه گروه ۵ تایی تقسیم شدند و هر گروه در یک قفس قرار داده شدند. جهت رفع عفونت داخلی خرگوش‌ها پنی‌سیلین-استرپتومایسین به صورت عضلانی تجویز شد. برای پاک‌سازی انگل‌های خارجی و انگل‌های داخلی، به خرگوش‌ها داروی ضد انگل آیورمکتین با دوز ۰/۲ mg/kg زیر جلدی تجویز گردید. خرگوش‌های مورد مطالعه برای اینکه به شرایط جدید محیطی عادت کنند به مدت ۴ هفته پلت و یونجه به مقدار مساوی، و بعد از آن فقط یونجه دریافت کردند.

*(الف) آماده‌سازی پودر صفحه رشد دمنیزاله شده گوساله جنینی:*  
ابتدا گوساله جنینی از کشتارگاه تهیه شد و تمامی استخوان‌های بلند گوساله به شکل کاملاً استریل از بافت‌های نرم جدا و خارج گردید. تمامی صفحات رشد فوقانی و تحتانی استخوان‌های بلند با اره برقی برش خورد و خارج شدند. دمنیزاله کردن صفحات رشد خارج شده طبق روش دمنیزاله کردن استخوان توسط «ردی»<sup>۱</sup> و «هاگینس»<sup>۲</sup> انجام گردید<sup>(۱۸)</sup>. صفحات رشد با آب مقطر استریل شستشو و آبکش شدند. سپس در اتانول ۹۵٪ به مدت ۱۵ دقیقه و ۳ بار شستشو داده می‌شوند. سپس به مدت ۱۵ دقیقه داخل اتر قرار داده شد و نهایتاً یک شبانه روز در معرض هوا خشک شدند. صفحات رشد خشک و تمیز شده آسیاب شد و سپس با اسیدکلریدریک ۰/۶ نرمال سه مرتبه و به مدت ۱ ساعت دمنیزاله گردید (۵۰ میلی‌لیتر اسید بر هر گرم از صفحه رشد). پودر حاصل با آب مقطر استریل چندین بار آبکشی شدند تا pH به ۳/۵ یا بالاتر برسد. سپس سه مرتبه با اتانول ۹۵٪ و یک مرتبه با اتر آبکشی شد. پودر صفحه رشد حاصل در معرض هوا خشک شده و داخل بسته‌های پلاستیکی در دمای ۴ درجه سانتی‌گراد تا زمان استفاده نگهداری گردید. تمامی مراحل در شرایط استریل انجام شد فقط آسیاب کردن در شرایط غیراستریل بود که جهت اطمینان از عدم آلودگی یک نمونه کشت نیز داده شد.

ب) تهیه گرانول هیدروکسی آپاتایت:

هیدروکسی آپاتایت به شکل صنعتی و با نام تجاری ReproBone<sup>TM</sup> از شرکت طبستان گستر تهیه شد.

پ) روش جراحی:

ابتدا خرگوش‌ها با کتامین ۳۰ mg/kg و زایلازین mg/kg ۰/۲ با تزریق عضلانی بیهوش شدند و دست چپ تراشیده شد و برای جراحی آماده گردید. برش پوست در سطح جلویی-داخلی بر روی استخوان رادیوس ایجاد شد و با کنار زدن بافت‌های نرم و عضلات، استخوان رادیوس در معرض دید قرار گرفت. قطعه‌ای از استخوان به اندازه دو برابر عرض آن برداشته شد و مواد پیوندی به شرح زیر کار گذاشته شد.

گروه ۱- در ۵ خرگوش، نقیصه ایجاد شده با هیدروکسی آپاتایت پر شد (گروه کنترل).

گروه ۲- در ۵ خرگوش نقیصه ایجاد شده با پودر صفحه رشد و هیدروکسی آپاتایت پر شد.

گروه ۳- در ۵ خرگوش نقیصه ایجاد شده با پودر صفحه رشد پر شد.

بعد از اینکه نقیصه استخوانی با هیدروکسی آپاتایت، پودر و هیدروکسی آپاتایت و پودر صفحه رشد پر شد، عضلات بخیه شدند و پوست به شکل زیر جلدی و با نخ ویکریل دو صفر بخیه شدند. بعد از اینکه خرگوش‌ها کاملاً از بیهوشی برگشتند، در قفس بدون تثبیت خارجی رها شدند. تمامی خرگوش‌ها به مدت ۵ روز و روزانه یک بار بعد از عمل پنی‌سیلین با دوز ۴۰/۰۰۰ واحد بین‌المللی و استرپتومایسین ۱۲ میلی‌گرم بر کیلوگرم تزریق عضلانی شدند.

## ارزیابی بالینی

هر روز خرگوش‌ها مورد مطالعه و مشاهده قرار گرفتند و از نحوه استفاده از دست، وزن‌گذاری اطلاع کسب شد. هر گونه زخم‌های موضعی، التهاب و یا عدم ترمیم مورد توجه قرار گرفتند.

## ارزیابی پرتونگاری

عکس‌های پرتونگاری از دست خرگوش‌ها بعد از عمل و در روزهای ۱۴، ۲۸، ۴۲، و ۵۶ در دو نمای رخ و نیم‌رخ تهیه شدند. فاصله فیلم از منبع اشعه ایکس حدود ۷۰ سانتی‌متر و دستگاه

معنی دار بود ( $p=0/032$ ) ولی در هفته‌های ۲، ۴ و ۸ اختلاف معنی دار نبود ( $p \geq 0/05$ ) (جدول ۱، شکل‌های ۱ و ۲).

#### جدول ۱. نتایج پرتونگاری مربوط به شکل‌گیری استخوان در فواصل زمانی مختلف

روزهای بعد از عمل	میان (حداکثر-حداقل)		
	گروه ۳ (عدد ۵)	گروه ۲ (عدد ۵)	گروه ۱ (عدد ۵)
۱۴	۱ (۰-۲)	۲ (۱-۳)	۲ (۰-۳)
۲۸	۲ (۱-۳)	۳ (۳-۴)	۲ (۰-۳)
۴۲	۳ (۱-۳)	۴ (۴-۳)	۳ (۳-۴)
۵۶	۳ (۳-۴)	۴ (۳-۴)	۴ (۲-۴)

از نظر جوش خوردگی تحتانی استخوان، فقط در هفته ۴ بین گروه ۱ و ۲ اختلاف معنی دار وجود داشت و گروه ۲ برتر از گروه ۱ بود ( $p=0/03$ ) ولی با گروه ۳ اختلاف معنی داری مشاهده نشد ( $p \geq 0/05$ ). در هفته‌های ۲ و ۶ و ۸ نیز اختلاف معنی دار مشاهده نشد ( $p \geq 0/05$ ) (شکل‌های ۱ و ۲).

از نظر بازآرایی استخوان در فواصل زمانی مختلف، بین دو گروه ۱ و ۲ در هفته دوم اختلاف معنی داری مشاهده شد ( $p=0/03$ ). در هفته ۲ و ۴ اختلاف بین دو گروه ۲ و ۳ نیز معنی دار بود ( $p=0/01$ ) ولی در هفته ۶ و ۸ اختلاف معنی دار مشاهده نشد (شکل‌های ۱ و ۲).

1. Lane 2. Sandhu 3. Remodeling 4. ANOVA  
5. Kruskal-Wallis 6. U Mann-Whitney

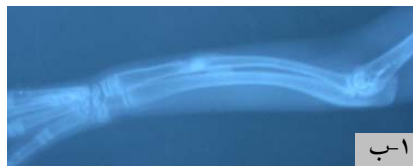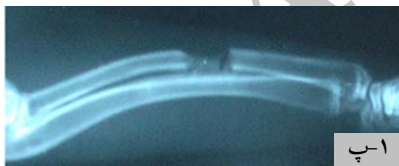پرتونگاری با ۴۵ کیلوولت و ۲۰ میلی‌آمپر بر ثانیه تنظیم شده بود. برای ارزیابی و درجه‌بندی عکس‌های پرتونگاری، از سیستم درجه‌بندی تغییر شکل یافته «لین»<sup>۱</sup> و «ساندهو»<sup>۲</sup> (۱۹) استفاده شد که شکل‌گیری استخوان را به صورت یک چهارم، نیمه، سه چهارم و کامل تقسیم کرده و جوش خوردن و بازسازی<sup>۳</sup> را نیز لحاظ می‌کند.

#### تجزیه و تحلیل آماری

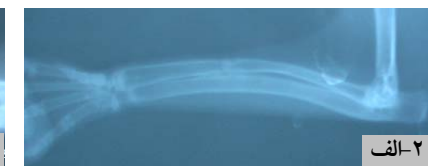
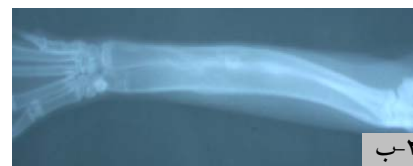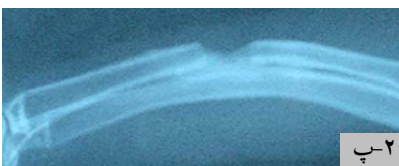داده‌ها با نرم‌افزار SPSS و با استفاده از آزمون پارامتری تحلیل واریانس<sup>۴</sup> و آزمون‌های غیرپارامتری «کروسکال وایس»<sup>۵</sup> و «یو-من-ویتنی»<sup>۶</sup> تجزیه و تحلیل شدند. سطح معنی داری ۰/۰۵ در نظر گرفته شد.

#### یافته‌ها

در حین عمل و بعد از عمل در طول مطالعه هیچ‌گونه مرگی مشاهده نشد. در هیچ یک از خرگوش‌ها شکستگی استخوان زند زیرین در محل برداشت استخوان زند زیرین دیده نشد. از نظر شکل‌گیری استخوان، بین گروه‌های ۱ و ۲ در هفته چهارم اختلاف معنی داری مشاهده شد (۵۰٪ شکل‌گیری در گروه ۲ و ۲۵٪ در گروه ۱) ( $p=0/032$ ) ولی در هفته‌های ۲، ۶ و ۸ اختلاف معنی دار نبود ( $p \geq 0/05$ ). همچنین از نظر شکل‌گیری استخوان، بین گروه ۱ و ۳ اختلاف معنی داری وجود نداشت ( $p \geq 0/05$ ). بین گروه‌های ۲ و ۳ در هفته ۶ اختلاف



شکل ۱. الف) پرتونگاری استفاده از هیدروکسی آپاتیت، ب) پرتونگاری استفاده از هیدروکسی آپاتیت به همراه پودر صفحه رشد جنینی، پ) پرتونگاری استفاده از پودر صفحه رشد جنینی در هفته چهارم پس از عمل.



شکل ۲. الف) پرتونگاری استفاده از هیدروکسی آپاتیت، ب) پرتونگاری استفاده از هیدروکسی آپاتیت به همراه پودر صفحه رشد جنینی، پ) پرتونگاری استفاده از پودر صفحه رشد جنینی در هفته هشتم پس از عمل.

به علت وجود اتصال بین زدنزیرین یا ساعد و زدنزیرین خرگوش نیازی به تثبیت کننده ندارد و در نتیجه می توان روند التیام استخوان را بدون تأثیر وجود تثبیت کننده بررسی و ارزیابی نمود<sup>(۱)</sup>. نقیصه ایجاد شده بر روی استخوان رادیوس درست در قسمت میانی استخوان ایجاد گردید و اندازه طول قطعه برداشته شده دو برابر عرض دیافیز استخوان در آن محل بود تا یک مدل غیراتصالی ایجاد شود<sup>(۲۱)</sup>.

فعالیت استخوان سازی ماتریکس استخوانی دمیتراله شده (DBM) قبلاً توسط محققین مورد آزمون قرار گرفته و اثبات شده است<sup>(۲۲-۳۰)</sup>. امروزه برای افزایش خاصیت استخوان سازی DBM به همراه آن از پیوندهای استخوانی خودی یا مغز استخوان نیز استفاده می کنند تا سلول های استخوان ساز را در شکل گیری استخوان به کار گیرند<sup>(۱۹،۳۰،۳۱)</sup>. DBM علاوه بر داشتن خاصیت القاء کنندگی استخوان سازی، دارای خاصیت هادی استخوان سازی نیز می باشد<sup>(۳۲)</sup>. DBM با داشتن گلیکوپروتئین های با وزن مولکولی پایین مثل BMPs خاصیت القاء کنندگی استخوان سازی دارد. کلسیم زدایی استخوان متراکم باعث می شود که فاکتورهای رشد القاء کننده استخوان سازی داخل بافت زمینه استخوان یا ماتریکس آزاد شوند و روند شکل گیری استخوان را قوت بخشند. این پروتئین ها معمولاً باعث تحریک تمایز سلول های مزانشیمی به سمت کندروبلاست ها می شوند و

۵۶ روز بعد از عمل نمونه های پیوندی خارج و برای ارزیابی هیستوپاتولوژی ارجاع داده شدند. در این ارزیابی میزان جوش خوردگی، شکل گیری استخوان های متراکم و اسفنجی و شکل گیری مغز استخوان بر اساس سیستم درجه بندی «هیپل»<sup>۱</sup> و همکاران مورد ارزیابی قرار گرفتند<sup>(۲۰)</sup>.

در ارزیابی هیستوپاتولوژی هیچ گونه نشانه ای از التهاب و عفونت در سه گروه مشاهده نشد و از نظر شکل گیری استخوان نیز اختلاف آماری معنی دار بین سه گروه وجود نداشت ( $p \geq 0.05$ ) (جدول ۲، شکل های ۳ تا ۵).

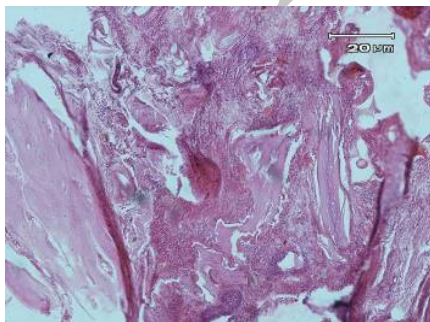
جدول ۲. ارزیابی هیستوپاتولوژی در محل شکل گیری استخوان

معیارهای هیستوپاتولوژی	میان (حداکثر - حداقل)		
	گروه ۱ (عدد ۵)	گروه ۲ (عدد ۵)	گروه ۳ (عدد ۵)
جوش خوردگی فوقانی استخوان	۱ (۱-۳)	۳ (۲-۳)	۲ (۱-۳)
جوش خوردگی تحتانی استخوان	۱ (۰-۳)	۳ (۲-۳)	۱ (۰-۲)
استخوان متراکم	۱ (۱-۳)	۳ (۱-۳)	۲ (۱-۳)
استخوان اسفنجی	۲ (۲-۳)	۳ (۳-۳)	۲ (۱-۳)
مغز استخوان	۲ (۱-۲)	۳ (۱-۳)	۱ (۱-۲)

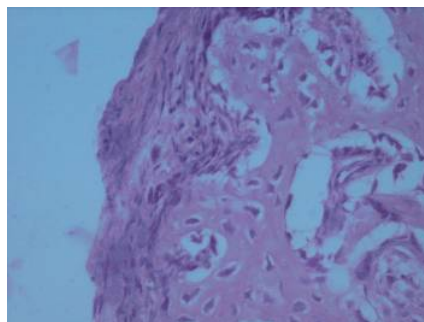
## بحث

در این مطالعه پیوند پودر صفحه رشد گوساله جنینی همراه هیدروکسی آپاتیت بر روی مدل حیوانی خرگوش انجام گرفت. استخوان انتخاب شده جهت مقایسه پیوندها در خرگوش استخوان ساعد می باشد زیرا با برداشتن بخشی از این استخوان

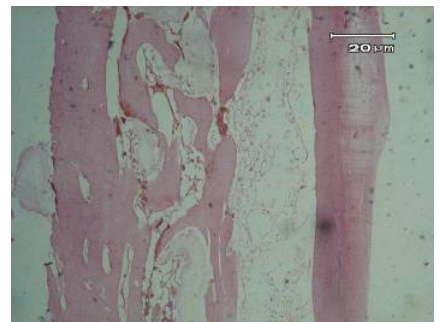
## 1. Heiple



شکل ۵. پر شدن فضای نقیصه استخوانی با بافت استخوانی در هم تنیده و عدم تشکیل مغز استخوان (هیدروکسی آپاتیت)



شکل ۴. پر شدن فضای نقیصه استخوانی با مخلوطی از بافت استخوانی اسفنجی در هم تنیده و تیغه ای و عدم شروع تشکیل مغز استخوان (هیدروکسی آپاتیت)



شکل ۳. تشکیل استخوان قشری-اسفنجی در محل نقیصه استخوانی همراه با تشکیل مغز استخوان در مجرای میانی استخوان و فضاهای استخوان اسفنجی (پودر صفحه رشد به همراه هیدروکسی آپاتیت)

وجود BMP2 و BMP7 در صفحه رشد جنین موش صحرایی و انسان قبلاً به اثبات رسیده است<sup>(۱۴)</sup>. علاوه بر این چنانچه اشاره شد صفحه رشد دمینراله شده استخوانی می تواند خاصیت هادی استخوان سازی نیز داشته باشد و همانطور که قبلاً گزارش شده روند دمینراله کردن مواد آنتی ژنتیک موجود در استخوان را تخریب می کند و باعث کاهش خاصیت ایمونژنیک آن می شود<sup>(۳۸)</sup>. «اریست»<sup>۱</sup> در سال ۱۹۷۰ تمایز کندروبلاستی از سلول های مزانشیمی را به وسیله BMPs ثابت کرد<sup>(۳۹)</sup>. در این مطالعه نیز چنین برداشت می شود که تمایز کندروبلاستی در گروه ۳ اثر آزاد شدن BMPs از صفحه رشد دمینراله شده می باشد. «بیغم» و همکاران از پودر صفحه رشد گوساله جنینی در التیام نقیصه استخوانی استفاده کردند و در مقایسه با گروه کنترل که نقیصه خالی رها شده بود اثر سرعت بخشی التیام از نظر شکل گیری استخوان و بازآرایی را گزارش نمودند<sup>(۴۰)</sup>. در این مطالعه از نظر هیستوپاتولوژی هیچ گونه اختلاف معنی داری مشاهده نشد. احتمالاً نمونه برداری که در روز ۵۶ در سه گروه انجام گرفت باعث شد التیام شکستگی ها به یک میزان از رشد برسند و اختلاف معنی داری مشاهده نگردد. این موضوع در بررسی پرتونگاری نیز به چشم می خورد زیرا در روز ۵۶ هیچ گونه اختلاف معنی داری بین سه گروه مشاهده نگردید. مطالعه حاضر ارزیابی پرتونگاری خاصیت استخوان سازی صفحه رشد دمینراله شده گوساله جنینی به همراه هیدروکس آپاتیت را به اثبات رساند. در این مطالعه بهتر بود از روش بیومکانیک هم جهت ارزیابی استفاده می شد تا توان تحمل نیرو در نقطه شکست محاسبه و بین گروه ها مقایسه شود. ولی به علت عدم دسترسی به این تکنیک، در مطالعه حاضر ارزیابی بیومکانیک در محل ترمیم نقیصه استخوانی انجام نشد.

1. Urist

به دنبال آن استخوان جدید به وسیله استخوان سازی اندوکندرال سنتز می شود. «بیغم» و همکاران و «دهقانی» و همکاران در مطالعات سال های ۲۰۰۸ و ۲۰۰۹ دریافتند که صفحه رشد استخوانی گوساله جنینی دارای خاصیت استخوان سازی بوده و پیوند قطعه های آن باعث شده است که استخوان سازی سریع تر انجام گیرد<sup>(۱۵،۱۶،۳۳)</sup>.

در مطالعه حاضر گروه هیدروکسی آپاتیت و پودر از نظر استخوان سازی سریع تر از گروه هیدروکسی آپاتیت به تنهایی و پودر صفحه رشد به تنهایی بود. هیدروکسی آپاتیت فاز کریستالی فسفات کلسیم می باشد که خواص پیوندی خوبی در بدن از خود نشان داده است. به شکل اولیه با مکانیسم ایجاد ساختار مکانیکی سفت و سخت در محل شکستگی و داشتن خاصیت هدایت کنندگی استخوان سازی و عروق زایی باعث تسریع التیام شکستگی می شود<sup>(۳۵،۳۶)</sup>. به نظر می رسد هیدروکسی آپاتیت خاصیت هادی استخوان سازی و پودر صفحه رشد خاصیت القا و هدایت کننده استخوان سازی دارند و به همین دلیل گروه هیدروکسی به تنهایی یا پودر صفحه رشد به تنهایی سرعت التیام استخوان سازی کندی داشته که بررسی های پرتونگاری نتایج حاضر را مورد تایید قرار داده است. چنانچه در مطالب فوق نیز اشاره شده بود، هیدروکسی آپاتیت تاثیر مثبتی در التیام استخوان به دلیل خاصیت هادی استخوان سازی داشته است<sup>(۳۷)</sup>. در این مطالعه صفحات رشد استخوانی گوساله جنینی خارج شده و به وسیله روشی که قبلاً توضیح داده شد دمینراله گردید و به عنوان صفحه رشد دمینراله شده در نقیصه استخوانی خرگوش به همراه هیدروکسی آپاتیت کار گذاشته شد. نتایج حاصل از این مطالعه خاصیت استخوان سازی صفحه رشد دمینراله شده به همراه هیدروکسی را قوی و فعال نشان داد. این نتایج نشان می دهد که BMPs های موجود در صفحه رشد آزاد شده و باعث القای استخوان سازی و تسریع آن شده است. البته

## References

1. An YH, Friedman RJ. Animals models in orthopaedic research. 1<sup>st</sup> ed. CRC Press;1999. p 204-5.
2. Hadjiargyrou M, McLeod K, Ryaby JP, Rubin C. Enhancement of fracture healing by low intensity ultrasound. *Clin Orthop Relat Res.* 1998;(355 Suppl):S216-29.

3. Ryaby JT. Clinical effects of electromagnetic and electric fields on fracture healing. *Clin Orthop Relat Res.* 1998;(355 Suppl):S205-15.
4. Hanson PD, Markel MD. Bone and cartilage transplantation. *Vet Comp Orthop Traumatol* 1992;5:163-70.

- 5. Mankin HJ, Doppelt S, Tomford W.** Clinical experience with allograft implantation. The first ten years. *Clin Orthop Relat Res.* 1983;(174):69-86.
- 6. Boer HD.** The history of bone grafts. *Clin Orthop* 1988;226:292-298.
- 7. Van Heest A, Swiontkowski M.** Bone-graft substitutes. *Lancet Br.* 1999;353 Suppl 1:S128-9.
- 8. Fitch R, Kerwin S, Sinibaldi KR, et al.** Bone autografts and allografts in dogs. The Compendium on continuing education for the practicing veterinarian (USA) 1997.
- 9. Ferguson JF.** Fracture of the humerus after cancellous bone graft harvesting in a dog. *J Small Anim Pract.* 1996;37(5):232-4.
- 10. Dorea HC, McLaughlin RM, Cantwell HD, Read R, Armbrust L, Pool R, Roush JK, Boyle C.** Evaluation of healing in feline femoral defects filled with cancellous autograft, cancellous allograft or Bioglass. *Vet Comp Orthop Traumatol.* 2005;18(3):157-68.
- 11. Sampath TK, Muthukumar N, Reddi AH.** Isolation of osteogenin, an extracellular matrix-associated, bone-inductive protein, by heparin affinity chromatography. *Proc Natl Acad Sci USA.* 1987;84(20):7109-13.
- 12. Wang EA, Rosen V, Cordes P, Hewick RM, Kriz MJ, Luxenberg DP, Sibley BS, Wozney JM.** Purification and characterization of other distinct bone-inducing factors. *Proc Natl Acad Sci USA.* 1988;85(24):9484-8.
- 13. Bostrom MP, Camacho NP.** Potential role of bone morphogenetic proteins in fracture healing. *Clin Orthop Relat Res.* 1998;(355 Suppl):S274-82.
- 14. Anderson HC, Hodges PT, Aguilera XM, Missana L, Moylan PE.** Bone morphogenetic protein (BMP) localization in developing human and rat growth plate, metaphysis, epiphysis, and articular cartilage. *J Histochem Cytochem.* 2000;48(11):1493-502.
- 15. Dehghani SN, Bigham AS, Torabi Nezhad S, Shafiei Z.** Effect of bovine fetal growth plate as a new xenograft in experimental bone defect healing: radiological, histopathological and biomechanical evaluation. *Cell Tissue Bank.* 2008;9(2):91-9.
- 16. Bigham AS, Dehghani SN, Shafiei Z, Torabi Nezhad S.** Xenogenic demineralized bone matrix and fresh autogenous cortical bone effects on experimental bone healing: radio-logical, histopathological and biomechanical evaluation. *J Orthop Traumatol.* 2008;9(2):73-80.
- 17. Bigham AS, Shadkhast M, Bigham Sadegh A, Shafiei Z, Lakzian A, Khalegi MR** Evaluation of osteoinduction properties of the demineralized bovine foetal growth plate powder as a new xenogenic biomaterial in rat. *Res Vete Scie* 2011;doi:10.1016/j.rvsc. 2010. 1012.1001
- 18. Reddi AH, Huggins C.** Biochemical sequences in the transformation of normal fibroblasts in adolescent rats. *Proc Natl Acad Sci USA.* 1972;69(6):1601-5.
- 19. Lane JM, Sandhu HS.** Current approaches to experimental bone grafting. *Orthop Clin North Am.* 1987;18(2): 213-25.
- 20. Heiple KG, Goldberg VM, Powell AE, Bos GD, Zika JM.** Biology of cancellous bone grafts. *Orthop Clin North Am.* 1987;18(2):179-85.
- 21. Bolander ME, Balian G.** The use of demineralized bone matrix in the repair of segmental defects. Augmentation with extracted matrix proteins and a comparison with autologous grafts. *J Bone Joint Surg Am.* 1986;68(8):1264-74.
- 22. Chalmers J, Gray DH, Rush J.** Observations on the induction of bone in soft tissues. *J Bone Joint Surg Br.* 1975;57(1):36-45.
- 23. Dahners LE, Jacobs RR.** Long bone defects treated with demineralized bone. *South Med J.* 1985;78:933-4.
- 24. Einhorn TA, Lane JM, Burstein AH, Kopman CR, Vigorita VJ.** The healing of segmental bone defects induced by demineralized bone matrix. A radiographic and biomechanical study. *J Bone Joint Surg Am.* 1984;66(2):274-9.
- 25. Gepstein R, Weiss RE, Hallel T.** Bridging large defects in bone by demineralized bone matrix in the form of a powder. A radiographic, histological, and radioisotope uptake study in rats. *J Bone Joint Surg Am.* 1987;69(7):984-92.
- 26. Hulth A, Johnell O, Henricson A.** The implantation of demineralized fracture matrix yields more new bone formation than does intact matrix. *Clin Orthop Relat Res.* 1988;(234):235-49.
- 27. Lindholm TS, Ragni P, Lindholm TC, et al.** Response of bone marrow stroma cells to demineralized cortical bone matrix in experimental spinal fusion in rabbits. *Clin Orthop Relat Res.* 1988;230:296-302.
- 28. Tuli SM, Singh AD.** The osteoinductive property of decalcified bone matrix. An experimental study. *J Bone Joint Surg Br.* 1978;60(1):116-23.
- 29. Urist MR.** Bone: formation by autoinduction. *Science.* 1965;150(3698):893-9.
- 30. Urist MR, Silverman BF, Buring K, Dubuc FL, Rosenberg JM.** The bone induction principle. *Clin Orthop Relat Res.* 1967;53:243-83.
- 31. Burwell RG.** The function of bone marrow in the incorporation of a bone graft. *Clin Orthop Relat Res.* 1985;(200):125-41.
- 32. Martin GJ Jr, Boden SD, Titus L, Scarborough NL.** New formulations of demineralized bone matrix as a more effective graft alternative in experimental posterolateral lumbar spine arthrodesis. *Spine.* 1999;24(7):637-45.
- 33. Bigham AS, Dehghani SN, Shafiei Z, et al.** Experimental bone defect healing with xenogenic demineralized bone matrix and bovine fetal growth plate as a new xenograft: radiological, histopathological and biomechanical evaluation. *Cell and Tissue Banking* 2009; 10(1):33-41.
- 34. Appleford MR, Oh S, Oh N, Ong JL.** In vivo study on hydroxyapatite scaffolds with trabecular architecture for bone repair. *J Biomed Mater Res A.* 2009;89(4):1019-27. doi: 10.1002/jbm.a.32049.

**35. Kilian O, Wenisch S, Karnati S, Baumgart-Vogt E, Hild A, Fuhrmann R, Jonuleit T, Dingeldein E, Schnettler R, Franke RP.** Observations on the microvasculature of bone defects filled with biodegradable nanoparticulate hydroxyapatite. *Biomaterials*. 2008;29(24-25): 3429-37. doi: 10.1016/j.biomaterials.2008.05.003.

**36. Yoshikawa T, Ohgushi H, Nakajima H, Yamada E, Ichijima K, Tamai S, Ohta T.** In vivo osteogenic durability of cultured bone in porous ceramics: a novel method for autogenous bone graft substitution. *Transplantation*. 2000;69(1):128-34.

**37. Ripamonti U.** Osteoinduction in porous hydroxyapatite implanted in heterotopic sites of different animal models. *Biomaterials*. 1996;17(1):31-5.

**38. Khan SN, Cammisa FP Jr, Sandhu HS, Diwan AD, Girardi FP, Lane JM.** The biology of bone grafting. *J Am Acad Orthop Surg*. 2005;13(1):77-86.

**39. Urist MR, Strates BS.** Bone formation in implants of partially and wholly demineralized bone matrix. Including observations on acetone-fixed intra and extracellular proteins. *Clin Orthop Relat Res*. 1970;71:271-8.

**40. Marjani M, Asgarian A, Veshkini A, et al.** Evaluation of biocompatibility implantation of the Persian Gulfs coral in femoral defect of rabbits. *J Qazvin Uni Med Sci*. 2008; 11:8-14.

Archive of SID