

## مقایسه دو روش «بخیه» و «چسب و بخیه» در ترمیم شاخه‌های عصب سیاتیک

### در موش به روش اتصال «انتها به کنار»

\*دکتر محمدعلی حسینیان، \*\*دکتر آتوسا قریب، \*\*\*دکتر جواد صاحبی، \*\*\*\*دکتر محسن خندقی

«دانشگاه علوم پزشکی شهید بهشتی»

#### خلاصه

**پیش‌زمینه:** استفاده از روش «انتها به کنار» در ترمیم عصب به تدریج مورد قبول جراحان ترمیمی قرار گرفته و به تازگی از چسب و بخیه به جای بخیه تنها برای ترمیم عصب استفاده می‌شود. در این مقاله دو روش «بخیه» و «چسب و بخیه» مقایسه شدند.

**مواد و روش‌ها:** در یک مطالعه تجربی، ۳۰ موش از نژاد ویستار به سه گروه (هرگروه شامل ۱۰ موش) تقسیم شدند. در گروه اول عصب فیولار از قسمت پرکسیمال قطع و قسمت انتهایی آن به وسیله بخیه به «کنار» عصب تیبیال وصل گردید. در گروه دوم موش عصب فیولار از قسمت پرکسیمال قطع و قسمت انتهایی به وسیله بخیه و چسب به صورت «انتها به کنار» به عصب تیبیال وصل شد. در گروه سوم عصب فیولار از قسمت پرکسیمال قطع گردید و هیچ‌گونه عمل دیگری انجام نشد. هر ۳ گروه بعد از ۴ ماه ارزیابی شدند.

**یافته‌ها:** بعد از ۴ ماه در گروه اول و دوم بازیابی حرکت اندام تحتانی ایجاد شد ولی در گروه سوم هیچ‌گونه بازیابی در حرکت اندام ایجاد نشد. تعداد اکسون‌های بازسازی شده در گروه دوم بیشتر، و زمان جراحی در گروه دوم نسبت به گروه اول کوتاه‌تر بود.

**نتیجه‌گیری:** ترمیم عصب به شیوه «انتها به کنار» با بخیه و چسب از نظر زمان و رشد اکسون نسبت به روش ترمیم با بخیه بهتر می‌باشد و در مقایسه با قطع عصب بدون ترمیم «انتها به کنار» نتایج بهتری دارد. لذا در موارد ضروری می‌توان از روش «انتها به کنار» استفاده نمود.

**واژه‌های کلیدی:** بافت عصب، عصب پروئثال، عصب تیبیال، چسب سیانوآکریلات، موش

دریافت مقاله: ۲ ماه قبل از چاپ؛ مراحل اصلاح و بازنگری: بار؛ پذیرش مقاله: ۱۰ روز قبل از چاپ

## Comparison of "Suturing" with "Suturing and glue" in Branches of Rat's Sciatic Nerve Using "End to Side" Technique

\* Mohammad Ali Hosseiniyan, MD; \*\* Atusa Gharib, MD; \*\*\* Javad Sahebi, MD; \*\*\*\* Mohsen Khandaghi, MD

#### Abstract

**Background:** Sutures and glue are the commonly used techniques in peripheral nerve repair with controversies in the results of experimental researches studying either technique. This experimental study aimed at evaluation of the axonal regeneration after end-to-side nerve repair with glue and suture in rats.

**Methods:** In an experimental study, 30 male Wistar rats were divided into three groups: group 1 (n=10) were submitted to fibular nerve transection with end-to-side nerve anastomosis using sutures alone; group 2 (n=10) were submitted to fibular transection with end-to side nerve anastomosis using sutures and cyanoacrylate glue in the lateral surface of an intact tibial nerve; and group 3 (n=10), were submitted to surgery without repair (control group). At the end of the study (after 16 weeks) period, the three groups were evaluated by "walking track", and posterior morphometrical analysis.

**Results:** At the end of the study, the mean weight of the groups had increased. The functional tests showed difference in the walking track analysis in groups 1 and 2, with important recovery in group 2 in walking pattern, while group 3 showed no function. Histological comparison showed no statistically significant difference between group 1 and 2, regarding the count of regenerated axons in the site of nerve repair. The number of regenerated axons, however, was more in group 2. The surgical time in group 3 was shorter than groups 1 and 2.

**Conclusion:** End-to-side nerve repair using glue presented better results than suture following transection of fibular nerve in the rat experimental model.

**Keywords:** Nerve tissue; Peroneal nerve; Tibial nerve; Cyanoacrylates; Rats

Received: 2 months before printing ; Accepted: 10 days before printing

\*Reconstructive Surgeon, Department of Reconstructive Surgery, Shahid Beheshti University of Medical Sciences, Tehran, IRAN.

\*\*Pathologist, Shahid Beheshti University of Medical Sciences, Tehran, IRAN.

\*\*\*General Surgeon, Besat Hospital, Tehran, IRAN.

\*\*\*\*General Practitioner, Shahid Beheshti University of Medical Sciences, Tehran, IRAN

**Corresponding author:** Mohammad Ali Hosseiniyan, MD

Emam Hossein Hospital, General Surgery unit, Nezamabad Street, Tehran, Iran

E-mail: 8mohammadalihosseiniyan@gmail.com

## مقدمه

آسیب عصب سیاتیک و شاخه‌های آن مثل تنه تیبیال و تنه فیولار از نظر اقتصادی و سلامت افراد یک جامعه صنعتی اهمیت ویژه‌ای دارند. اگرچه ترمیم این اعصاب باعث بهبودی نسبی برای حرکت اندام تحتانی می‌شود ولی به‌علت طول زیاد عصب و وجود عضلات نازک ساق پا در مسیر عصب تنه فیولار و به تأخیر افتادن عصب‌گیری عضلات نازک و ظریف اندام تحتانی امکان از بین رفتن و اتروفیه شدن عضلات ساق پا وجود دارد و لذا نمی‌توان به نتایج ایده‌آل دست یافت<sup>(۱,۲,۳)</sup>. از آنجا که ترمیم اکسونی به‌ندرت به سطح اولیه می‌رسد، بنابراین نتایج ترمیم اعصاب محیطی بسیار متنوع می‌باشد و همیشه جستجو برای یافتن گزینه‌ای مناسب برای بهبود ترمیم اعصاب محیطی به‌عنوان چالشی محققان را درگیر کرده است<sup>(۴,۵,۶)</sup>.

سال‌ها برای ترمیم عصب از بخیه به‌عنوان استاندارد طلایی استفاده می‌شد ولی این تکنیک مشکلاتی را به همراه داشت<sup>(۷)</sup> و بعضی از محققان اعتقاد دارند که استفاده از بخیه به‌ویژه در شاخه‌های عصب با ابعاد کوچک آسیب‌زا می‌باشد به دلیل آنکه فرایند بخیه زدن مستلزم عبور چند باره سوزن از اپی‌نوروم ظریف است، به‌طور اجتناب‌ناپذیری منجر به آسیب ساختاری می‌گردد؛ به علاوه استفاده از نخ نایلونی در ترمیم اعصاب باعث ایجاد واکنش‌های التهابی در محل و تأخیر در ترمیم اعصاب می‌گردد<sup>(۸)</sup>. لیکن این عقیده وجود دارد که تا حد امکان باید از بخیه در محل ترمیم کاسته یا به کل حذف شود و سعی گردد از چسب فیبرین یا سیانوآکرلیت<sup>۱</sup> برای ترمیم عصب استفاده شود<sup>(۹,۱۰,۱۱)</sup>. بعضی از محققان ترمیم عصب با چسب را به‌عنوان جایگزین برای بخیه‌زدن در نظر گرفته‌اند زیرا اعتقاد دارند که چسب نتایج بهتری دارد، آسیب‌زا نمی‌باشد، در محل ترمیم التهاب ایجاد نمی‌کند، و زمان کمتری صرف جراحی می‌شود<sup>(۱۰-۱۴)</sup>.

چسب فیبرین و سیانوآکرلیت از موادی هستند که برای ترمیم عصب به‌کار می‌رود. چسب فیبرین ماهیت طبیعی دارد و سیانوآکرلیت ماده سنتتیک می‌باشد<sup>(۱۵,۱۶,۱۷)</sup> از نظر تئوری استفاده از چسب ممکن است مضراتی داشته باشد که می‌تواند به صورت عبور چسب از طریق آستر و خط بخیه بوده و باعث

واکنش در بافت پیوندی و فشرده شدن عصب در محل ترمیم گردد. ولی بعضی تحقیقات نشان داده‌اند که چسب یک درزگیر می‌باشد و مانعی برای رشد اکسون نیست و البته ترمیم باید بدون کشش باشد که باعث پارگی عصب نشود<sup>(۱۸,۱۹)</sup>. البته نتایج تجربی قبلی بر روی ترمیم عصب با استفاده از چسب فیبرین کمتر رضایت‌بخش بوده<sup>(۲۰,۲۱)</sup> و نتایج متناقضی در پی داشته است و البته علت این تناقضات در مورد این تکنیک به‌خاطر پیچیدگی و متغیرهای بی‌شماری است که در این فرایند دخالت دارد<sup>(۱۳)</sup>.

به تازگی استفاده از روش «انتها به کنار» در ترمیم عصب مورد استفاده قرار گرفته است. این روش در ۱۹۹۲ توسط «ویرتبو»<sup>۲</sup> و همکاران معرفی شد<sup>(۲۲)</sup> و به‌عنوان گزینه‌ای مناسب برای مواردی که در آنها امکان ترمیم «انتها به کنار» عصب قابل اجرا نبوده مثل زمانی که سر ابتدایی<sup>۳</sup> در دسترس نیست و یا زمانی که فاصله بین سر ابتدایی و انتهای<sup>۴</sup> زیاد باشد و یا زمانی که پیوند دو سر عصب بهترین گزینه نباشد مورد استفاده قرار می‌گیرد. این روش بر پایه مکانیسم رشد جوانه‌های انتهایی و جانبی می‌باشد و تاکنون با تکنیک‌های ترمیمی و مواد به‌کار گرفته شده متغیر استفاده شده است<sup>(۲۳,۲۴)</sup>. این روش در بسیاری از متون و مقالات به‌عنوان یک روش چالش برانگیز مطرح است<sup>(۲۵)</sup> و برخی از محققان در مورد کیفیت ترمیم اکسونی حاصل از آن مردد هستند و حتی نتوانسته‌اند نتایج «ویرتبو» را تکرار کنند<sup>(۱۰)</sup>.

در سال ۲۰۱۰ مطالعه‌ای توسط «سیلوا»<sup>۵</sup> و همکاران بر روی موش انجام شد. یافته‌ها نشان دادند که در محل ترمیم «انتها به کنار»، اکسون‌های میلینه بازسازی شدند و در نزد موش‌هایی که از روش چسب برای ترمیم استفاده شد بهبود اکسونی در عملکرد و نیز بافت‌شناسی مشاهده گردید<sup>(۲۶,۲۷)</sup>.

باید توجه شود که روش ترمیمی «انتها به کنار» نیاز به بخیه دارد و در نتیجه برخی مضرات چون آسیب موضعی، تشکیل

2. Virtebo  
3. Proximal  
4. Distal  
5. Silva

1. Cyanoacrylate

پس از جراحی، موش‌ها به مدت ۱۶ هفته تحت معاینات اندام تحتانی قرار گرفتند و با گرفتن فیلم و عکس مراحل مختلف ترمیم ثبت شد. مدت زمان جراحی برای هر موش یادداشت گردید.

در پایان دوره مطالعه که به مدت ۱۶ هفته بود وزن تمام موش‌ها ثبت گردید. تمام موش‌ها توسط اپراتوری که از گروه‌ها و روند مطالعه اطلاع نداشت به صورت کور تست ارزیابی راه رفتن<sup>۱(۲۸)</sup> گرفته شد. در این روش از راه رفتن موش‌ها پرینت گرفته شد و فاصله بین انگشتان اندازه‌گیری و ثبت گردید. فاصله بین تالوس و انگشت سوم به نام (PL) print length؛ فاصله بین انگشت پنجم و اول به نام (TS) toe spreading و فاصله بین انگشت دوم و چهارم به نام (ITS) intermediatry toe spreading نام‌گذاری شدند. بررسی عملکرد اندام تحتانی از طریق «معیار عملکرد عصب سیاتیک»<sup>۲(SFI)</sup> ارزیابی شد. مطابق این معیار مقادیر نزدیک به صفر نرمال در نظر گرفته می‌شوند و مقادیر نزدیک به منفی ۱۰۰ نشان‌دهنده آسیب عصب یا فقدان بازسازی عصب می‌باشد.

پس از مشخص کردن SFI، بیمار تحت جراحی قرار گرفت و از محل آناستوموز فیولار به تیبیال و دو انتهای ابتدایی و انتهایی محل آناستوموز از عصب تیبیال نمونه‌برداری شد. نمونه‌های تهیه شده به‌طور جداگانه در فرمالین ۱۰٪ فیکس شدند و سپس به قطعات ریز برش داده شده و در محلول تولوئیدن بلو ۱٪ جهت رنگ‌آمیزی H & E (هماتوکسیلین - ائوزین) و بررسی میکروسکوپی از نظر تعداد آکسون‌ها (با بزرگ‌نمایی ۴۰۰ به وسیله میکروسکوپ نوری) مورد ارزیابی قرار گرفتند. موش‌ها با روش قطع نخاع کشته شدند.


برای توصیف داده‌ها از شاخص‌های مرکزی (میانگین، انحراف معیار فراوانی و درصد)؛ و برای تحلیل استنباطی داده‌ها، از آزمون‌های غیرپارامتری کای دو ( $\chi^2$ ) و من‌ویتنی<sup>۳</sup> و آزمون پارامتری t برای گروه‌های مستقل استفاده شد. محاسبات آماری با نرم‌افزار SPSS انجام گرفت و سطح معنی‌داری ۰/۰۵ در نظر گرفته شد.

گرانوما، افزایش زمان جراحی و نیاز به استفاده از ابزار میکروسکوپی را در پی خواهد داشت. همین عوامل ممکن است بعضی از تلاش‌های ناموفق اشاره شده در برخی مقالات را توجیه کند<sup>(۱۵)</sup>.

با توجه به موارد اشاره شده، هدف از انجام این مطالعه مقایسه دو روش بخیه و چسب و بخیه در ترمیم شاخه‌های عصب سیاتیک در موش بود.

## مواد و روش‌ها

در یک مطالعه تجربی تعداد ۳۰ عدد موش سفید نر نژاد ویستار (۱۳۰ تا ۱۶۰ روزه) با میانگین وزنی  $250 \pm 20$  گرم پس از یک هفته (برای سازگار شدن با شرایط آزمایشگاه)، که تحت مراقبت و نگهداری در شرایط یکسان قرار گرفتند به صورت تصادفی به ۳ گروه ۱۰ تایی تقسیم شدند. موش‌های هر سه گروه با تزریق داخل صفاقی کتامین به میزان  $100 \text{ mg/kg}$  و زایلوزین به میزان  $10 \text{ mg/kg}$  بیهوش شدند و در ناحیه پشت ران چپ برشی ایجاد شد تا شاخه پرونتال (فیولار) عصب سیاتیک مشخص شود. سپس در گروه اول عصب فیولار در حدود یک سوم ران قطع شده و قسمت انتهایی آن به شیوه «انتها به کنار» به شاخه تیبیال به وسیله ۴ بخیه با نخ ۱۰ صفر متصل شد. در گروه دوم عصب فیولار در حدود یک سوم ران قطع شده و قسمت انتهایی آن به شیوه «انتها به کنار» به شاخه تیبیال با یک بخیه با نخ ۱۰ صفر متصل و با چسب سیانوآکرلیت از شرکت ifaband (کشور فرانسه) پوشیده شد (شکل ۱). در گروه سوم (گروه کنترل) شاخه پرونتال (فیولار) عصب سیاتیک قطع شد و بدون هیچ مداخله‌ای در محل قطع عصب، عمل جراحی به پایان رسید و سپس محل جراحی با نخ ۳ صفر زیرپوستی بخیه زده شد.



شکل ۱. ترمیم با استفاده از بخیه و چسب (گروه دوم)

**یافته‌ها**

در پایان مطالعه، ۶ موش (۲ موش از گروه دوم، ۴ موش از گروه کنترل) از بین رفتند. سه موش در جریان بیهوشی، ۱ موش حین عمل در اثر عوارض جراحی و ۲ موش دیگر در طی ۱۶ هفته به دلیل نامشخص دچار عدم تعادل در حرکت شدند و پس از چند روز از بین رفتند.

در پایان هفته ۱۶، میانگین وزن حیوانات در سه گروه مشابه یکدیگر بود (جدول ۱) و در تمام گروه‌ها افزایش وزن وجود داشت اما بین میانگین افزایش وزن در سه گروه اختلاف آماری معنی داری وجود نداشت.

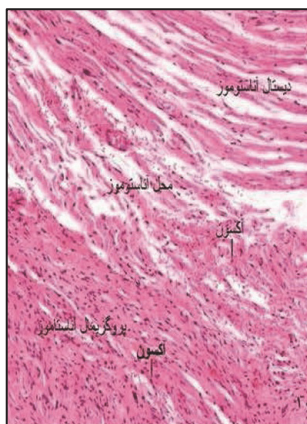
مطابق جدول ۱ میانگین مدت زمان جراحی در گروه دوم کوتاه‌تر از گروه اول بود اما اختلاف بین دو گروه معنی دار نبود و در گروه کنترل (گروه سوم) مدت زمان جراحی کوتاه‌تر از دو گروه دیگر ثبت گردید و اختلاف آماری نیز معنی دار بود ( $p < 0/05$ ).

از نظر بافت‌شناسی در دو گروه اول و دوم تفاوت چشمگیری بین میزان آتروفی (برحسب تعداد آکسون در هر مقطع عصب) در

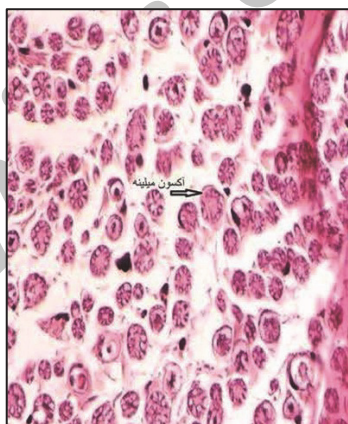
**جدول ۱. میانگین وزن موش‌ها و مدت زمان جراحی در سه گروه در پایان مطالعه بعد از ۱۶ هفته**

گروه‌ها		تعداد	متغیر
گروه سوم (M±SD)	گروه دوم (M±SD)		
۴۶۷/۳ ± ۲۴	۴۶۴/۵ ± ۲۲/۴	۲۴	وزن (گرم)
۲۲/۴ ± ۵	۳۳/۳ ± ۴/۱	۳۰	مدت زمان جراحی (دقیقه)
۰	۴۹	۲۰	آکسون‌های پس از ترمیم (میکرومتر مربع)

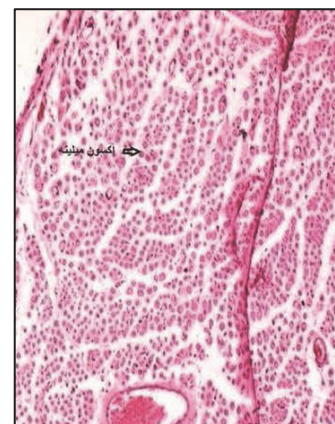محل آناستوموز وجود نداشت. میزان رشد آکسون‌ها در سر انتهایی به محل آناستوموز در گروه اول با میانگین رشد ۲۰ آکسون (۳۲-۱۵ آکسون) و گروه دوم با میانگین رشد ۴۹ آکسون (۵۵-۳۰ آکسون)، نسبتاً کم بود. در هیچ کدام از نمونه‌های گروه سوم (گروه کنترل) رشد آکسون دیده نشد (شکل ۲) و همه آتروفیک بودند.



ب) بزرگنمایی ۱۰×

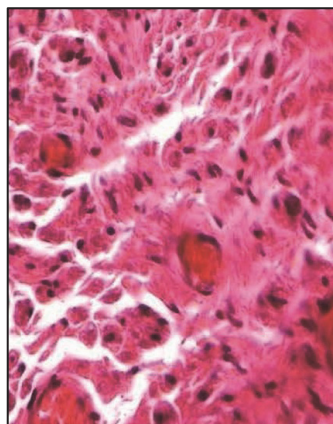


الف-۲) بزرگنمایی ۴۰×

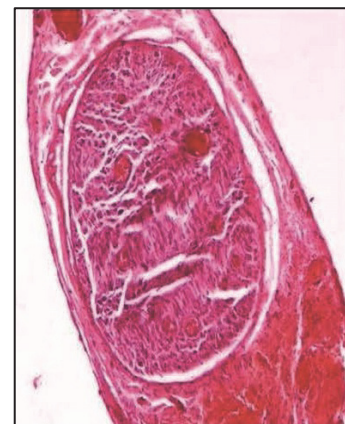

الف-۱) بزرگنمایی ۱۰×

شکل ۲. نتایج بافت‌شناسی عصب در سه گروه بعد از ۱۶ هفته. الف- ۱ و ۲) عصب طبیعی با دو بزرگنمایی ۱۰× و ۴۰×، ب) محل آناستوموز در گروه دوم با بزرگنمایی ۱۰×، پ- ۱ و ۲) محل آناستوموز در گروه سوم با بزرگنمایی ۱۰× و ۴۰×



پ-۲) بزرگنمایی ۴۰×



پ-۱) بزرگنمایی ۱۰×

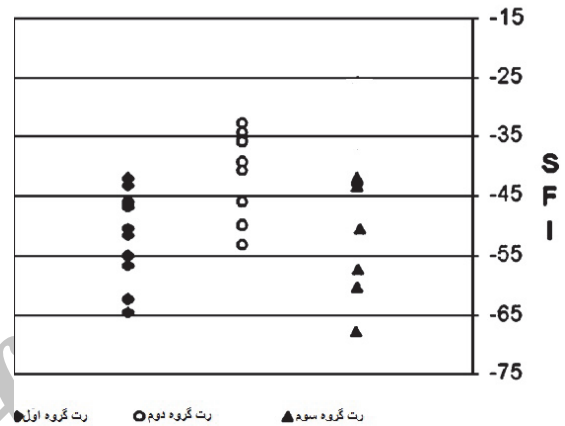


فشردن منبع خون به فاسیکول‌ها شده و بدین ترتیب بازسازی انتهای عصب بریده شده را بعد از ترمیم معیوب می‌کند<sup>(۱)</sup>. به‌علاوه تشکیل گرانولومای بخیه، مانع از بازسازی آکسون و میلین می‌شود. اعتقاد بر آن است که اگر بخیه‌ها تحت فشار و کشش انجام شود، ممکن است به سمت داخلی برش شیفت پیدا کند و باعث بروز واکنش ناخواسته بیگانه شود. این مشکلات محققان را بر آن داشته که راه‌های جایگزین مناسبی برای ترمیم عصب بیابند. اخیراً روش‌هایی از قبیل استفاده از چسب به‌عنوان ابزاری برای کنار گذاشتن بخیه در فرایند ترمیم معرفی شده است<sup>(۱۶-۲۰)</sup>. «جاو»<sup>۱</sup> و همکاران دریافتند که فیبرین گلو هنگامی که حاوی فاکتور رشد باشد اثرات مفیدتری در بازسازی عصب دارد<sup>(۴)</sup> که می‌تواند در آینده افق تازه‌ای پیش روی محققان قرار داده و زمینه استفاده از این موارد در بالین را افزایش دهد. مطالعه «عبدل لطیف انانی»<sup>۲</sup> و همکارش نشان دادند که تکنیک‌های فیبرین گلو و بخیه تاثیر یکسان در ترمیم داشته و پیامد یکسان در بازسازی عصب دارد<sup>(۲۹)</sup>. از طرفی آسان بودن کاربرد و کوتاه‌تر بودن زمان جراحی و از طرفی گران بودن فیبرین گلو در مقایسه با بخیه نشان می‌دهد که در آسیب‌های چندگانه عصب محیطی، همچنین ترمیم ثانویه عصب با نیاز به پیوند چندگانه و در مواردی که تکنیک بخیه دشوار یا غیرممکن است می‌توان از فیبرین گلو بهره برد<sup>(۱۹)</sup>.

استفاده از چسب توسط برخی محققان به‌دلیل کاهش زمان عمل و سهولت در اجرای تکنیک روز به روز در حال پیشرفت است و مطالعات نشان می‌دهند در مقایسه با بخیه استفاده از چسب موجب ایجاد التهاب کمتر در محل ترمیم و همچنین رشد مناسب آکسون‌ها و ایجاد فیبرهای نورونی مناسب می‌گردد. در برخی مطالعات چسب‌های صنعتی با فاکتورهای رشد مناسب برای عصب ترکیب شده و موجب رشد بهتر آکسون‌ها در مقایسه با بخیه و ایجاد عملکرد مناسب عصب می‌گردند<sup>(۲۶)</sup>. با توجه به نتایج مشابه در سایر مطالعات، زمان جراحی و هزینه، دو عامل مهم برای انتخاب یکی از دو تکنیک (بخیه یا چسب و بخیه به تنهایی) می‌باشد. در مطالعه حاضر

عملکرد اندام تحتانی در گروه دوم نسبت به گروه اول بهتر بود ولی اختلاف بین دو گروه از نظر آماری معنی‌دار نبود ( $p \geq 0.05$ )؛ در حالی که عملکرد اندام تحتانی در گروه‌های اول و دوم نسبت به گروه سوم بهتر بود و بین آنها تفاوت آماری معنی‌داری وجود داشت ( $p < 0.05$ ) (شکل ۳).

VALUES OF SCIATIC FUNCTIONAL INDEX



شکل ۳. ارزیابی SFI در سه گروه در پایان ۱۶ هفته

## بحث

آسیب عصب محیطی و ترمیم آن چالشی برای جراحان است. یک ترمیم ایده‌آل باید آسیب جدیدی ایجاد نکند، واکنش ایمنی بدن را تحریک نکند و محیط اندونورال عصب را به حالت طبیعی برگردانده و حفظ نماید. همچنین مهم است که این روش در شرایط بالینی آسان و کارآمد باشد. در حال حاضر برای ترمیم و نزدیک نمودن انتهای عصب، از بخیه به‌عنوان استاندارد طلایی استفاده می‌شود، ولی این تکنیک سنتی مشکلاتی را به همراه دارد<sup>(۷)</sup>. فرایند بخیه زدن مستلزم عبور چند باره سوزن از اپی‌نوریوم ظریف است که به‌طور اجتناب‌ناپذیری منجر به آسیب و اختلال ساختاری می‌گردد. حضور مواد بخیه غیرجذبی منجر به واکنش بیگانه و به‌دنبال آن گرانولوما و تشکیل اسکار می‌گردد. همچنین بخیه‌ها به‌طور متناوب در داخل اپی‌نوریوم زده شده و فواصلی باقی می‌ماند که اجازه حمله سلول‌های التهابی و فرار واسطه‌های ضروری برای بازسازی عصب را فراهم می‌کند<sup>(۸)</sup>. بخیه زدن مانع جوانه زدن آکسون و

1. Gao

2. Abd Al-Latif Anani

شود، بدون آنکه کوچکترین آسیبی برای عصب دهنده داشته باشد<sup>(۱۰، ۱۱، ۱۲)</sup>. در ترمیم عصب «انتها به کنار» آکسون‌ها در نقطه ترمیم در حدود دو روز قابل تشخیص هستند و در ترمیم عصب «انتها به کنار» با بخیه، این رویداد فقط از روز ۱۵ به بعد قابل تشخیص می‌باشد<sup>(۳۳)</sup>.

تفاوت‌های مشاهده شده در نتایج مطالعه حاضر و برخی مطالعات قبلی ممکن است ناشی از طول مدت مطالعه باشد. به نظر می‌رسد ۱۶ هفته زمان کافی برای رشد آکسون‌ها باشد تا ترمیم شده و به انتهای ارگان برسد؛ اگرچه بالغ شدن فیبرها شامل میلینه شدن، ممکن است نیاز به زمان بیشتری داشته باشد تا تکمیل گردد<sup>(۳۵)</sup>.

در سال ۲۰۰۶ «سامی»<sup>۴</sup> و همکاران یک مورد موفق از آناستوموز «انتها به کنار» عصب با استفاده از فیبرین گلو در جراحی شوانوما در گوش داشتند<sup>(۲۴)</sup>. «میلسی»<sup>۵</sup> و همکاران دریافتند که تناقضات در مورد این تکنیک به‌خاطر پیچیدگی و متغیرهای بی‌شماری است که در این فرآیند دخالت دارد<sup>(۱۳)</sup>. بنابراین به دلیل اهمیت موضوع و یافته‌های متنوع در مقالات و نتایج مطالعه حاضر، انجام مطالعات بیشتر ضروری است. «تاها»<sup>۶</sup> و همکاران نیز بهبود اکسونی را بعد از آناستوموز «انتها به کنار» عصب با استفاده از فیبرین گلو با کمک نتایج بافت شناسی نشان دادند که مشابه نتایج مطالعه حاضر بود<sup>(۱۰)</sup>. در بررسی بافت‌شناسی نیز تفاوت چشمگیری بین دو گروه وجود نداشت. در برخی مطالعات نشان داده شد که بخیه زدن یا استفاده از چسب تأثیری در روند فیزیکی و بافت‌شناسی فرآیند ترمیم به وجود نمی‌آورد<sup>(۱۷)</sup>؛ هرچند نخ نایلون به‌عنوان یک جسم خارجی موجب ایجاد واکنش التهابی در موضع شده و در نتیجه سبب تأخیر در ترمیم می‌گردد. در یک مطالعه دیگر در گروه‌هایی از موش‌ها که جراحی داشتند نیز تفاوت معنی‌داری در نتایج بافت‌شناسی مشاهده نشد<sup>(۳۶)</sup>.

مطالعه حاضر نشان می‌دهد که در گروه سوم (کنترل) تمام عصب‌ها بدون جراحی آتروفیک هستند، اما در گروه اول و

زمان جراحی در هنگام استفاده از چسب به‌طور معنی‌داری کمتر از بخیه بود که در راستای مطالعه «رافت ابدال» و همکاران می‌باشد<sup>(۲۹)</sup>، اگرچه هزینه نیز بالاتر برآورد شد. نتایج این مطالعه حاکی از بهبود مناسب‌تر عملکرد اندام تحتانی موش‌ها در اثر استفاده از بخیه و چسب در مقایسه با بخیه بود.

یافته‌های مطالعات تجربی به بالین بیمار و انسان هنوز در چالش است. هرچند که آکسون‌های نورون‌های حرکتی، قابلیت رشد و عصب‌رسانی عضلات اعصاب آسیب دیده را دارند اما تطابق و ایجاد یک جریان عصبی مناسب نیاز به زمان بیشتری دارد لذا با اندازه‌گیری عملکرد اندام تحتانی پس از ترمیم سیاتیک نتایج قابل توجهی به‌دست نمی‌آید.

روش «انتها به کنار» به‌تازگی توسط جراحان مورد استفاده قرار می‌گیرد. نتایج مطالعات نشان می‌دهند استفاده از روش «انتها به کنار» در ترمیم عصب سیاتیک از اهمیت ویژه‌ای برخوردارند، به دلیل آنکه عصب ترمیم شده در واقع یک عضله بدون عصب‌رسانی را احیا می‌کند. چالش عمده در مورد آناستوموز «انتها به کنار» عصب در مورد مکانیسم جوانه زدن اکسونی از عصب‌دهنده می‌باشد که برای رسیدن به عصب گیرنده، با یک مانع واقعی متشکل از اندونوریوم، پرپنوریوم و اپینوریوم مواجه است<sup>(۳۰)</sup>. براساس نظر برخی محققان، یک آسیب روی عصب که بتواند دریچه‌ای در اپینورال باشد یا حتی ایجاد یک جراحی کوچک با سوزن، برای موفقیت تکنیک مذکور ضروری است<sup>(۳۱)</sup>. مطابق یافته‌های «لیو»<sup>۱</sup> و همکاران این جراحی‌های کوچک برای افزایش تماس بین عصب‌ها و آزاد شدن فاکتورهای رشد، کمک کننده اصلی در جوانه زدن اکسونی هستند<sup>(۳۲)</sup>.

نتایج مطالعه حاضر یافته‌های «جوبران»<sup>۲</sup> و «ماتسوموتو»<sup>۳</sup> و همکاران که بهبود اکسونی را حتی در یک مدل نورورافی «انتها به کنار» محافظت شده نشان دادند، را تایید می‌نماید<sup>(۳۳، ۳۴)</sup>. بهبودی مشاهده شده در گروه دوم نیز از این نظریه حمایت می‌کند که چسب می‌تواند در آناستوموز «انتها به کنار» استفاده

4. Samii  
5. Millesi  
6. Taha

1. Liu  
2. Jubran  
3. Matsumoto

می‌شوند، مثل قطع پنجه در برخی حیوانات که احتمالاً در نتیجه درد زیاد می‌باشد و ممکن است مطالعه را با مشکل مواجه کند.

### نتیجه‌گیری

بررسی عملکرد و بافت‌شناسی در سه گروه مورد مطالعه، موثر بودن استفاده از چسب در آناستوموز به شیوه «انتها به کنار» عصب را اثبات می‌کند.

به ویژه در گروه دوم که به ترتیب جراحی با کمک بخیه و بخیه و چسب داشتند، میزان اعصاب آتروفیک کاهش یافت. این یافته‌ها توسط محققان دیگر نیز تایید شده است. یافته‌های این مطالعه نشان می‌دهد استفاده از تکنیک چسب و بخیه در مقابل تکنیک بخیه به تنهایی نتایج مناسب‌تری در عملکرد اندام تحتانی ایجاد می‌کند. اندازه‌گیری عملکرد اندام تحتانی معمولاً به‌ندرت صورت می‌گیرد زیرا جمع‌آوری و اندازه‌گیری تمام متغیرها در حیوانات امکان‌پذیر نمی‌باشد و بعضی حیوانات از مطالعه خارج

### References

1. Smahel J, Meyer VE, Bachem U. Glueing of peripheral nerves with fibrin: experimental studies. *J Reconstr Microsurg*. 1987;3(3):211-20.
2. Narakas A. The use of fibrin glue in repair of peripheral nerves. *Orthop Clin North Am*. 1988;19(1):187-99.
3. Maragh H, Meyer BS, Davenport D, Gould JD, Terzis JK. Morphofunctional evaluation of fibrin glue versus microsuture nerve repairs. *J Reconstr Microsurg*. 1990;6(4):331-7.
4. Gao C, Ma S, Ji Y, Wang JE, Li J. Sciatic nerve regeneration in rats stimulated by fibrin glue containing nerve growth factor: an experimental study. *Injury*. 2008;39 (12):1414-20. doi: 10.1016/j.injury.2008.05.010.
5. Martins RS, Siqueira MG, Da Silva CF, Plese JP. Overall assessment of regeneration in peripheral nerve lesion repair using fibrin glue, suture, or a combination of the 2 techniques in a rat model. Which is the ideal choice? *Surg Neurol*. 2005;64 Suppl 1:S1:10-6.
6. Aloe U, Luisa Rocco M, Bianchi P, Man I. Nerve growth factor: from the early discoveries to the potential *Clin use J Trans Med*. 2012;10:239.
7. Lundborg G. A 25-year perspective of peripheral nerve surgery: evolving neuroscientific concepts and clinical significance. *J Hand Surg Am*. 2000;25(3):391-414.
8. Johnson TS, O'Neill AC, Motarjem PM, Amann C, Nguyen T, Randolph MA, Winograd JM, Kochevar IE, Redmond RW. Photochemical tissue bonding: a promising technique for peripheral nerve repair. *J Surg Res*. 2007; 143 (2):224-9.
9. Bertelli JA, dos Santos AR, Calixto JB. Is axonal sprouting able to traverse the conjunctival layers of the peripheral nerve? A behavioral, motor, and sensory study of end-to-side nerve anastomosis. *J Reconstr Microsurg*. 1996;12(8):559-63.
10. Taha MO, Mueller SF, Fraga MM, Rosseto M, Fagundes DJ, Juliano Y, Caricati-Neto A. Morphologic analysis of the fibular nerve repaired with fibrin adhesive. *Transplant Proc*. 2004;36(2):401-3.
11. Suri A, Mehta VS, Sarkar C. Microneural anastomosis with fibrin glue: an experimental study. *Neurol India*. 2002; 50(1):23-6.
12. Gilbert A. Biological glue: experimental and clinical evidence. *Ann Chir Main*. 1989;8(4):300-1. in French.
13. Millesi H, Schmidhammer R. End-to-side coaptation-controversial research issue or important tool in human patients. *Acta Neurochir Suppl*. 2007;100:103-6.
14. Schmidhammer R, Redl H, Hopf R, van der Nest DG, Millesi H. Synergistic terminal motor end-to-side nerve graft repair: investigation in a non-human primate model. *Acta Neurochir Suppl*. 2007;100:97-101.
15. Ornelas L, Padilla L, Di Silvio M, Schalch P, Esperante S, Infante PL, Bustamante JC, Avalos P, Varela D, López M. Fibrin glue: an alternative technique for nerve coaptation-Part I. Wave amplitude, conduction velocity, and planter-length factors. *J Reconstr Microsurg*. 2006;22(2):119-22.
16. Martins RS, Siqueira MG, Silva CF, Godoy BO, Plese JP. Electrophysiologic assessment of regeneration in rat sciatic nerve repair using suture, fibrin glue or a combination of both techniques. *Arq Neuropsiquiatr*. 2005;63(3A):601-4.
17. Elgazzar RF, Abdulmajeed I, Mutabbakani M. Cyanoacrylate glue versus suture in peripheral nerve reanastomosis. *Oral Surg Oral Med Oral Pathol Oral Radiol Endod*. 2007; 104(4):465-72.
18. Palazzi S, Vila-Torres J, Lorenzo JC. Fibrin glue is a sealant and not a nerve barrier. *J Reconstr Microsurg*. 1995;11(2):135-9.
19. Wielen K, Angioi-Duprez K, Lim A, Marchal L, Merle M. Nerve anastomosis with glue: comparative histologic study of fibrin and cyanoacrylate glue. *J Reconstr Microsurg*. 2003;19(1):17-20.
20. Choi BH, Kim BY, Huh JY, Lee SH, Zhu SJ, Jung JH, Li J. Cyanoacrylate adhesive for closing sinus membrane perforations during sinus lifts. *J Craniomaxillofac Surg*. 2006;34(8):505-9.

21. **Isaacs J.** Major peripheral nerve injuries. *Hand Clin.* 2013;29(3):371-82. doi: 10.1016/j.hcl.2013.04.006.
22. **Viterbo F, Trindade JC, Hoshino K, Mazzoni Neto A.** Latero-terminal neurorrhaphy without removal of the epineural sheath. Experimental study in rats. *Rev Paul Med.* 1992;110(6):267-75.
23. **Ornelas L, Padilla L, Di Silvio M, Schalch P, Esperante S, Infante RL, Bustamante JC, Avalos P, Varela D, López M.** Fibrin glue: an alternative technique for nerve coaptation-Part II. Nerve regeneration and histo-morphometric assessment. *J Reconstr Microsurg.* 2006;22 (2):123-8.
24. **Samii M, Koerbel A, Safavi-Abbasi S, Di Rocco F, Samii A, Gharabaghi A.** Using an end-to-side interposed sural nerve graft for facial nerve reinforcement after vestibular schwannoma resection. Technical note. *J Neurosurg.* 2006;105(6):920-3.
25. **Rovak JM, Cederna PS, Kuzon WM Jr.** Terminolateral neurorrhaphy: a review of the literature. *J Reconstr Microsurg.* 2001;17(8):615-24.
26. **Silva DN, Coelho J, Frazilio Fde O, Odashiro AN, Carvalho Pde T, Pontes ER, Vargas AF, Rosseto M, Silva AB.** End-to-side nerve repair using fibrin glue in rats. *Acta Cir Bras.* 2010;25(2):158-62.
27. **Silva DN, Silva AC, Aydos RD, Viterbo F, Pontes ER, Odashiro DN, Castro RJ, Augusto DG.** Nerve growth factor with fibrin glue in end-to-side nerve repair in rats. *Acta Cir Bras.* 2012;27(4):325-32.
28. **Silva DN, Silva AC, Aydos RD, Viterbo F, Pontes ER, Odashiro DN, Castro RJ, Augusto DG.** Nerve growth factor with fibrin glue in end-to-side nerve repair in rats. *Acta Cir Bras.* 2012;27(4):325-32.
29. **Abd Al-Latif Anani R, EL-Sadak AN.** Fibrin glue versus microsurgical sutures in peripheral nerve repair: experimental and clinical study. *Egypt J Plast Reconstr Surg.* 2009;33(1):69-74.
30. **Hayashi A, Yanai A, Komuro Y, Nishida M, Inoue M, Seki T.** Collateral sprouting occurs following end-to-side neurorrhaphy. *Plast Reconstr Surg.* 2004;114(1):129-37.
31. **Liu K, Chen LE, Seaber AV, Goldner RV, Urbaniak JR.** Motor functional and morphological findings following end-to-side neurorrhaphy in the rat model. *J Orthop Res.* 1999 Mar;17(2):293-300.
32. **Jubran M, Widenfalk J.** Repair of peripheral nerve transections with fibrin sealant containing neurotrophic factors. *Exp Neurol.* 2003;181(2):204-12.
33. **Matsumoto M, Hirata H, Nishiyama M, Morita A, Sasaki H, Uchida A.** Schwann cells can induce collateral sprouting from intact axons: experimental study of end-to-side neurorrhaphy using a Y-chamber model. *J Reconstr Microsurg.* 1999;15(4):281-6.
34. **Baptista AF, Gomes JR, Oliveira JT, Santos SM, Vannier-Santos MA, Martinez AM.** A new approach to assess function after sciatic nerve lesion in the mouse - adaptation of the sciatic static index. *J Neurosci Methods.* 2007;161(2):259-64.
35. **Maciel FO, Viterbo F, Chinaque Lde F, Souza BM.** Effect of electrical stimulation of the cranial tibial muscle after end-to-side neurorrhaphy of the peroneal nerve in rats. *Acta Cir Bras.* 2013;28(1):39-47.
36. **Breshah MN, Sadakah AA, Eldrieny EA, Saad KA.** Functional and histological evaluation of rat sciatic nerve anastomosis using cyanoacrylate and fibrin glue. *Tanta Dental J.* 2013;10(2):67-74.