

## بازسازی رباط متقاطع جلویی با تاخیر بیش از ۷ سال از ترومای اولیه

(نتایج درمان و آسیب‌های همراه)

\*دکتر امیرمحمد نوالی، \*\*دکتر مهربان مهرآیین

«دانشگاه علوم پزشکی تبریز»

### خلاصه

**پیش‌زمینه:** رباط متقاطع جلویی از اجزای اصلی در بیومکانیک پایداری مفصل زانو است. پارگی این رباط، احتمال آسیب منیسک‌ها و غضروف مفصلی را افزایش می‌دهد. در این مطالعه، نتایج درمان بازسازی رباط متقاطع جلویی و آسیب غضروفی و پارگی منیسک، در بیمارانی که با تأخیر بیش از ۷ سال درمان شده بودند، بررسی گردید.

**مواد و روش‌ها:** در این مطالعه مقطعی، ۴۳ بیمار (۳۹ مرد، ۴ زن) با میانگین سنی ۳۸ سال که با تاخیر بیش از ۷ سال تحت بازسازی رباط متقاطع جلویی قرار گرفته بودند، بررسی شدند. نتایج مقیاس‌های نمره‌دهی IKDC، KOOS، «لی شلم» «تنگر»، و یافته‌های آرتروسکوپی بیمارانی که با تأخیر بیش از ۷ سال منیسک و غضروفی، قبل از عمل و در زمان پیگیری نهایی مقایسه شدند. میانگین زمان پیگیری ۳۴ ماه بود.

**یافته‌ها:** میانگین زمان بین آسیب اولیه تا درمان ۱۲۱ ماه بود. در ۳۹ بیمار (۹۰/۷٪) آسیب غضروفی در قسمت‌های مختلف سطح مفصلی بود که در ۲۰ مورد، آسیب درجه I و II و ۱۹ مورد درجه III و IV بود. آسیب رباط در ۳۵ بیمار (۸۱/۴٪) با آسیب منیسک همراه بود. تنها در ۲ مورد (۴/۶٪) آسیب رباط بدون آسیب منیسک یا غضروف بود. بهبودی معنی‌داری در نمرات تمامی مقیاس‌ها پس از جراحی مشاهده گردید ( $p < 0.001$ ).

**نتیجه‌گیری:** علی‌رغم اینکه تاخیر در بازسازی رباط متقاطع جلویی، منجر به عوارضی از قبیل آسیب منیسک و غضروفی می‌گردد، لیکن بازسازی این رباط حتی با تاخیر چند ساله می‌تواند کیفیت زندگی و سطح فعالیت‌های بیمارانی را بهبود بخشد.

**واژه‌های کلیدی:** رباط متقاطع جلویی، زانو، بازسازی، منیسک تیبیا، غضروف

دریافت مقاله: ۸ ماه قبل از چاپ؛ مراحل اصلاح و بازنگری: ۲ بار؛ پذیرش مقاله: ۱ ماه قبل از چاپ

## Anterior Cruciate Ligament Reconstruction with Delay of more than 7 Years after the Primary Trauma (Results and Associate Injuries)

\* Amir Mohammad Navali, MD; \*\* Mehraban Mehraeen, MD

### Abstract

**Background:** Anterior cruciate ligament (ACL) is a critical element in the biomechanics of knee joint stability. ACL tear increases the risk of meniscal and articular cartilage injury. This study evaluated the occurrence of meniscal and chondral injuries and the results of ACL reconstruction with more than 7 years delay in ACL reconstruction.

**Methods:** In a cross sectional study, 43 patients (39 men, 4 women) at mean age of 38 years, who underwent ACL reconstruction with a delay of more than 7 years, were studied. The Lysholm, IKDC, Tegner and KOOS scores were evaluated before surgery and at the last follow up. The observed meniscal or chondral lesions were collected from the patients' arthroscopic records. The mean follow-up was 34 months.

**Results:** The mean time interval between primary trauma and ACL reconstruction surgery was 121 months. A total of 39 cases (90/7%) had chondral lesions which include 20 cases of grade I/II and 19 cases of grade III/IV lesions. In 35 patients (81.4%) meniscal tear was observed. Only two cases (4.6%) had isolated ACL tear. A statistically significant improvement in IKDC, Lysholm, KOOS, and Tegner score was observed following surgical treatment ( $p < 0.001$ ).

**Conclusions:** Longstanding ACL tear leads to increase the occurrence of meniscal and cartilage injuries. Delayed ACL reconstruction in this group of patients can improve IKDC, Lysholm and KOOS knee scores and Tegner activity level.

**Keywords:** Anterior cruciate ligament; Knee; Reconstruction; Tibial menisci; Cartilage

Received: 8 months before printing ; Accepted: 1 month before printing

\*Orthopaedic Surgeon, Orthopaedic Department, Tabriz University of Medical Sciences, Tabriz, IRAN.

\*\*Resident of Orthopaedic Surgery, Orthopaedic Department, Tabriz University of Medical Sciences, Tabriz, IRAN.

**Corresponding author:** Amir Mohammad Navali, MD  
Shohada educational hospital. Golshahr Avenue, Tabriz, Iran  
E-mail: amir\_navali@yahoo.com

## مقدمه

رباط متقاطع جلویی، یکی از مهم‌ترین رباط‌های پایداری زانو می‌باشد. میزان دقیق شیوع پارگی این رباط در ایران مشخص نیست. در ایالات متحده آمریکا تخمین زده می‌شود که سالانه ۲۰۰۰۰۰ مورد پارگی جدید رخ می‌دهد و ۱۰۰۰۰۰ مورد بازسازی انجام می‌شود<sup>(۱،۲)</sup>. شایع‌ترین مکانیسم پارگی، وارد شدن نیروی والگوس به زانوی خم شده در حالت چرخش خارجی استخوان تیبیا می‌باشد؛ ولی در موارد تروماهای غیرتماسی، علت بیشتر پارگی‌ها، چرخش داخلی شدید تیبیا در وضعیت کشیده شدن کامل زانو است<sup>(۳)</sup>. خصوصیات حرکتی سطوح مفصلی تیبیا روی فمور بسیار پیچیده است و با رباط متقاطع جلویی و سایر رباط‌های زانو هدایت می‌شود. رباط متقاطع جلویی، بازدارنده اصلی حرکت رو به جلو تیبیا روی فمور می‌باشد و به‌عنوان عامل مقاومت نسبت به چرخش به داخل و خارج، و والگوس و واروس نیز عمل می‌کند. در زانو با پارگی رباط متقاطع جلویی، با خم شدن زانو، نیمه دررفتگی جلویی پلاتوی لاترال روی فمور ایجاد می‌شود؛ در حالی که در کمپارتمان مدیال حرکت تیبیا و فمور نسبت به هم بدون تغییر باقی می‌ماند<sup>(۲،۴)</sup>.

پارگی رباط متقاطع جلویی بر ثبات زانو تاثیر می‌گذارد و منجر به علائم حاد نظیر خالی کردن زانو، درد و مشکلات مزمن مثل افزایش خطر پارگی منیسک، مخصوصاً در صورت ادامه فعالیت‌های ورزشی، تخریب غضروف مفصلی و آرتروز می‌شود<sup>(۲،۴،۵)</sup>. در ورزش‌هایی که نیاز به حرکات چرخشی، حرکات ناگهانی تغییر جهت و پریدن دارند، بازگشت به ورزش مستلزم بازسازی رباط متقاطع جلویی و ثبات مفصلی است. منیسک لاترال به‌طور شایع‌تر در طی آسیب اولیه صدمه می‌بیند<sup>(۲،۳)</sup>. به‌علت اتصال محکم منیسک مدیال به کپسول، بیشتر پارگی‌های تأخیری منیسک، در این منیسک اتفاق می‌افتد. در مطالعات طولانی‌مدت، بین آسیب غضروفی اولیه و استئوآرتریت بعدی در زانو ارتباطی یافت نشده<sup>(۲)</sup> ولی بین آسیب منیسک و احتمال استئوآرتریت بعدی، ارتباط معنی‌داری مشاهده شده است<sup>(۲)</sup>. در مطالعات اخیر نقش عوامل بیوشیمیایی هم مورد توجه قرار

گرفته، به‌طوری‌که نشان داده شده است در آسیب مزمن رباط متقاطع جلویی، سطح عوامل پیش‌التهابی مثل اینترلوکین ۱ و فاکتور نکروز تومور  $\alpha$  (TNF- $\alpha$ ) به‌طور قابل‌توجهی افزایش، و پروتئین‌های ضدالتهابی محافظ مثل پروتئین آنتاگونیست گیرنده اینترلوکین کاهش دارد، که این موارد علاوه بر ناپایداری مفصل، منجر به آسیب غضروفی می‌شوند<sup>(۲)</sup>.

جراحی بازسازی رباط متقاطع جلویی، درمان استاندارد برای بیماران فعال با آسیب این رباط می‌باشد، که با هدف ایجاد پایداری مفصل و جلوگیری از آسیب‌های بعدی داخل مفصلی انجام می‌شود. بیشتر مطالعات قبلی، نتایج درمانی با فاصله زمانی کوتاه از آسیب این رباط، از چند هفته و تا چند ماه را بررسی کرده‌اند و مطالعه‌ای که نتایج درمان را بعد از تأخیر طولانی‌مدت (چند سال) از آسیب اولیه نشان دهد، وجود ندارد. در این مطالعه، نتایج درمان بازسازی رباط متقاطع جلویی و آسیب غضروفی و پارگی منیسک‌ها در بیمارانی که با تاخیر بیش از ۷ سال از آسیب اولیه درمان شده بودند، بررسی گردید.

## مواد و روش‌ها

در یک مطالعه گذشته‌نگر مقطعی، از مجموع ۶۲۴ بیمار که از سال ۱۳۸۸ تا ۱۳۹۲ در مرکز آموزشی درمانی شهید قاضی طباطبایی دانشگاه علوم پزشکی تبریز تحت عمل جراحی بازسازی رباط متقاطع جلویی به روش آرتروسکوپی قرار گرفته بودند، تعداد ۵۱ بیمار که تاخیر بیش از ۷ سال از آسیب اولیه تا زمان جراحی داشتند، بررسی شدند. از ۵۱ بیمار، تعداد ۸ بیمار به‌دلیل عدم امکان پیگیری کنار گذاشته شدند و در نهایت تعداد ۴۳ بیمار (۳۹ مرد، ۴ زن) با میانگین سنی  $38/5 \pm 7/1$  سال تحت مطالعه قرار گرفتند. شرایط ورود به مطالعه شامل پارگی رباط متقاطع جلویی و درمان آرتروسکوپی آن با تاخیر بیش از ۷ سال از ترومای اولیه و رضایت افراد مبنی بر شرکت در مطالعه بود. شرایط خروج از مطالعه عبارت از آسیب همزمان به رباط متقاطع پشتی یا رباط‌های کولاترال، وجود شکستگی همزمان و سابقه جراحی قبلی همان زانو یا زانوی مقابل بود.

پیگیری ۳۴ ماه (۶۷-۱۲ ماه) پس از عمل بود. بازسازی ۳۵ بیمار به روش اتوگرفت تاندون کشککی و ۸ بیمار با تاندون همسترینگ انجام شده بود.

در ۲ مورد آسیب رباط متقاطع جلویی به تنهایی و بدون آسیب منیسک و غضروفی وجود داشت. در ۳۵ بیمار، آسیب رباط همراه با آسیب منیسک و شامل ۴ مورد منیسک لاترال، ۲۱ مورد منیسک مدیال و ۱۰ مورد درگیری هر دو منیسک بود (جمعاً ۴۵ منیسک) (جدول ۱).

جدول ۱. درگیری منیسک‌ها بر اساس نواحی «کوپر»

| منیسک خارجی | منیسک داخلی |            |          |
|-------------|-------------|------------|----------|
|             | شاخ جلویی   | قسمت میانی | شاخ پشتی |
| تعداد       | ۲۹          | ۲۳         | ۱۰       |
| ناحیه I     | ۲           | ۰          | ۰        |
| ناحیه II    | ۲۰          | ۱۱         | ۳        |
| ناحیه III   | ۲۴          | ۱۹         | ۱۰       |

در ۳۲ مورد پارگی با برداشتن پارشیل و در ۷ مورد با ترمیم پارگی، درمان شد (در ۶ منیسک به دلیل وجود پارگی پایدار نیازی به مداخله جراحی نبود). شاخ پشتی منیسک مدیال شایع‌ترین محل درگیری بود و در مورد منیسک لاترال شایع‌ترین قسمت شاخ جلویی و تنه بود. ۳۹ بیمار (۹۰/۷٪) آسیب غضروفی در قسمت‌های مختلف سطح مفصلی داشتند که در ۲۰ مورد آسیب درجه I و II و در ۱۹ مورد درجه III و IV بود. در تمامی ۳۹ مورد درگیری کندیل مدیال فمور وجود داشت که از این تعداد در ۶ مورد درگیری کندیل لاترال فمور، ۳ مورد ناحیه اینترکندیلار فمور، ۴ مورد کشکک، ۵ مورد پلاتوی مدیال و ۷ مورد درگیری پلاتوی لاترال وجود داشت.

فقط یک مورد از کندروپاتی‌های درجه III/IV در بیماری بود که درگیری منیسک نداشت و سایر موارد همراه با درگیری منیسک به‌خصوص منیسک داخلی بودند. در مجموع، در ۳۱ مورد درگیری منیسک مدیال و ۳۰ مورد آسیب غضروف مفصلی همراه وجود داشت که این همراهی در مورد کمپارتمان لاترال، ۴ مورد کندروپاتی (۲۸/۵٪) از ۱۴ مورد پارگی منیسک بود.

ابتدا نمرات معیارهای نمره‌دهی «کمیته بین‌المللی زانو»<sup>۱</sup> (IKDC) «آسیب و استئوآرتروز زانو»<sup>۲</sup> (KOOS)، «لی‌شلم»<sup>۳</sup> (Lysholm) امتیاز فعالیت «تنگر»<sup>۴</sup> و یافته‌های آرتروسکوپی (شامل وجود کندروپاتی و محل و درجه آن و آسیب منیسک و محل و درجه آن براساس تقسیم‌بندی «کوپر»<sup>۵</sup>) قبل از تروما و قبل از عمل، از پرونده بیماران ثبت گردید. سپس در زمان مراجعه جهت پیگیری، از بیماران تقاضا شد تمامی مقیاس‌ها را تکمیل نمایند. اطلاعاتی از قبیل علت آسیب، نوع تروما (تماسی یا غیرتماسی)، وجود بیماری‌های همزمان نیز سوال گردید. اطلاعات معیارها از طریق تارنمای <http://www.orthopaedicscore.com> محاسبه و ثبت گردید.

داده‌های کمی به‌صورت میانگین و انحراف معیار و داده‌های کیفی به‌صورت فراوانی و درصد استخراج گردید. نرمال بودن توزیع داده‌ها با آزمون آماری «کلموگروف اسمیرنوف»<sup>۶</sup> تعیین گردید. برای مقایسه داده‌های کمی قبل و بعد از عمل، از آزمون پارامتری t برای گروه‌های همتا<sup>۷</sup>، برای داده‌های کیفی از آزمون «مک‌نمار»<sup>۸</sup>؛ و برای بررسی ارتباط بین متغیرهای کمی از آزمون همبستگی «کندال»<sup>۹</sup> استفاده شد. داده‌ها با استفاده از نرم‌افزار آماری SPSS تحلیل گردید. سطح معنی‌داری کمتر از ۰/۰۵ معنی‌دار در نظر گرفته شد.

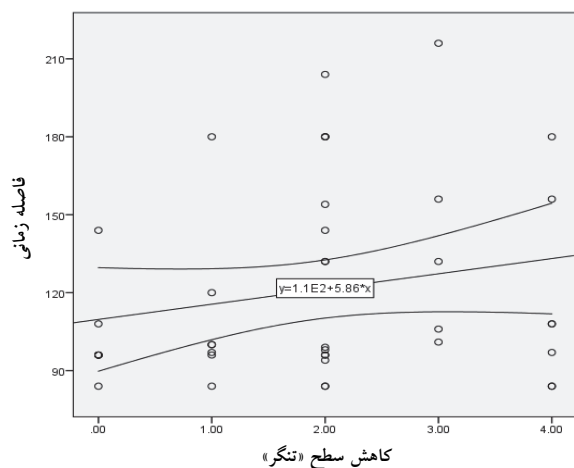
## یافته‌ها

در این مطالعه از ۴۳ بیمار مورد بررسی، ۳۵ بیمار (۸۱/۴٪) در اثر آسیب ورزشی و ۸ بیمار (۱۸/۶٪) در اثر افتادن غیرمرتبط با ورزش دچار آسیب شده بودند. مکانیسم آسیب در ۳۴ مورد غیرتماسی و ۹ مورد تماسی بود. در ۳۰ بیمار زانوی راست و ۱۳ مورد زانوی چپ درگیر بود. میانگین مدت زمان بین آسیب اولیه تا درمان ۱۲۱ ماه (۲۱۶-۸۴ ماه) و میانگین مدت زمان

1. International Knee Documentation Committee (IKDC)
2. Knee Injury and Osteoarthritis Outcome Score (KOOS)
3. Lysholm
4. Tenger
5. Cooper
6. Kolmogorov-Smirnov test
7. Paired t-test
8. McNemar test
9. Correlation Kendall Tau-b

پیگیری، افزایش بارزی در احتمال ابتلا به آرتروز نداشتند، ولی در پیگیری طولانی مدت تر (۷-۱۷ سال) احتمال ابتلای بسیار بالاتری نسبت به افراد بدون پارگی منیسک داشتند<sup>(۴)</sup>. بیمارانی که تحت بازسازی رباط متقاطع جلویی قرار می‌گیرند و آسیب قابل توجه غضروف مفصلی یا منیسک هردو طرف را دارند، در نهایت علائم آرتروز را نشان می‌دهند. این در حالی است که ۱۰ تا ۲۰ درصد بیماران با پارگی ایزوله رباط متقاطع جلویی نیز پس از بازسازی به سمت آرتروز می‌روند<sup>(۲،۴)</sup>.

طبق یافته‌های مطالعه حاضر ۸ مورد از ۴۳ بیمار پس از عمل، سطح فعالیت «تنگر» قبل از تروما را بدست آوردند. میانگین زمان تاخیر در درمان بازسازی رباط متقاطع جلویی در این ۸ نفر، ۱۰۲ ماه (۸۴-۱۴۴ ماه)؛ و در بیمارانی که به سطح فعالیت قبل تروما برنگشته بودند، ۱۲۵ ماه (۸۴-۲۱۶ ماه) بود. یافته‌ها نشان می‌دهند هرچه مدت زمان عمل بازسازی بعد از آسیب بیشتر باشد، احتمال بازگشت به سطح فعالیت قبل از آسیب کاهش می‌یابد ( $p=0/46$ ,  $r=0/2$ ).



شکل ۱. رابطه بین سطح فعالیت و فاصله زمانی عمل بازسازی با ترومای اولیه

در یک مطالعه دریافتند که ناپایداری باقی مانده در زانو تأثیر منفی در نتایج درمان جراحی یا غیرجراحی دارد<sup>(۱۲)</sup>.

«بیسوال»<sup>۲</sup> و همکاران در یک مطالعه در ۲۰۰۲ نشان دادند که بیماران با پارگی توام رباط متقاطع جلویی و منیسک‌ها، میزان

نتایج معیارهای IKDC, KOOS, «لی شلم» و امتیاز فعالیت «تنگر» به شرح جدول ۲ می‌باشد که در همه موارد از نظر آماری بهبودی قابل ملاحظه‌ای نشان داد ( $p<0/001$ ).

جدول ۲. مقایسه میانگین نمرات قبل و بعد از جراحی بازسازی رباط متقاطع جلویی

| معیار نمره‌دهی | قبل از عمل | بعد از عمل | p-value |
|----------------|------------|------------|---------|
| IKDC           | ۵۱/۷±۹/۷   | ۸۷/۷±۷/۱   |         |
| KOOS           | ۷۱/۹±۶/۳   | ۹۱±۴/۸     | <0/001  |
| لی شلم         | ۵۹/۶±۱۰    | ۹۲/۱±۶     |         |
| تنگر           | ۳/۵±۰/۸    | ۵/۵±۱      |         |

## بحث

تأخیر در بازسازی رباط متقاطع جلویی، مخصوصاً در ورزشکاران و افراد با سطح فعالیت بالا، می‌تواند به دلیل ناپایداری‌های مکرر باعث عوارض بعدی از قبیل آسیب منیسک و کندروپاتی شود<sup>(۲،۹)</sup>. شیوع آسیب غضروف مفصلی در زانو با پارگی رباط متقاطع جلویی بین ۲۱ تا ۳۱ درصد بلافاصله بعد از تروما می‌باشد<sup>(۲)</sup>. در مطالعه حاضر کندروپاتی در ۳۹ مورد از ۴۳ بیمار وجود داشت (۹۰/۷٪) که این میزان می‌تواند به علت مدت زمان تأخیر طولانی در درمان باشد. در پارگی مزمن رباط متقاطع جلویی، حداقل در ۱۰ تا ۲۰ درصد موارد همراهی با آسیب غضروفی نیازمند درمان وجود دارد<sup>(۱۰)</sup>. در این مطالعه ۶ مورد (۱۴٪) کندروپاتی بدون درگیری منیسک وجود داشت که فقط یک مورد درجه IV/III بود و در ۳۲ مورد (۷۴/۴٪) همراهی کندروپاتی با آسیب منیسک مشاهده گردید.

در مطالعات مختلف، شیوع همراهی آسیب منیسک‌ها با پارگی رباط متقاطع جلویی بین ۱۵ تا ۷۰ درصد در پارگی حاد گزارش شده است که با مزمن شدن آسیب، این احتمال افزایش می‌یابد<sup>(۲)</sup>. «بینون»<sup>۱</sup> و همکاران شیوع پارگی منیسک بعد از پارگی رباط متقاطع جلویی را در سال اول ۴۰٪، در ۵ سال ۶۰٪ و در ۱۰ سال ۸۰٪ گزارش نمودند<sup>(۴)</sup>. در همین مطالعه بیماران با آسیب منیسک حین بازسازی رباط متقاطع جلویی تا ۵ سال

در این مطالعه ۴۰ مورد از ۴۳ بیمار، در زمان پیگیری، درد و ناراحتی مختصر در زانوی عمل شده داشتند ولی شدت علائم و فرکانس آنها در تمام موارد کاهش داشت و علائم ناپایداری و قفل شدن زانو پس از بازسازی رباط متقاطع جلویی در تمامی ۴۳ بیمار برطرف شده بود.

### نتیجه گیری

میزان آسیب غضروفی و منیسک‌ها در بیماران با تأخیر در درمان جراحی بازسازی رباط متقاطع جلویی نسبت به درمان زود هنگام بیشتر است. در بیماران با تأخیر در درمان بازسازی رباط متقاطع جلویی، امتیازهای IKDC، KOOS و «لی شلم» بهبود یافته و سطح فعالیت بیماران ارتقا می‌یابد.

1. Wittenberg
2. Cincinnati

بالتری از پیشرفت به سمت تغییرات دژنراتیو غضروفی داشتند ولی در گروه پارگی ایزوله رباط، افزایش بارزی نشان ندادند<sup>(۱۳)</sup>. تاکنون کاملاً مشخص نشده که در مراجعه تأخیری نیز درمان جراحی برای بیمار مفید باشد. «ویتنبرگ»<sup>۱</sup> و همکاران در یک بررسی در سال ۱۹۹۷ دریافتند که بازسازی تأخیری (بعد از ۲۴-۱۸ ماه) به‌طور قابل توجهی نتایج بهتری از درمان حمایتی مخصوصاً در معیارهای «لی شلم» و «سین سیناتی»<sup>۲</sup> داشت<sup>(۱۴)</sup>. به اعتقاد برخی محققین، در آسیب‌های مزمن، بازسازی رباط تأخیری بر علائم زانو به‌خصوص علائم رادیولوژیک ندارد<sup>(۱۶)</sup>. با این حال ناپایداری مفصلی و احتمال آسیب منیسک و غضروف مفصلی به‌دنبال بازسازی کاهش می‌یابد؛ حتی با وجودی که این احتمال در زانوی بازسازی شده کمی بیشتر از زانوی طبیعی است<sup>(۱۷)</sup>.

### References

1. Gulick DT, Yoder HN. Anterior cruciate ligament reconstruction: clinical outcomes of patella tendon and hamstring tendon grafts. *J Sports Sci Med*. 2002;1(3):63-71.
2. Miller III RH, Azar FM. Knee injuries. In: Canal ST, Beaty JH, eds. *Campbell's Operative Orthopaedics* 12<sup>th</sup> ed. PA: Mosby; 2013. Chap 45.
3. Streich NA, Reichenbacher S, Barić A, Buchner M, Schmitt H. Long-term outcome of anterior cruciate ligament reconstruction with an autologous four-strand semitendinosus tendon autograft. *Int Orthop*. 2013;37(2):279-84. doi:10.1007/s00264-012-1757-5012-1757-5.
4. Beynon BD, Johnson RJ, Abate JA, Fleming BC, Nichols CE. Treatment of anterior cruciate ligament injuries, part I. *Am J Sports Med*. 2005;33(10):1579-602.
5. Widuchowski W, Widuchowska M, Koczy B, Dragan S, Czamara A, Tomaszewski W, Widuchowski J. Femoral press-fit fixation in ACL reconstruction using bone-patellar tendon-bone autograft: results at 15 years follow-up. *BMC Musculoskelet Disord*. 2012;13:115. doi:10.1186/1471-2474-13-115.
6. Tilley S, Thomas N. Focus on: What knee scoring system? 2010. <http://www.boneandjoint.org.uk/content/focus/what-knee-scoring-system>.
7. Kubiak G, Fabiś J. To compare the results of knee evaluation after meniscus repair and anterior cruciate ligament reconstruction on the basis of Lysholm, HSS and IKDC scoring systems. *Pol Orthop Traumatol*. 2012; 77:127-31.
8. Kong DH, Yang SJ, Ha JK, Jang SH, Seo JG, Kim JG. Validation of functional performance tests after anterior cruciate ligament reconstruction. *Knee Surg Relat Res*. 2012;24(1):40-5. doi:10.5792/ksrr.2012.24.1.40.
9. Della Villa S, Boldrini L, Ricci M, Danelon F, Snyder-Mackler L, Nanni G, Roi GS. Clinical outcomes and return-to-sports participation of 50 soccer players after anterior cruciate ligament reconstruction through a sport-specific rehabilitation protocol. *Sports Health*. 2012;4(1):17-24.
10. Gaweda K, Walawski J, Weglowski R, Patyra M. Rehabilitation after one-stage anterior cruciate reconstruction and osteochondral grafting. *Int Orthop*. 2006;30(3):185-9.
11. Akoto R, Hoehner J. Anterior cruciate ligament (ACL) reconstruction with quadriceps tendon autograft and press-fit fixation using an anteromedial portal technique. *BMC Musculoskelet Disord*. 2012;13:161. doi:10.1186/1471-2474-13-161.
12. Meuffels DE, Poldervaart MT, Diercks RL, Fievez AW, Patt TW, Hart CP, Hammacher ER, Meer Fv, Goedhart EA, Lensen AF, Muller-Ploeger SB, Pols MA, Saris DB. Guideline on anterior cruciate ligament injury. *Acta Orthop*. 2012;83(4):379-86. doi:10.3109/17453674.2012.704563.
13. Biswal S, Hastie T, Andriacchi TP, Bergman GA, Dillingham MF, Lang P. Risk factors for progressive cartilage loss in the knee: a longitudinal magnetic resonance imaging study in forty-three patients. *Arthritis Rheum*. 2002;46(11):2884-92.

**14. Wittenberg RH, Oxfort HU, Plafki C.** A comparison of conservative and delayed surgical treatment of anterior cruciate ligament ruptures. A matched pair analysis. *Int Orthop.* 1998;22(3):145-8.

**15. Järvelä T, Nyysönen M, Kannus P, Paakkala T, Järvinen M.** Bone-patellar tendon-bone reconstruction of the anterior cruciate ligament. A long-term comparison of early and late repair. *Int Orthop.* 1999;23(4):227-31.

**16. Costa-Paz M, Ayerza MA, Tanoira I, Astoul J, Muscolo DL.** Spontaneous healing in complete ACL ruptures: a clinical and MRI study. *Clin Orthop Relat Res.* 2012;470(4):979-85. doi:10.1007/s11999-011-1933-8.

**17. Bray RC, Dandy DJ.** Meniscal lesions and chronic anterior cruciate ligament deficiency. Meniscal tears occurring before and after reconstruction. *J Bone Joint Surg Br.* 1989;71(1):128-30.