

ارزیابی صحت جاگذاری پیچ پدیکولار به روش «دست آزاد» در بیماران مبتلا به ایدیوپاتیک اسکولیوزیس، با کمک سی تی اسکن مولتی اسلایس پس از عمل

دکتر محمد رضا اعتمادی فر، دکتر سید محمد حسین جمال الدینی، بهادر خالقی

«دانشگاه علوم پزشکی اصفهان»

خلاصه

پیش‌زمینه: استفاده از پیچ پدیکولار در اصلاح دفرمیتی اسکولیوزیس بالغین مزایای زیادی نسبت به روش‌های اصلاحی قبلی دارد که از جمله می‌توان به اصلاح بهتر در پلن کروئال و عوارض کمتر از دست‌رفتن ثابت‌سازی ستون فقرات نام برد. اما کارگذاری پیچ پدیکولار در مهره‌های چرخیده و اسکولیوتیک همراه با پدیکول‌های تغییر شکل داده، کار آسانی نیست. استفاده از رادیوگرافی‌های مکرر و یا فلوروسکوپی یا ناویگیشن حین عمل، ضمن طولانی کردن زمان عمل، معمولاً پرهزینه است و پزشک و بیمار را تحت دوز بالایی از اشعه قرار می‌دهد. اما روش «دست آزاد» وابسته به تجربه جراح و انتخاب نقطه ورود مناسب با توجه به نشانه‌های آناتومیک است. از طرفی مطالعات پس از عمل با کمک سی‌تی‌اسکن در این زمینه محدود است.

مواد و روش‌ها: در فاصله سال‌های ۱۳۹۳ تا ۱۳۹۵، در یک بررسی آینده‌نگر، تعداد ۳۸ بیمار با اسکولیوزیس ایدیوپاتیک، با روش «دست آزاد» تحت جراحی و بررسی قرار گرفتند. نتایج پس از عمل این روش کارگذاری پیچ و اصلاح دفرمیتی را با کمک سی‌تی‌اسکن مولتی اسلایس به‌عنوان روش ارجح ارزیابی موقعیت پیچ‌ها مورد توجه قرار دادیم. موقعیت پیچ‌های پدیکولار را به «عالی» و «بدجاگذاری شده» تقسیم کردیم که این «بدجاگذاری شده» می‌تواند در سمت دیواره مدیال پدیکول و یا لترال و یا سوپریور و یا اینفریور و یا انتریور باشد. میزان جابجایی را از درجه صفر تا ۴ در نظر گرفتیم. درجه صفر، پیچ کاملاً در داخل پدیکول بود و درجه یک، کمتر از ۲ میلی‌متر، درجه دو بین ۲/۱ تا ۴ میلی‌متر، درجه سه بین ۴/۱ تا ۶ میلی‌متر و درجه چهار بیشتر از ۶ میلی‌متر تقسیم‌بندی شد.

یافته‌ها: از مجموع ۷۲۰ پیچ کارگذاری شده ۶۲۳ (۸۶/۶٪) پیچ، کاملاً در داخل پدیکول بود و ۹۷ پیچ (۱۳/۵٪) بد جاگذاری شده بود که ۳۹ (۴۰/۲٪) پیچ‌ها به سمت مدیال جابجا شده بودند و ۵۸ (۵۹/۸٪) به سمت لترال جابجا شده بودند. بنابراین شیوع «بدجاگذاری» لترال بیشتر از مدیال بود. اما میزان پیچ‌های بدجاگذاری شده، در تمام موارد کمتر از ۲ میلی‌متر (درجه ۱) بود. هیچ مورد پیچ بد جاگذاری شده، در جهت سوپریور و اینفریور نداشتیم و تنها یک پیچ ۴ میلی‌متری به سمت انتریور جابجا شده بود که تعویض شد.

نتیجه‌گیری: کارگذاری پیچ پدیکولار در درمان جراحی ایدیوپاتیک اسکولیوزیس به روش دست آزاد، روشی مطمئن و قابل قبول با میزان عوارض کم و زمان عمل جراحی کوتاه است و نیازی به اشعه در ضمن عمل نیست.

واژه‌های کلیدی: پیچ پدیکولار - اسکولیوزیس - روش دست آزاد

دریافت مقاله: ۷ ماه قبل از چاپ؛ مراحل اصلاح و بازنگری: ۳ بار؛ پذیرش مقاله: ۲۰ روز قبل از چاپ

Evaluating Accuracy of Free-hand Pedicle Screw Insertion in Adolescent Idiopathic Scoliosis Using Postoperative Multi-Slice Computed Tomography Scan

Mohammadreza Etemadifar, MD; Mohammadhossein Jamalaldini, MD; Bahador khaleghi, MD

Abstract:

Background: Pedicle screw instrumentation has many advantages for correction of adolescent idiopathic scoliosis (AIS) deformity including better correction and fewer late complications. On the other hand, screw insertion in AIS is challenging. Intraoperative fluoroscopy or navigation techniques are expensive, time-consuming, and exposed to high radiation. Free-hand technique relies on the surgeon's experience and locating the pedicle entry point with anatomical landmarks. There are few studies that evaluated pedicle screw position accuracy with postoperative multi-slice computed tomography scan.

Materials and Methods: We prospectively considered 38 consecutive AIS cases, who underwent corrective surgery with all pedicle screw technique. All the screws were inserted with free-hand technique using anatomic landmarks as a guide for an entry site. We divided pedicle penetration in medial, lateral, inferior, superior, and anterior vertebral body as Grades 0-4, that Grade 0 is fully contained within the pedicle, Grade 1 (<2 mm), Grade 2 (2.1-4 mm), Grade 3 (4.1-6 mm), and Grade 4 (>6 mm).

Results: A total of 720 screws were inserted, of which 623 screws (86.5%) were perfect and 97 screws (13.5%) were misplaced. Of those which were misplaced, 39 screws (40.2%) were medial and 58 (59.8%) were lateral, which shows that the prevalence of lateral misplacement was more in comparison to medial misplacement. However, in all misplaced cases, the deviation of the screw was <2 mm (Grade 1). There was no misplacement in the inferior and superior.

Conclusion: Pedicle screw insertion in AIS with the free-hand technique is a safe and reliable method.

Keywords: Free-hand technique, pedicle screw, scoliosis

Received: 7 months before printing; Accepted: 20 days before printing

مقدمه

استفاده از پیچ پدیکولار به عنوان روشی برای ثابت سازی ستون فقرات در دو دهه اخیر بسیار مرسوم و شایع شده است. این روش ابتدا در ستون فقرات کمری و به دنبال آن در ستون فقرات سینه‌ای استفاده شد زیرا نسبت به روش‌های وسیله‌گذاری قبلی فیکساسیون محکم‌تری را ایجاد می‌کرد. ضمناً در اسکولیوزیس امکان اصلاح در سه جهت فضایی وجود دارد که با فیوز کردن تعداد مهره‌های کمتر، امکان ثابت‌سازی را فراهم می‌کند.^(۱،۲۳)

از فواید دیگر ثابت‌سازی با پیچ پدیکولار می‌توان کاهش احتمال پسودو آرتروزیس و از دست رفتن اصلاح کجی با جراحی و کاهش زمان عمل را نام برد^(۴-۶). علی‌رغم این برتری‌ها، نزدیکی پدیکول به کانال نخاع و عروق بزرگ، کارگذاری آن را مخاطره‌آمیز کرده است. از طرفی، این کارگذاری در پدیکول‌های بدشکل و چرخیده در اسکولیوزیس کار را مشکل‌تر و پرخطرتر می‌کند. به طوری که احتمال سوراخ شدن پدیکول از ۱/۵٪ تا ۵۸٪ گزارش شده است. «سوک و همکاران»^(۷-۹) در بررسی خود، احتمال سوراخ‌شدگی پدیکول را ۱/۵٪ از ۴۶۰۴ کارگذاری پیچ پدیکولار گزارش کردند که این نتایج ضمن بررسی با رادیولوژی معمولی بوده است. «بلومونت و همکاران»، احتمال سوراخ‌شدگی پدیکول را در اسکولیوزیس با استفاده از سی‌تی‌اسکن ۵۸٪ گزارش کردند^(۱۱-۱۴).

اگر چه خیلی از مطالعات کارگذاری پیچ پدیکولار را ایمن و قابل قبول گزارش کرده‌اند اما مطالعات کمی در مورد امکان کارگذاری پیچ پدیکولار در ناحیه ستون فقرات سینه‌ای با اسکولیوزیس وجود دارد^(۵،۶).

از طرفی، روش‌های متعددی در مورد کارگذاری پیچ پدیکولار همراه با هدایت و استفاده از فلوروسکوپی و سی‌تی‌اسکن و یا با دید مستقیم و انجام لامینکتومی و یا ابزارهای کمکی دیگر وجود دارد^(۳،۱۲) در روش کارگذاری «دست آزاد»، جراح از نشانه‌های آناتومیک حین عمل و علائم رادیولوژیک قبل از عمل استفاده می‌کند. در این مطالعه هدف این است که ارزش و صحت این روش کارگذاری پیچ پدیکولار

دکتر محمد رضا اعتمادی فر، دکتر سید محمد حسین جمال الدینی، بهادر خالقی

را با کمک سی‌تی‌اسکن به عنوان دقیق‌ترین روش ارزیابی پدیکول و پیچ ارزیابی کنیم.

مواد و روش‌ها

پس از تأیید کمیته پژوهشی دانشگاه علوم پزشکی اصفهان، این مطالعه آینده‌نگر از سال ۱۳۹۳ تا سال ۱۳۹۵، در بیمارستان دانشگاهی الزهراء اصفهان انجام شد. طی این مدت ۳۸ بیمار (۳۴ زن و ۶ مرد) وارد مطالعه شدند. سن بیماران بین ۱۰ تا ۲۰ سال بود.

تمام بیماران که معیارهای ورود به مطالعه را داشتند توسط یک جراح (نویسنده مسئول در این تحقیق) با تشخیص ایدیوپاتیک اسکولیوزیس پذیرش شدند و با استفاده از پیچ پدیکولار با روش «دست آزاد» عمل شدند. بیماران که تشخیص اسکولیوزیس مادرزادی و عفونت و تومور و تروما و یا سایر معیارهای خروج از مطالعه در آنها داده شد از مطالعه خارج شدند. انحنای ستون فقرات براساس تقسیم‌بندی لنکه (Lenke LG) و عکس ستون فقرات بیماران در حالت ایستاده در فیلم بزرگ مشخص شد.

روش جراحی

بیمار در وضعیت خوابیده روی شکم، روی دو پست رادیولوسنت در زیر پلوئیس و سینه قرار داده می‌شود تا ضمن حفظ ساژیتال بالانس و بدون فشار روی شکم و سینه امکان تصویربرداری حین عمل وجود داشته باشد. با یک برش خط وسط بلند عضلات ساب پریوستال به طرفین کنار زده می‌شود و تقریباً تا نوک زائده عرضی مشخص و از بافت نرم، تمیز می‌شود. سپس با کمک یک استئوتوم ظریف با اندازه‌ای در حدود ۱۰ میلی‌متر، نیمه پائینی زائده مفصلی تحتانی را که روی قاعده زائده مفصلی فوقانی قرار گرفته است برمی‌داریم. آنگاه، بر اساس سطح مفصلی فوقانی که آشکار شده است، محل ورود و جهت کارگذاری پیچ پدیکولار با روش «دست آزاد» را مشخص می‌کنیم.

این روش نخستین بار توسط دکتر لنکه توضیح داده شد و اساس آن آناتومی ناحیه عمل است به طوری که محل ورود در مهره‌های سینه‌ای تقریباً دو میلی‌متر لترال به نقطه مرکزی زائده

۲/۱ تا ۴ میلی‌متر قرار دارد. درجه سه میزان نایبجایی از ۴/۱ تا ۶ میلی‌متر است. درجه چهار بیشتر از ۶/۱ میلی‌متر است.

در این تحقیق وجود درد منتشر شده به اندام و علایم نقص عصبی و پارگی دورا و صدمه احشائی و عروق نیز در نظر گرفته و ثبت می‌شده است. در مرحله نهایی، آنالیز داده‌ها با آزمون مربع کای (Chi-squared test) صورت می‌گرفته است.

یافته‌ها

در این مطالعه ۳۸ بیمار مبتلا به اسکولیوزیس ایدیوپاتییک با میانگین سنی $15/53 \pm 2/38$ سال (دامنه ۲۰-۱۰ سال) مورد مطالعه و بررسی قرار گرفتند. ۶ نفر (۱۵/۸٪) از بیماران مذکور پسر و ۳۲ نفر (۸۴/۲٪) دختر بودند. براساس تقسیم‌بندی «لنکه»^۲، نوع انحنا در ۱۷ نفر (۴۴/۷٪) و از نوع ۱، در ۳ نفر (۷/۹٪) و از نوع ۲، و در بقیه که شامل انواع ۳، ۴ و ۵ می‌شدند، در هر کدام شش بیمار (۱۵/۸٪) حضور داشتند.

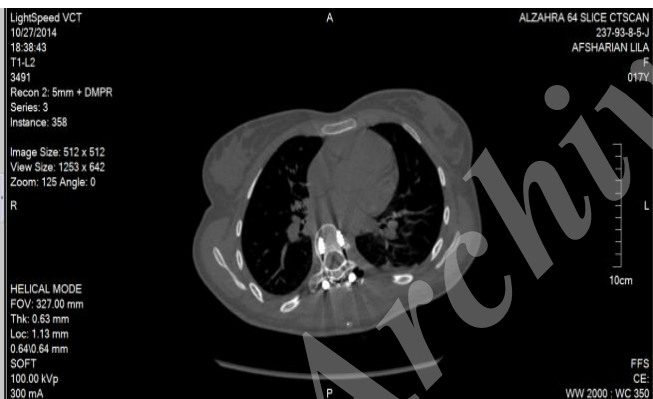

Fig.1: Right perfect screw within the pedicle and body, Left screw is grade- 1 lateral misplace

برحسب نتایج به‌دست آمده، شایع‌ترین محل انحراف ستون فقرات در ناحیه توراسیک با ۱۲ مورد (۳۱/۶٪) و ناحیه توراколومبار و لومبار با فراوانی ۱۰ مورد (۲۶/۳٪) بود. ۴ بیمار، دارای انحراف در ناحیه توراколومبار و ۴ بیمار دارای انحراف در ناحیه توراسیک فوقانی و توراколومبار بودند. ۲ بیمار نیز دارای انحراف در ناحیه لومبار، ۲ بیمار در ناحیه توراسیک فوقانی و توراسیک، ۲ بیمار در ناحیه توراسیک فوقانی و

مفصلی فوقانی و مماس با لبه فوقانی زائده عرضی قرار دارد و در مهره‌های کمری در محل تلاقی خط مماس به لترال پارس اینترارتیکولاریس و خط عبوری از نقطه وسط زائده عرضی قرار دارد (۱۳-۱۵).

به‌دنبال تعیین محل ورود پیچ پدیکولار با کمک یک بر با سرعت بالا کورتکس خارجی روی پدیکول را سوراخ کرده و آنگاه، با استفاده از یک کورت ظریف و یا پروپ پدیکولار سینه‌ای مخصوص، مسیر پدیکول را باز و مشخص می‌کنیم. در مهره اپیکال و پری اپیکال از پروپ انحنا دار و در بقیه مهره‌ها از پروپ مستقیم استفاده می‌کنیم. به طور نرمال جراح پس از عبور از پدیکول و ورود به جسم مهره احساس ملایم‌تری را تجربه می‌کند. مسیر باز شده را با کمک یک پروپ نازک نوک‌دار جهت تشخیص سوراخ‌شدگی دیوارهای پدیکول و طول پیچ چک می‌کنیم. اگر سوراخ‌شدگی را احساس کردیم مسیر را دوباره پروپ و باز می‌کنیم. پیچ‌گذاری تقریباً در تمام مهره‌های سمت مقعر و ناحیه کمری و بعضی مهره‌های سمت سینه‌ای انجام می‌شود. اصلاح کجی عمدتاً با چرخش راد و در صورت لزوم با خم کردن در موضع و یا روش لترال کانتیلورو صورت می‌گیرد و تست «بیدار کردن»^۱ پس از اصلاح انجام می‌شود. سپس سطح خلفی لامینا و فاست خلفی را دکورتیکه کرده و روی آن را مخلوطی از گرافت استخوانی از خودش و استخوان الوگرافت قرار می‌دهیم. در ظرف چند روز پس از عمل، از بیمار سی‌تی‌اسکن مولتی اسلایس تهیه می‌کنیم. در این تحقیق، تمام رادیوگرافی‌ها و سی‌تی‌اسکن‌های بعد از عمل، با بزرگنمایی ۳۰۰٪، توسط یک دستیار دوره فلوشیپ جهت تشخیص سوراخ‌شدگی کورتکس پدیکول در مقیاس میلی‌متری بررسی شده است.

سوراخ‌شدگی پدیکول به میال و لترال و سوپریور و اینفریور و انتریور تقسیم‌بندی می‌شود و میزان این سوراخ‌شدگی به پنج درجه تقسیم می‌شود. درجه صفر هیچ سوراخ‌شدگی ندارد و پیچ کاملاً در داخل پدیکول و جسم مهره قرار دارد. درجه یک میزان نایبجایی کمتر از ۲ میلی‌متر است. درجه دو، میزان نایبجایی بین

2. Lenke classification

1. Wake up Test

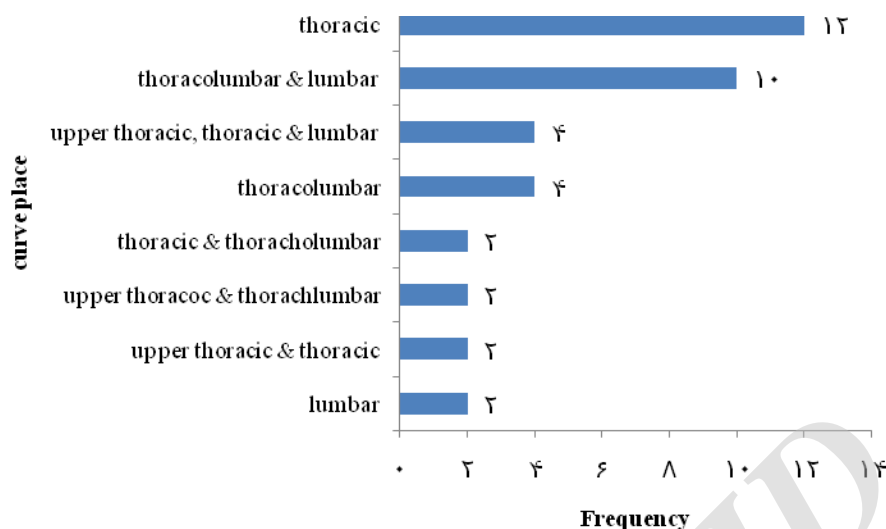


Fig.2: The curves frequency in patients under study

همچنین مقدار اسکولیوزیس توراسیک و لومبار، بعد از مداخله نسبت به قبل از جراحی اختلاف معنی دار پیدا کرده است. قابل ذکر است میانگین اندازه انحنا در خم شدن به طرف مقابل (bending) در انحنا توراسیک $33/88 \pm 22/18$ و در انحنا لومبار $25/87 \pm 18/38$ درجه بود.

Table 1: Mean angle and standard deviation of thoracic and lumbar scoliosis and the amount of spinal curvature before and after surgery.

Place	Before	after	P value
Thoracic scoliosis	59.69 ± 13.77	17.38 ± 8.48	<0.001
Lumbar scoliosis	47.38 ± 15.14	19.13 ± 15.14	<0.001

در جدول ۲، توزیع فراوانی مشخصات مهره‌های پیچ گذاری شده نشان داده شده است. بر حسب جدول مذکور، محل اپکس کرو در ۲۰ بیمار (۵۲/۶٪) توراسیک، در ۴ نفر (۱۰/۵٪) لومبار و در ۱۴ نفر (۳۶/۸٪) توراکولومبار بود. میانگین و انحراف معیار روتیشن مهره در بیماران تحت مطالعه $32/44 \pm 12/09$ درجه با دامنه ۵-۴۵ درجه بود. بر حسب جدول مذکور، شایع ترین محل پیچ گذاری شده در سطح T2-L1 بود.

توراکولومبار و ۲ بیمار نیز دارای انحنا در ناحیه توراسیک و توراکولومبار بودند. در نمودار ۱، درصد فراوانی محل کروها نشان داده شده است.

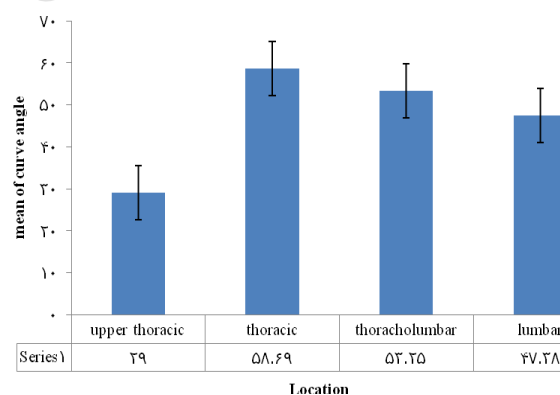


Fig.3: The mean deviation angle of the spine

میانگین انحراف زاویه ستون فقرات در ناحیه توراسیک فوقانی $29 \pm 20/11$ ، در ناحیه توراسیک $59/69 \pm 13/77$ ، در ناحیه توراکولومبار $53/25 \pm 10/62$ و در ناحیه لومبار $47/38 \pm 15/14$ درجه بود. در شکل ۳ میانگین انحراف زاویه ستون فقرات در بیماران نشان داده شده است.

در جدول ۱، میانگین و انحراف معیار زاویه کیفوز و اسکولیوز در قبل و بعد از مداخله درمانی نشان داده شده است. بر حسب جدول مذکور، میانگین زاویه کیفوز توراسیک و

توراسیک فوقانی، میزان صحت پیچ‌های کارگذاری شده در سمت راست، بیشتر از سمت چپ بود. در ناحیه توراسیک نیز به استثنای T7، میزان صحت کارگذاری پیچ‌های سمت تحذب، بیشتر از سمت تقعر بود. در ناحیه توراکولومبار در مهره‌های T11 و T12، میزان صحت پیچ‌های سمت چپ (تحذب) بیشتر بود؛ ولی در ناحیه لومبار، میزان صحت پیچ‌های سمت راست (تقعر) بیشتر بود. قابل ذکر است تعداد پیچ‌های کارگذاری شده در سمت چپ مهره T2 مجموعاً ۴ پیچ بود که دو مورد آن صحیح کارگذاری شده (perfect) و دو مورد نابجا (misplacement) کار گذاشته شده بود.

در این مطالعه در مجموع ۷۲۰ پیچ، جهت درمان جراحی ایدیوپاتیک اسکولیوزیس کارگذاری شد که برحسب نتایج به دست آمده، ۶۲۳ پیچ (۸۶/۵۲٪) صحیح کارگذاری شده و ۹۷ پیچ (۱۳/۵٪) نابجا کارگذاری شده بود. نوع نابجا در ۳۹ مورد (۴۰/۲٪) مدیال جابجا و در ۵۸ مورد (۵۹/۸٪) لترال جابجا شده بود و شیوع جابجایی لترال بیشتر از مدیال بود (p value=0.034) (جدول ۳).

میزان انحراف پیچ در تمامی موارد کمتر از ۲ میلی‌متر بود. تعداد پیچ‌های کارگذاری شده در چهار سطح ستون فقرات در جدول ۳ نشان داده شده است. برحسب جدول مذکور بیشترین

Table 2: Profile of the marked screw in the under study cases

Variables	Level	number	Percent
Apex level	Thoracic	20	52.6
	Lumbar	4	10.5
	Thoracholumbar	14	36.8
Rotation degree		32.48	12.09
Pedicular screw level	T2-L1	8	21.1
	T11-L3	2	5.3
	T8-L3	2	5.3
	T6-L3	4	10.5
	T3-L3	4	10.5
	T3-L1	4	10.5
	T2-L2	4	10.5
	T3-L4	4	10.5
	T5-L3	2	5.3
	T1-L1	2	5.3
	T5-L2	2	5.3

در شکل ۴، درصد فراوانی موارد پیچ‌های صحیح جاگذاری شده (perfect) بر حسب سمت تقعر و تحذب نشان داده شده است. برحسب نمودار مذکور، میزان صحت پیچ‌های کارگذاری شده در سمت تحذب و تقعر، در هیچیک از مهره‌های تحت پیچ‌گذاری اختلاف معنی‌دار نداشت. در عین حال، در ناحیه

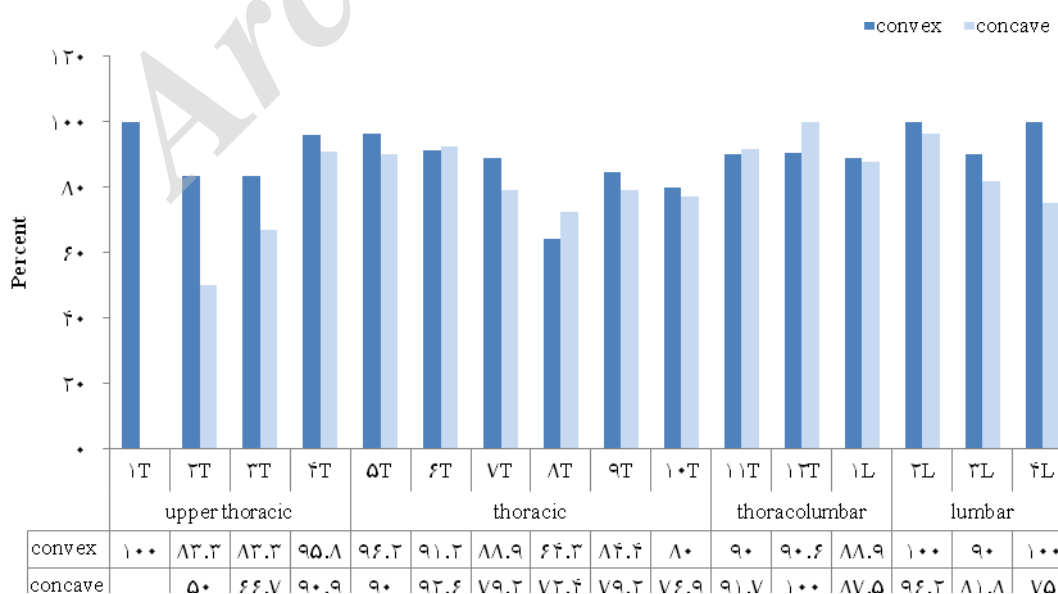


Fig.4: The frequency of the accuracy of screw placement in four areas of the spine

Table 3: Frequency of misplacement and the grade of misplacement according to the screw level

Level	Total screws	Perfect	Misplacement	Kind of misplacement	
				Medial	lateral
I(upper thoracic)	94	79(80.9)	15(19.1)	0(0)	15(100)
II(middle thoracic)	224	189(84.4)	35(15.6)	15(42.9)	20(57.1)
III(lower thoracic)	226	196(86.7)	30(13.3)	9(30)	21(70)
IV(lumbar)	176	159(90.3)	17(9.7)	15(88.2)	2(11.8)
total	720	623(86.52)	97(13.48)	39(40.21)	58(59.79)
P value			0.045		0.034

Table 4: The frequency of screw placement perfect cases based on the curves apex

Vertebra	Total screw	Perfect	Total apex	Perfect	P value
T7	60	51(85)	4	2(50)	0.08
T8	57	39(68.4)	22	15(68.2)	0.45
T9	56	46(82.1)	16	13(81.3)	0.78
T10	56	44(78.6)	7	5(71.4)	0.53
T11	54	49(90.7)	2	2(100)	0.9
T12	60	57(95)	5	5(100)	0.87
L1	68	60(88.2)	4	4(100)	0.75
L2	50	49(98)	14	13(92.9)	0.11

شده بر روی هر مهره و همچنین تعداد پیچ کارگذاری شده بر روی مهره اپکس به همراه درصد کارگذاری صحیح آنها نشان داده شده است. انجام آزمون دقیق فیشر بر روی داده‌های به دست آمده نشان داد، فراوانی موارد کارگذاری صحیح بر روی مهره اپکس و مهره‌های غیر از اپکس، علی‌رغم روتیشین بیشتر در مهره اپکس، اختلاف معنی‌دار ندارد.

بحث

از زمان معرفی پیچ پدیکولار در درمان دفورمیتی‌های ستون فقرات از سال ۱۹۹۲، تا به امروز، این پیچ‌ها به خاطر اصلاح بهتر و ثابت‌سازی محکم‌تر و امکان استیوتومی «به‌عنوان وسیله استاندارد و قطعی مطرح هستند. از سوی دیگر، آناتومی متغیر پدیکول در انحرافات ستون فقرات، کارگذاری پیچ پدیکولار را بسیار پرمخاطره کرده است^(۱,۶,۱۵). جاگذاری اشتباه پیچ می‌تواند همراه با صدمات جبران‌ناپذیری به ارگان‌های حیاتی مثل ائورت

موارد نابجا در سطح ۱ با فراوانی ۱۹/۱ درصد بود. بر حسب آزمون مربع کای، توزیع فراوانی کارگذاری نابجا (misplacement)، برحسب سطح کارگذاری اختلاف معنی‌دار داشت و در سطح توراسیک فوقانی شیوع کارگذاری نابجا به‌طور معنی‌داری بیشتر بود ($p=0.045$) همچنین نوع کارگذاری نابجا برحسب سطح اختلاف معنی‌دار داشت ($p=0.034$). قابل ذکر است هیچ موردی از کارگذاری نابجا در سمت اینفریور و سوپریوردیده نشد و تنها یک مورد جابجایی به اندازه ۴ میلی‌متر در T11 مشاهده شد که همراه دل درد بود که پیچ از محل خارج و تعویض شد. ضمناً چون فقط یک در مورد یک نفر چنین عارضه‌ای داشتیم، برای جلوگیری از مخدوش شدن نتایج آماری، این مورد در محاسبات آماری دخالت داده نشد.

در شکل ۵، فراوانی پیچ‌گذاری در محل اپکس نشان داده شده که مهره T8 برای انحنای توراسیک و L2 برای انحنای لومبار است. در جدول ۴، توزیع فراوانی تعداد پیچ کارگذاری

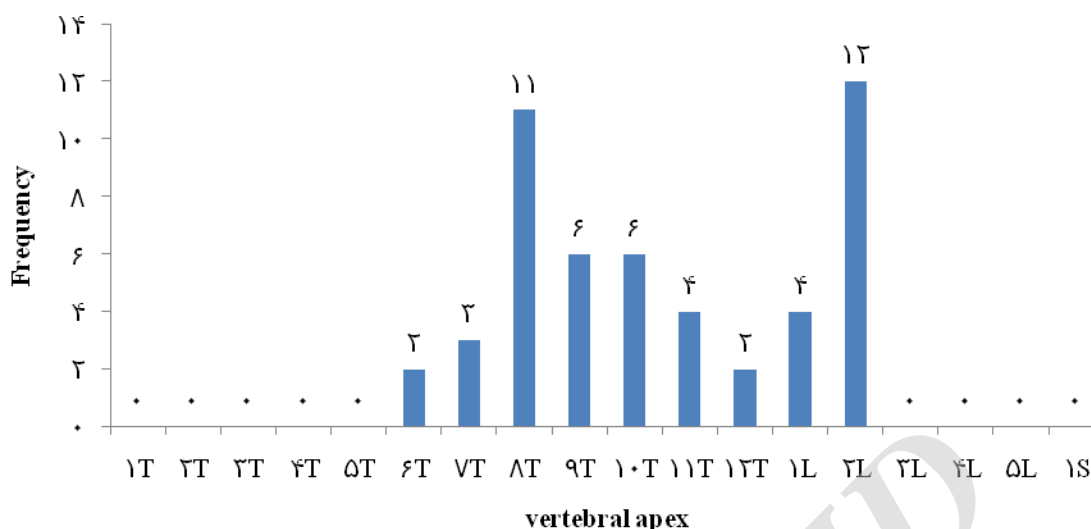


Fig.5: The apex frequency for thoracic and lumbar curves

«کیم و همکاران»، صحت کارگذاری پیچ پدیکولار در درمان جراحی بیماران با تشخیص ایدیوپاتیک اسکولیوزیس و کیفوزیس شوئرن با روش دست آزاد را ۹۳/۸٪ با استفاده از سی‌تی‌اسکن پس از عمل گزارش کردند^(۴،۵،۱۳).

در مطالعه دیگری که توسط «بلمونت و همکاران» انجام شد، صحت کارگذاری پیچ پدیکولار با میزان خطا و جابجایی تا ۲ میلی‌متر ۹۹٪ گزارش شده است^(۱۷).

احتمال بدجاگذاری پیچ‌ها در سطوح متفاوت ستون فقرات، برخلاف انتظار، خیلی باهم فرق ندارند. در این مطالعه میزان پیچ‌هایی که نادرست جاگذاری شده در قسمت فوقانی ۱ درصد، قسمت میانی ۱۹ درصد، قسمت تحتانی ستون فقرات ۱۵/۶ درصد، توراسیک ۱۳/۳ درصد و ناحیه کمری ۹/۷ درصد بود. به عبارت دیگر صحت کارگذاری پیچ پدیکولار در ناحیه توراسیک فوقانی ۸۰/۹٪، در ناحیه توراسیک میانی ۸۴/۴٪، در ناحیه توراسیک تحتانی ۸۶/۷٪ و در ناحیه کمری ۹۰/۳ درصد بوده است. با کمال تعجب، در این مطالعه، برخلاف گزارش‌های موجود قبلی، احتمال پیچ نابجا در ناحیه توراسیک فوقانی نسبت به پدیکول‌های باریک ناحیه میانی توراسیک بیشتر بود^(۱۰،۲۱).

«کوکلو و همکاران»، در ارزیابی پس از عمل پیچ‌های پدیکولار که با سی‌تی‌اسکن انجام شده، ۹۶/۳ درصد پیچ‌ها را با

و طناب نخاع و ریه باشد، ضمناً پیچ نابجا کارگذاری شده احتمال در رفتن و بیرون زدن بسیار بالایی دارد^(۱۶،۱۷).

از این رو برای بهبود در صحت جاگذاری پیچ‌های پدیکولار روش‌های متعددی مثل جاگذاری تحت راهنمایی فلوروسکوپی و یا سی‌تی‌اسکن و یا الکترومیوگرافی ضمن عمل و یا کنترل حس و حرکت در دیستال در اندام‌ها بیان شده است^(۵،۱۰،۱۸).

روش‌های تحت کنترل با اشعه ضمن گران قیمت بودن و وقت‌گیر بودن، بیمار و جراح را در خطر تماس با اشعه ایکس قرار می‌دهند. در حالی‌که روش مورد استفاده در این مطالعه ساده و ارزان و بی‌خطر بوده و در دست افراد باتجربه با عوارض کمی همراه است^(۵،۱۲،۱۸). در مطالعات متنوع میزان خطای این روش بسیار متفاوت (از ۶٪ تا ۴۱٪) گزارش شده است که این به دلیل روش‌های متفاوت ارزیابی‌های پس از عمل بوده است. قابل اطمینان‌ترین و با ارزش‌ترین روش ارزیابی موقعیت پیچ‌های کارگذاری شده با کمک سی‌تی‌اسکن مولتی اسلایس است که ما از این روش استفاده کردیم^(۱۹،۲۰).

«سوک و همکاران»، در بررسی خود برای درمان جراحی ۴۸ بیمار با تشخیص اسکولیوزیس مادرزادی و یا ایدیوپاتیک، میزان پیچ نادرست جاگذاری شده را ۱/۵٪ از ۶۷ پیچ با کمک رادیوگرافی پس از عمل گزارش کردند^(۹،۱۰).

هرچند احتمال این عارضه بسیار کم است در مطالعه ما یک مورد جابجایی پیچ به سمت قدام در مهره یازدهم سینه‌ای اتفاق افتاد که همراه با درد شکم و بدون کاهش فشار خون بود، در عین حال، این پیچ با عمل مجدد تعویض شد (شکل ۶).

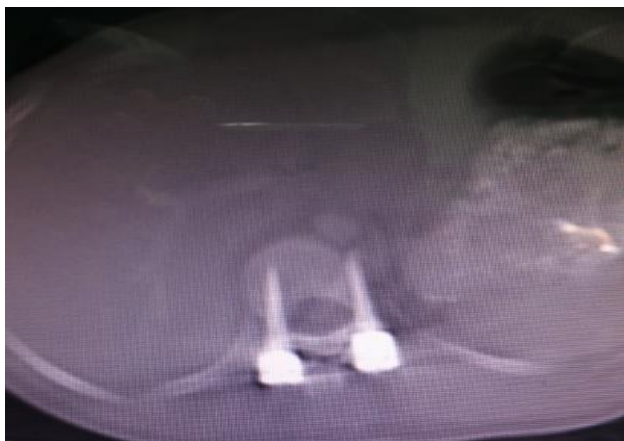

Fig.6: The T11 vertebra screw adjusts Aorta was revised.

نتیجه‌گیری

اصلاح اسکولیوزیس ایدیوپاتیک با کمک پیچ‌های پدیکولار و روش کارگذاری «دست آزاد»، صرف‌نظر از کاهش زمان عمل و عدم تماس با دوز بالای اشعه ایکس، یک روش دقیق و با اطمینان بالا است. علاوه بر این، در این بررسی هیچ موردی از صدمه عصبی و یا عروقی و یا احشایی نداشتیم و این نتیجه‌گیری می‌تواند این روش جراحی را در نظر جراحان ستون فقرات مقبول و رضایت‌بخش قرار دهد.

جابجایی کمتر از ۲ میلی‌متر و بدون عارضه جانبی گزارش کردند^(۲۲،۲۳).

دکتر گرتزبین و دکتر روبین در بررسی مشترک خود از ۷۱ مورد پیچ پدیکولار کارگذاری شده در ناحیه توراسیک، شیوع صدمه قسمت مدیال پدیکول را ۲۶٪ و تا ۸ میلی‌متر جابجایی گزارش کردند که فقط در ۲ مورد همراه با ضایعه عصبی خفیف بوده است. این جراحان تا ۴ میلی‌متر جابجایی را در سمت مدیال و ۶ میلی‌متر در سمت لترال قابل قبول و بدون عارضه بیان کردند^(۱۸).

در مطالعه یاد شده، در ناحیه توراسیک فقط ۱۳/۵٪ پیچ‌ها از دیواره پدیکول خارج شده بودند که میزان جابجایی آنها کمتر از ۲ میلی‌متر بود. به طوری که ۴۰/۲٪ جابجایی مدیال و ۵۹/۸٪ جابجایی لترال داشتند^(۱۵،۱۶). فلذا با در نظر گرفتن جابجایی تا ۲ میلی‌متر، ۸۶/۵٪ پیچ‌ها صحیح جاگذاری شده بودند. اگر این میزان جابجایی (تا ۲ میلی‌متر) را قابل قبول و بدون عارضه در نظر بگیریم تقریباً ۱۰۰٪ پیچ‌ها صحیح کارگذاری شده‌اند. بنابراین در دست یک جراح باتجربه، روش جاگذاری پیچ پدیکولار در اصلاح اسکولیوزیس ایدیوپاتیک دقیق و بدون عارضه است.

به‌طور کلی، ما در ضمن عمل، صحت کارگذاری پیچ‌های مان را از روی نظم خاص کمانی شکل در قرار گرفتن پیچ‌ها و لمس دیواره‌های پدیکول و با گرفتن حداکثر چهار عکس با سی آرم (C-arm) چک می‌کردیم. اگرچه مهره‌های اپیکال چرخش بیشتری دارند، اما در این مطالعه، میزان پیچ‌های نابجا در این مهره‌ها با دیگر مهره‌ها یکسان بود. اما تعداد پیچ‌هایی که از کورتکس پدیکول خارج شده بودند، در سمت مقعر، بیشتر بود. این نتایج، مشابه نتایج مقاله «اسمورجیک و همکاران» است که شیوع سوراخ شدگی پدیکول را در سمت مقعر بیشتر گزارش کرده است^(۲۴).

پیچ‌های از کورتکس پدیکول خارج شده در سمت مدیال و یا لترال، که بدون علائم بالینی هستند، نیازی به درآوردن و تعویض شان نیست. در حالی که پیچ‌های خارج شده از قدام به دلیل نزدیکی به عروق، خطرناک هستند و باید تعویض شوند.

References

1. Smorgick Y, Millgram MA, Anekstein Y, et al. Accuracy and safety of thoracic pedicle screw placement in spinal deformities. *J Spinal Disord Tech.* 2005; 18:522–26.
2. Liljenqvist U, Lepsien U, Hackenberg L, et al. Comparative analysis of pedicle screw and hook instrumentation in posterior correction and fusion of idiopathic thoracic scoliosis. *Eur Spine J.* 2002; 11:336–43.
3. Kim YJ, Lenke LG, Kim J, Bridwell KH, Cho SK, Cheh G, Sides B. Comparative analysis of pedicle screw versus hybrid instrumentation in posterior spinal fusion of adolescent idiopathic scoliosis. *Spine.* 2006; 31:291–298.
4. Lenke LG, Kuklo TR, Ondra S, et al. Rationale behind the current state-of-the-art treatment of scoliosis. *Spine.* 2008; 33:1051–54.
5. Kim YJ, Lenke LG, Bridwell KH, et al. Free hand pedicle screw placement in the thoracic spine: is it safe? *Spine.* 2004; 29:333–42.
6. Esses SI, Sachs BL, Dreyzin V. Complications associated with the technique of pedicle screw fixation. A selected survey of ABS members. *Spine.* 1993; 18:2231–2239.
7. Hyun SJ, Kim YJ, Cheh G, Yoon SH, Rhim SC. Free hand pedicle screw placement in the thoracic spine without any radiographic guidance: technical note, a cadaveric study. *J Korean Neurosurg Soc.* 2012; 51:66–70.
8. Belmont PJ Jr, Klemme WR, Robinson M, Polly DW Jr. Accuracy of thoracic pedicle screws in patients with and without coronal plane spinal deformities. *Spine.* 2002; 27:1558–1566.
9. Suk S-I, Kim W-J, Lee S-M, Kim J-H, Chung E-R. Thoracic pedicle screw fixation in spinal deformities: are they really safe? *Spine.* 2001; 26: 2049–2057.
10. Suk SI, Lee CK, Kim WJ, et al. Segmental pedicle screw fixation in the treatment of thoracic idiopathic scoliosis. *Spine.* 1995; 20:1399–405.
11. Wiesner L, Kothe R, Schulitz KP, et al. Clinical evaluation and computed tomography scan analysis of screw tracts after percutaneous insertion of pedicle screws in the lumbar spine. *Spine (Phila Pa 1976).* 2000; 25:615–21.
12. ysis Schulze CJ, Munzinger E, Weber U. Clinical relevance of accuracy of pedicle screw placement. A computed tomographic-supported anal. *Spine (Phila Pa 1976).* 1998; 23:2215–20.
13. Kim YJ, Lenke LG, Cheh G, Riew KD. Evaluation of pedicle screw placement in the deformed spine using intraoperative plain radiographs: a comparison with computerized tomography. *Spine.* 2005; 30:2084–2088.
14. Choma TJ, Denis F, Lonstein JE, Perra JH, Schwender JD, Garvey TA, Mullin WJ. Stepwise methodology for plain radiographic assessment of pedicle screw placement: a comparison within computed tomography. *J Spinal Disord Tech.* 2006; 19:547–553.
15. Kim YJ, Lenke LG, Cheh G, et al. Evaluation of pedicle screw placement in the deformed spine using intraoperative plain radiographs: a comparison with computerized tomography. *Spine (Phila Pa 1976).* 2005; 30:2084–8.
16. Kasim Abul-Kasim, Acke Ohlin, Anita Stro'mbeck, Pavel Maly, Pia C. Sundgren: Radiological and clinical outcome of screw placement in adolescent idiopathic scoliosis: evaluation with low-dose computed tomography. *Eur Spine J.* 2010; 19:96–104.
17. Belmont PJ, Klemme WR, Dhawan A, Polly DW. In vivo accuracy of thoracic pedicle screws. *Spine.* 2001; 26(21):2340–2346.
18. Gertzbein SD, Robbins SE. Accuracy of pedicle screw placement in vivo. *Spine.* 1990; 15:11–15.
19. Farber GL, Place HM, Mazur RA, et al. Accuracy of pedicle screw placement in lumbar fusions by plain radiographs and computed tomography. *Spine (Phila Pa 1976).* 1995; 20:1494–9.
20. Vaccaro AR, Rizzolo SJ, Balderston RA, Allardyce TJ, Garfin SR, Dolinskas C, et al. Placement of pedicle screws in the thoracic spine. part II: an anatomical and radiographic assessment. *J Bone Joint Surg Am.* 1995; 77:1200-1206.
21. Rajasekaran S, Vidyadhara S, Ramesh P, Shetty AP. Randomized clinical study to compare the accuracy of navigated and non-navigated thoracic pedicle, 2007.
22. Kuklo TR, Lenke LG, O'Brien MF, Lehman RA Jr, Polly DW Jr, Schroeder TM. Accuracy and efficacy of thoracic pedicle screws in curves more than 90 degrees. *Spine.* 2005; 30:222–226.
23. Kuklo TR, Potter BK, Lenke LG, Polly DW Jr, Sides B, Bridwell KH. Surgical revision rates of hooks versus hybrid versus screws versus combined anteroposterior spinal fusion for adolescent idiopathic scoliosis. *Spine.* 2007; 32:2258–2264.
24. Smorgick Y, Millgram MA, Anekstein Y, Floman Y, Morivsky Y. Accuracy and safety of thoracic pedicle screw placement in spinal deformities. *J Spinal Disord Tech.* 2005; 18:522–526.