

تأثیر پیوند غضروف آلونژیک و زنونژیک در ترمیم نقیصه استخوانی (مطالعه حیوانی - خرگوش)

*دکتر امین بیغم صادق، *دکتر سیاوش شریفی، **دکتر ایرج کریمی، ***دکتر احمد عریان، ****مینا ملکی

«دانشگاه دامپزشکی شهرکرد»

خلاصه

پیش‌زمینه: جراحان ارتوپدی تلاش می‌کنند که بهترین جایگزین را برای ترمیم استخوان پیدا کنند. اتوگرافت‌های استخوانی هنوز به‌عنوان استاندارد طلایی مطرح هستند. از غضروف خرد شده گوش خرگوش و سگ در ترمیم استخوان استفاده شده است هدف از این مطالعه بررسی امکان استفاده از غضروف انتهایی دنده گاو و یا خرگوش برای ترمیم دیفکت استخوان است.

مواد و روش‌ها: در این مطالعه از ۲۰ عدد خرگوش بالغ با وزن تقریبی ۲ کیلوگرم استفاده شد. قطعه استخوانی از استخوان رادیوس برداشته شد. خرگوش‌ها به‌صورت تصادفی به ۴ گروه هرکدام ۵ عددی تقسیم شدند. در گروه اول در محل نقیصه غضروف دنده گاو قرار داده شد. در گروه دوم در محل نقیصه غضروف دنده خرگوش قرار داده شد. در گروه سوم (گروه کنترل خالی)، هیچ ماده‌ای قرار داده نشد. نهایتاً در گروه چهارم (گروه اتوگرافت)، قطعه برش خورده سر جای خود قرار داده شد و پوست و عضلات بنخیه شدند. رادیوگرافی از دست خرگوش‌ها بعد از عمل و در روزهای ۱۴، ۲۸، ۴۲ و ۵۶ در نمای جانبی تهیه شد. نمونه‌برداری از استخوان جهت ارزیابی هیستوپاتولوژی در هفته هشتم انجام گرفت. رادیوگراف‌ها و نمونه‌ها از لحاظ میزان جوش خوردگی، فعالیت استخوان‌سازی و دوباره شکل‌پذیری مورد بررسی آماری قرار گرفتند.

یافته‌ها: از نظر بررسی رادیولوژی در روز ۵۶ گروه اتوگرافت استخوانی به شکل معناداری از گروه کنترل، گروه غضروف خرگوش و گروه غضروف گوساله بهتر عمل کرده بود. از نظر هیستوپاتولوژی گروه کنترل خالی نسبت به گروه اتوگرافت استخوانی و گروه غضروف آلونژیک و گروه غضروف زنونژیک ضعیف‌تر عمل کرده بود.

نتیجه‌گیری: نتایج حاکی از آن بود که استفاده از غضروف دنده‌ای به‌صورت آلونژیک و همچنین زنونژیک در حد نزدیک به اتوگرافت استخوانی برای ترمیم نقیصه ایجاد شده مؤثر بوده‌اند. در این مطالعه مشاهده شد که غضروف آلونژیک خرگوشی از گروه غضروف زنونژیک گوساله و گروه کنترل خالی در استخوان‌سازی بهتر عمل کرده ولی از گروه اتوگرافت بهتر نبوده است. کلید واژه: دگرپیوند، خودپیوند، پیوند غیر خودی، غضروف، دنده‌ها

دریافت مقاله: ۸ ماه قبل از چاپ؛ مراحل اصلاح و بازنگری: ۲ بار؛ پذیرش مقاله: ۲۰ روز قبل از چاپ

Effects of allogenic and xenogenic cartilage graft on bone defect healing in rabbit model

*Amin Bighasadegh, MD, *Siavash sharifi, MD, **Iraj Karimi, MD, ***Ahmad Oryan, MD, ****mina Maleki

Abstract:

Background: Orthopedic surgeons are trying to find best substitutes for bone defects in human. Bone is still the golden standard substitute where graft is needed. Effects of rabbit and bovine rib cartilages will be evaluated in bone healing of rabbit bone defect model. The aim of the present study is testing the healing potential of rib cartilage as xenograft or allograft when used in bony defect.

Method: 20 adult rabbits of 1.5-2 years old were used. 10mm of bone was removed from midradial bone in each rabbit. The produced defects were treated in 4 different ways by dividing the rabbits into 4 different groups of 5 animals each in one group, similar size bovine rib cartilage and in another group allograft rabbit rib cartilage was inserted in the defect. In the two remaining control groups, one received the same resected radial bone (autograft) and in the other group the defect was left empty. The healing was evaluated by radiographs at 14th, 18th and 56th days post surgery, and by histologic specimens at 8 weeks post surgery.

Result and conclusion: Histologic and radiographic study indicated that allogenic and xenogenic cartilage acted almost like autograft groups and were better than empty group.

Keywords: Allografts, Autografts, Heterografts, Cartilage, Ribs.

Received: 8 months before printing; Accepted: 20 days before printing

*Veterinary Surgeon, School of Veterinary Medicine, Shahrekord University, Shahrekord, IRAN.

**Veterinary pathologist, School of Veterinary Medicine, Shahrekord University, Shahrekord, IRAN

***Veterinary pathologist, School of Veterinary Medicine, Shiraz University, Shiraz, IRAN

****Graduated Veterinary Medicine

Corresponding author: Siavash Sharifi, PhD

Dep Veterinary Surgery, School of Veterinary Med, Shahrekord University, PC:8818634141, PO Box: 115. Shahrekord, Iran

E-mail: drsharifisiavash94@gmail.com

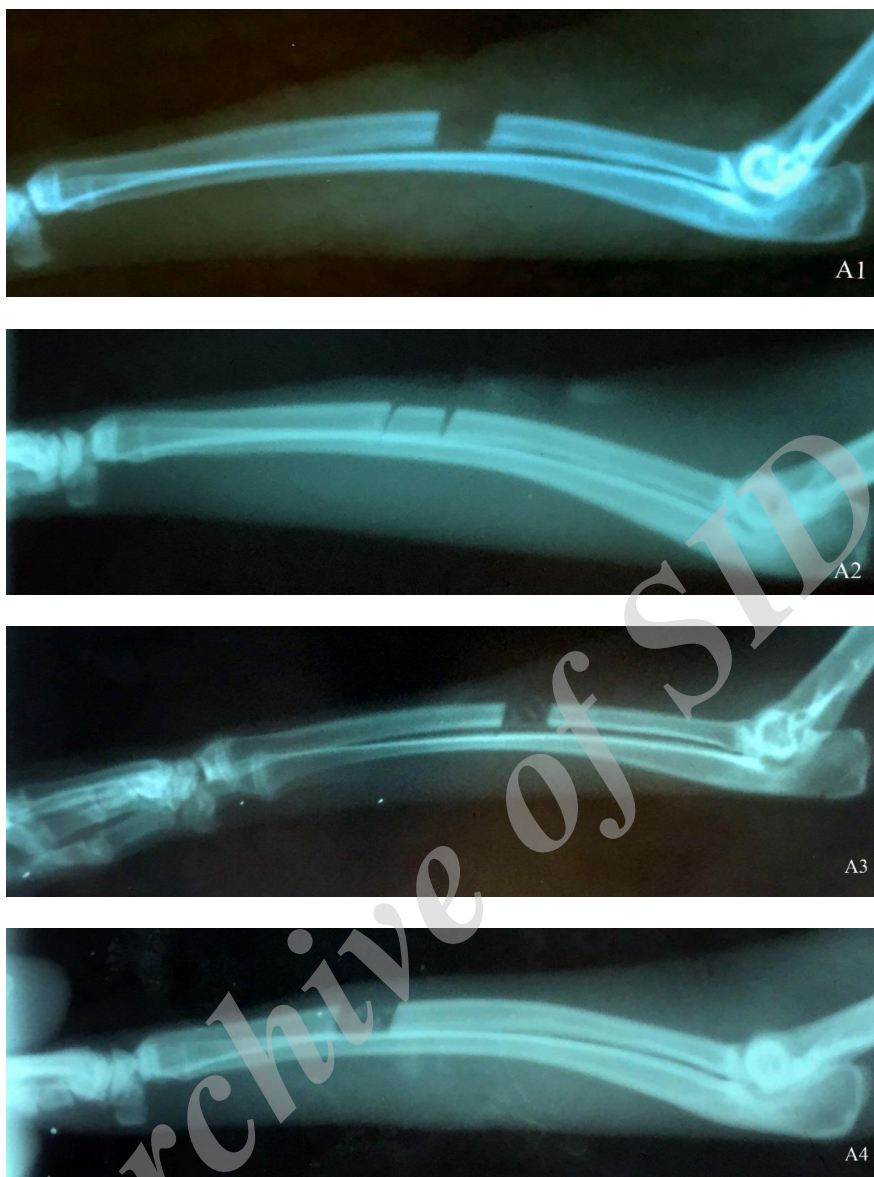
مقدمه

در چندین دهه اخیر تحقیقات زیادی بر روی سرعت بخشیدن به التیام در شکستگی‌های استخوانی انجام شده است^(۱). سرعت بخشیدن به التیام استخوان برای مدیریت شکستگی‌ها، جوش نخوردگی‌ها، استئومیلیت، بلندکردن استخوان‌های اندام‌ها، برداشت تومورهای استخوانی، جوش دادن مفصلی و در پروتزگذاری مفصل استفاده می‌شود. امروزه برای سرعت بخشیدن به التیام استخوان از روش‌های مختلفی مثل اولتراسونوگرافی ضربانی با تراکم پایین^(۲) و تحریک الکتریکی^(۳) استفاده می‌شود ولی با این وجود، پیوند استخوان قدیمی‌ترین روش سرعت بخشیدن به التیام استخوانی می‌باشد^(۴،۵). پیوندهای اتوگرافت استخوانی تازه هنوز هم به‌عنوان یک معیار طلایی برای مقایسه سایر عوامل تحریک کننده استخوان‌سازی مطرح هستند. اتوگرافت استخوانی علاوه بر مواد تحریک‌کننده التیام، حاوی سلول‌هایی است که واکنش‌های ایمنی را تحریک نمی‌کند و باعث انتقال بیماری‌های مسری نمی‌شود^(۶). در دام‌های کوچک برای جمع‌آوری استخوان خودی از ستیغ ایلئوم، سطح داخلی طرف بالای استخوان درشت‌نی و انتهای بالایی استخوان بازو استفاده می‌شود، در انسان هم از ستیغ ایلئوم جمع‌آوری می‌شود؛ ولی همین جمع‌آوری استخوان خودی عوارضی مثل درد، عفونت، شکستگی، از دست دادن خون و افزایش مراحل جراحی دارد و نیز مقدار استخوان برداشت شده محدود است^(۷). در حال حاضر باتوجه به مشکلاتی که پیوند خودی استخوانی دارد، تمایل برای استفاده از پیوند استخوانی غیرخودی مثل آلوگرافت و زنوگرافت بیشتر شده است. اولاً برای این پیوندها از نظر مقدار برداشت محدودیت وجود ندارد و حاوی سلول‌ها و مواد پروتئینی محرک التیام استخوان هستند. به‌علاوه به شکل مکانیکی یک داربست حمایتی را در شکاف‌های بزرگ استخوانی مثل برداشت تومورها و از دست‌رفتن بافت استخوانی تشکیل می‌دهد^(۸). با این حال در استفاده از آلوگرافت‌ها خطر انتقال بیماری‌های مسری وجود دارد. در خلال نمو جنینی، بیشتر استخوان‌های دراز و کوتاه بدن با استخوان‌سازی داخل غضروفی

تشکیل می‌شوند، در این روش در محل تشکیل استخوان ابتدا سلول‌های مزانشیمی تمایز یافته، غضروف شفافی را به وجود می‌آورند که مدل و قالبی برای استخوان آینده محسوب می‌شود و به تدریج توسط استخوان جایگزین می‌شود. علاوه بر این، در ترمیم ثانویه شکستگی به‌خصوص زمانی که تثبیت محکمی در محل شکستگی نباشد روند ترمیم استخوان با هماتوم شروع می‌شود و بعد از سازماندهی و تبدیل به بافت فیبروز به بافت غضروف تغییر شکل داده و نهایتاً با روند استخوانی شدن غضروف تبدیل به بافت استخوان کلافه‌ای می‌شود^(۹). در این روند استخوان‌سازی بافت واسط غضروفی یک داربست محکم بیومکانیک و مطمئن ایجاد می‌کند که استخوان‌سازی روی آن داربست تکمیل می‌شود^(۹). نکته کلیدی در این روند، تبدیل سریع غضروف به استخوان است. همچنین در تحقیقات گذشته نشان داده شده است که جذب غضروف و در محل پیوند به کندی انجام می‌گیرد و این مزیتی شده است که در جراحی زیبایی و پر کردن نقیصه از این پدیده بهره می‌برند^(۱۰). استفاده از غضروف دنده در جراحی زیبایی انسان و در بازسازی بینی و سر و گردن توسط جراحان رایج شده است^(۱۱) اخیراً به‌خاطر مزیت‌هایی که در مورد استفاده از غضروف دنده‌ای بیان شد جراحان علاوه بر استفاده از آن در رینوپلاستی در جراحی سر و گردن و پر کردن نقایص استخوانی به‌طور وسیعی از آن استفاده می‌کنند^(۱۲،۱۳). باتوجه به مطالب ذکر شده، این تحقیق استفاده از غضروف دنده‌ای خرگوش و غضروف دنده‌ای گوساله را به منظور ایجاد داربست در محل نقیصه استخوانی و تسریع التیام استخوان‌سازی در نقیصه استخوانی خرگوش مورد بررسی قرار می‌دهد. معیار مقایسه و ارزیابی در این مطالعه به شکل رادیوگرافیکی و هیستوپاتولوژیک است.

مواد و روش‌ها

برای این مطالعه ۲۰ خرگوش به وزن تقریبی ۲ کیلوگرم و با سن ۱/۵ تا ۲ سال جهت عمل جراحی انتخاب شدند. جهت عادت کردن خرگوش‌ها به شرایط جدید، آنها را به مدت ۱۵ روز در قفس مخصوص قرار دادیم و با خوراک مخصوص



شکل ۱: رادیوگراف مربوط به گروه کنترل خالی (A1)، گروه اتوگرافت استخوانی (A2)، غضروف آلوگرافت (A3) و غضروف زانوگرافت (A4)؛ در هفته دوم.

روشی که در مقاله بدران و همکاران سال ۲۰۱۴ اشاره شده برداشت شد و داخل تامپون استریل آغشته به نرمال سالین، به مدت ۴۸ ساعت در فریزر منفی ۷۰ درجه قرار گرفت^(۱۴).

تهیه غضروف دنده‌ای گوساله:

غضروف دنده گوساله ۱۲ ماهه از کشتارگاه به کلینیک منتقل شد، سپس به شکل استریل عضلات و بافت‌های نرم از دور دنده و غضروف دنده‌ای کنار زده شد و غضروف دنده‌ای جدا

خرگوش تغذیه شدند. تمامی شرایط نگهداری و تغذیه‌ای برای کلیه خرگوش‌ها یکسان بود. خرگوش‌ها به صورت زیر جلدی داروی ضد انگل آیورمکتین با دوز ۰/۲ میلی‌گرم بر کیلوگرم جهت پاک‌سازی انگل‌های خارجی و انگل‌های داخلی از نوع کرم‌های گرد، دریافت کردند.

تهیه غضروف دنده‌ای خرگوش:

ابتدا دو قطعه خرگوش با داروی بیهوشی کتامین و آسه پرومازین بیهوش شدند و از دنده‌های دوازده و سیزده آنها طبق

برای ارزیابی و درجه‌بندی رادیوگراف‌های تهیه شده، از سیستم درجه‌بندی تغییرشکل یافته Lane و Sandhu استفاده شد^(۱۵) (جدول ۱).

جدول ۱: سیستم درجه بندی برای رادیوگراف‌ها به روش تغییر شکل یافته Lane و Sandhu ^(۱۶) .	
درجه	شکل گیری استخوان (Bone formation)
۰	هیچ نشانه ای از شکل گیری استخوان
۱	شکل گیری استخوان و پر شدن ۲۵٪ نقیصه
۲	شکل گیری استخوان و پر شدن ۵۰٪ نقیصه
۳	شکل گیری استخوان و پر شدن ۷۵٪ نقیصه
۴	شکل گیری استخوان و پر شدن ۱۰۰٪ نقیصه
Union جوش خوردگی (فوقانی و تحتانی)	
۰	عدم جوش خوردگی
۱	احتمالاً جوش خوردگی
۲	جوش خوردگی کامل
Remodeling بازسازی	
۰	هیچ نشانه ای از بازسازی
۱	نشانه های ضعیف بازسازی
۲	بازسازی کامل

ارزیابی هیستوپاتولوژی

در روز ۵۶، تمامی خرگوش‌ها به روش انسانی با تزریق داروی فنوباریتال با دوز زیاد به شکل تزریق داخل قلبی معدوم شدند. سپس استخوان رادیوس هر خرگوش جدا شده و تمامی بافت‌های نرم اطراف آن را از استخوان جدا کردیم. استخوان‌ها جهت ارزیابی هیستوپاتولوژی در داخل فرمالین ۱۰٪ قرار داده و به آزمایشگاه فرستاده شدند. نمونه‌ها به مدت ۴۸ ساعت داخل فرمالین ۱۰٪ فیکس شدند. ۳ روز در اسید آلی ۱۰٪ (اسید کربنیک) قرار داده شدند تا کلسیم‌زدایی صورت پذیرد؛ سپس، نمونه‌ها با آب شسته شدند و توسط دستگاه اتوتکنیکون عمل‌آوری گردیدند و مقاطع میکروسکوپی جهت ارزیابی هیستوپاتولوژی از آنها تهیه شد.

پس از انجام مراحل فوق لام‌ها توسط میکروسکوپ نوری مورد بررسی قرار گرفتند و برای ارزیابی و درجه‌بندی اسلایدها از سیستم درجه‌بندی امری و همکاران استفاده شد^(۱۷) (جدول ۲).

گردید و داخل تامپون استریل آغشته به نرمال سالین، به مدت ۴۸ ساعت در فریزر منفی ۷۰ درجه قرار گرفت.

روش جراحی

خرگوش‌ها را با داروی اسپرومازین با دوز ۰/۰۲ Mg/Kg آرام کردیم و با ترکیب داروی کتامین (به میزان ۴۰ Mg/Kg به روش داخل عضلانی) و زایلازین (به میزان ۵ Mg/Kg به روش داخل عضلانی) و دیازپام (به میزان ۴ Mg/Kg به روش داخل عضلانی) بیهوش شدند و دست راست آنها تراشیده شد و برای جراحی آماده شدند. برش پوست در سطح قدامی-داخلی بر روی استخوان رادیوس ایجاد شد و با کنار زدن بافت‌های نرم و عضلات، استخوان رادیوس در معرض دید قرار گرفت. قطعه‌ای از استخوان به اندازه دو برابر عرض (تقریباً ۱۰ میلی‌متر) آن برداشته شد (تصویر ۱). ۳۰ دقیقه قبل از شروع جراحی غضروف‌ها را از فریزر خارج کردیم تا در دمای محیط قرار بگیرند سپس هر کدام از غضروف‌ها را به قطعات ۲ میلی‌متری تبدیل کردیم و مواد پیوندی به قرار زیر کار گذاشته شد.

گروه ۱: در ۵ خرگوش نقیصه ایجاد شده با غضروف خرگوش پر شد.

گروه ۲: در ۵ خرگوش نقیصه ایجاد شده با غضروف گوساله پر شد.

گروه ۳: در ۵ خرگوش نقیصه ایجاد شده خالی ماند و به‌عنوان گروه کنترل باقی ماند.

گروه ۴: در ۵ خرگوش نقیصه ایجاد شده با همان قطعه برداشته شده پر شد و به‌عنوان پیوند اتوگراف استخوانی و به‌عنوان گروه کنترل مثبت محسوب شد.

ارزیابی بالینی

ارزیابی رادیوگرافی و هیستوپاتولوژی به‌صورت زیر انجام شد:

ارزیابی رادیوگرافی

رادیوگراف‌ها از دست خرگوش‌ها بعد از عمل و در روزهای ۱۴، ۲۸، ۴۲، و ۵۶ در نمای جانبی تهیه شدند. فاصله فیلم از منبع اشعه x حدود ۷۰ سانتی‌متر و دستگاه رادیوگرافی با ۴۵ کیلو ولت (KV) و ۲۰ میلی‌آمپر بر ثانیه (mAs) تنظیم شد.

وجود نداشت ($P>0.05$). در روز ۴۲ گروه غضروف خرگوش، به شکل معنی داری از گروه غضروف گوساله و گروه خالی از نظر استخوان سازی قوی تر عمل کرده بود (تصویر ۶-۳ و جدول ۳). در روز ۵۶، گروه اتوگرافت استخوانی به شکل معنی داری از گروه خالی و گروه غضروف خرگوش و گروه غضروف گوساله از نظر استخوان سازی بهتر عمل کرده بود (شکل ۱ و ۲ - جدول ۳).

جدول ۳: نتایج ارزیابی رادیوگرافیک (مجموع معیارهای ارزیابی) در روزهای مختلف بعد از عمل				
(حداکثر - حداقل) میانه				
کنترل خالی	اتوگرافت استخوانی	غضروف آلوگرافت	غضروف زنوگرافت	p ^a
(۵ نمونه)	(۵ نمونه)	(۵ نمونه)	(۵ نمونه)	
۱۴ ^b (۰-۱)	۵ (۱-۵)	۱ (۱-۳)	۱ (۰-۵)	۰/۰۲
۲۸ (۱-۶)	۵ (۵-۹)	۷ (۱-۸)	۴ (۰-۶)	۰/۱۴
۴۲ (۱-۶)	۵ (۵-۱۰)	۸ (۸-۹) ^c	۴ (۳-۶)	۰/۰۰۸
۵۶ (۱-۹)	۱۰ (۹-۱۰) ^d	۸ (۸-۹)	۸ (۸-۱۰)	۰/۰۰۸

a. آنالیز آماری با استفاده از تست Kruskal-Wallis non parametric ANOVA انجام گرفت زمانی که $P>0.05$ می شد تست تکمیلی Mann Whitney U test انجام می گرفت تا اختلاف معنی دار بین گروهها مشخص شود.

b. گروه کنترل خالی در روز ۱۴ بعد از عمل در مقایسه با گروه اتوگرافت ($P=0.02$)، غضروف آلوگرافت ($P=0.04$) و زنوگرافت ($P=0.02$) در استخوان سازی به شکل معنی داری ضعیف تر عمل کرده بود.

c. در روز ۴۲ بعد از عمل گروه غضروف آلوگرافت از گروه کنترل خالی ($P=0.006$) و گروه غضروف زنوگرافت ($P=0.008$) در استخوان سازی قوی تر عمل کرده بود، ولی از گروه اتوگرافت ($P>0.05$) به شکل معنی داری قوی تر نبوده است.

d. در روز ۵۶ بعد از عمل گروه اتوگرافت از گروه کنترل خالی ($P=0.009$)، غضروف آلوگرافت ($P=0.01$) و گروه غضروف زنوگرافت ($P=0.03$) در استخوان سازی به شکل معنی داری قوی تر عمل کرده بود.

جدول ۲: سیستم درجه بندی امری جهت ارزیابی هیستوپاتولوژی

۰	خالی
۱	فیروز
۲	فیروز بیشتر از فیروکارتیلیج
۳	فیروکارتیلیج بیشتر از فیروز
۴	فیروکارتیلیج
۵	فیروکارتیلیج بیشتر از استخوان
۶	استخوان بیشتر از فیروکارتیلیج
۷	کاملاً استخوان

تجزیه و تحلیل آماری

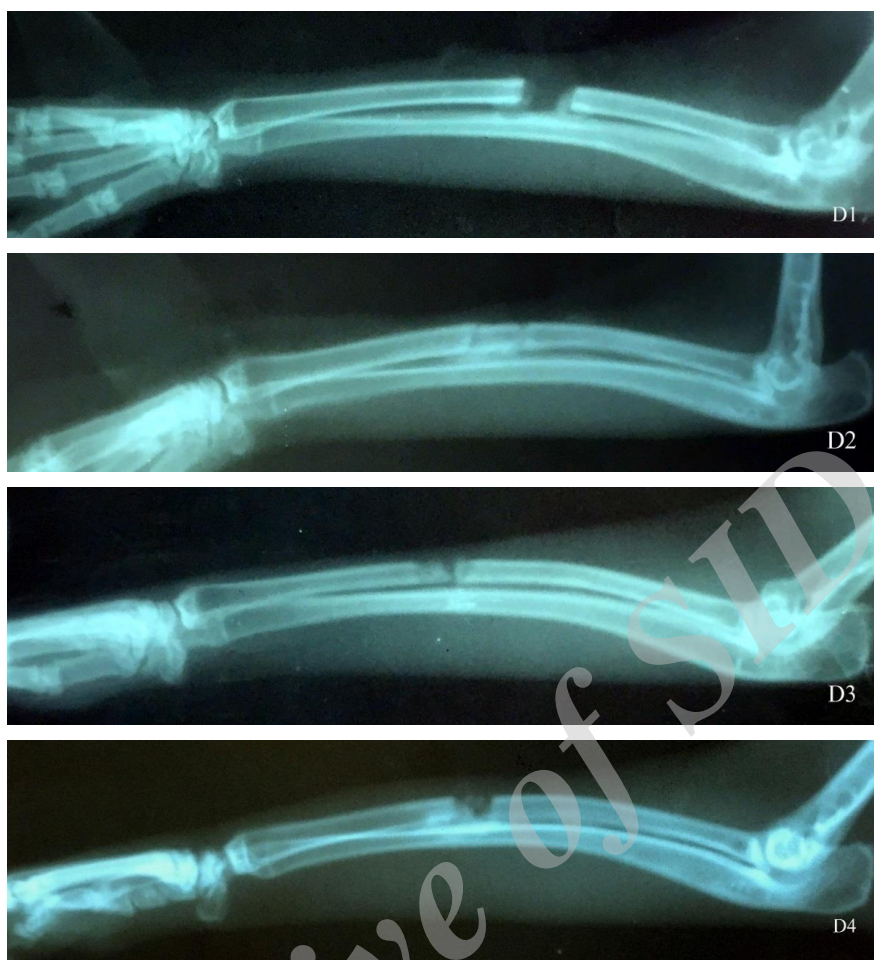
برای انجام تست های آماری از نرم افزار SPSS استفاده شد. نتایج به دست آمده به وسیله آزمون آماری Kruskal- Wallis non parametric ANOVA مورد تجزیه و تحلیل آماری قرار گرفتند و هنگامی که ارزش P کمتر از ۰/۰۵ می شد، مجدداً با آزمون آماری Mann - Whitney مورد تجزیه و تحلیل آماری قرار می گرفتند. و مقادیر کمتر از ۰/۰۵ ($P<./0.5$) از نظر آماری معنی دار تلقی می شدند.

یافته ها

در مطالعه انجام شده هیچگونه عفونتی در محل جراحی مشاهده نشد. ارزیابی رادیوگرافیکی روند التیام در چهار گروه با غضروف خرگوش، غضروف گوساله، اتوگرافت استخوانی و کنترل خالی در روزهای ۱۴، ۲۸، ۴۲ و ۵۶ بعد از انجام پیوند و درجه بندی از نظر شکل گیری استخوان، میزان جوش خوردگی فوقانی و تحتانی و شکل پذیری دوباره استخوان (بازسازی) صورت گرفت (جدول ۳).

نتایج رادیوگرافی

در روز ۱۴ گروه کنترل خالی به شکل معنی داری از گروه اتوگرافت استخوانی و از دو گروه غضروفی از نظر استخوان سازی ضعیف تر عمل کرده بود (تصویر ۶-۳ و جدول ۳). در روز ۲۸ بعد از عمل هیچ تفاوت آماری بین گروهها



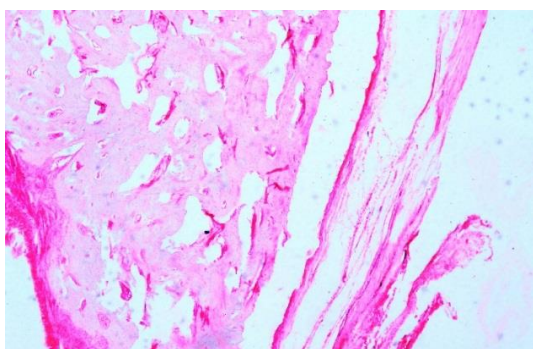
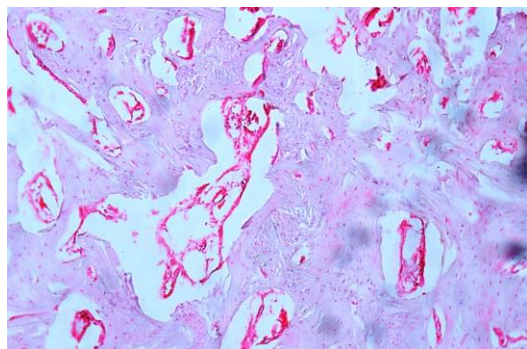
شکل ۶: رادیوگراف مربوط به گروه کنترل خالی (B1) گروه اتوگرفت استخوانی (B2) غضروف آلوگرفت (B3) و غضروف زونوگرفت (B4) در هفته هشتم

جدول ۳: نتایج بدست آمده از ارزیابی هیستوپاتولوژی			
کنترل خالی	اتوگرفت استخوانی	غضروف آلوگرفت	غضروف زونوگرفت
P^a			
$1 (0-3)^b$	$6 (2-6)$	$5 (3-6)$	$6 (5-7)$
<p>a. آنالیز آماری با استفاده از تست Kruskal-Wallis non parametric ANOVA انجام گرفت زمانی که $P > 0.05$ می شد تست تکمیلی Mann Whitney U test انجام می گرفت تا اختلاف معنی دار بین گروهها مشخص شود.</p> <p>b. گروه کنترل خالی در مقایسه آماری از گروه اتوگرفت، گروه غضروف آلوگرفت و زونوگرفت به شکل معنی داری از نظر استخوان سازی ضعیف تر عمل کرده بود.</p>			

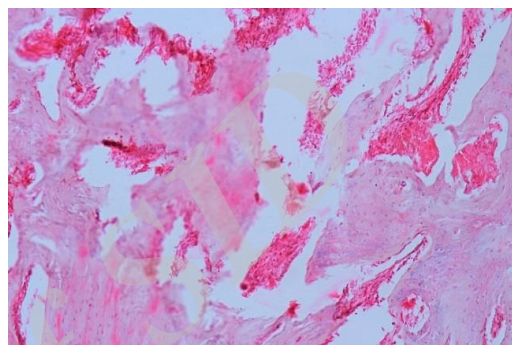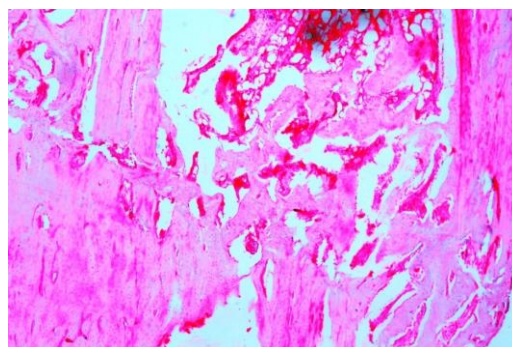
نتایج هیستوپاتولوژی

۵۶ روز بعد از عمل، استخوان ساعد خارج شده و نمونهها جدا شده و جهت ارزیابی هیستوپاتولوژی به آزمایشگاه ارجاع داده شدند. در ارزیابی هیستوپاتولوژی نمونهها توسط تست امری مورد ارزیابی قرار گرفت. در ارزیابی هیستوپاتولوژی هیچ گونه نشانه ای از التهاب و عفونت در هیچ کدام از خرگوشها مشاهده نشد. (جدول ۳ و اشکال ۳ تا ۵)

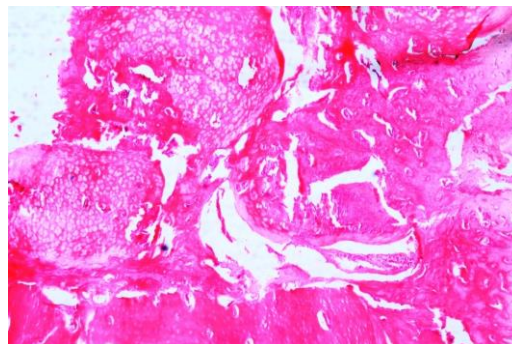
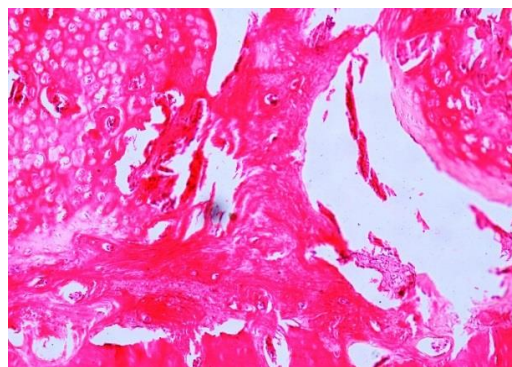
در نتایج پاتولوژیک گروه کنترل خالی نسبت به گروه اتوگرفت استخوانی ($P=0.04$) و گروه غضروف آلوگرفت ($P=0.03$) و گروه غضروف زونوگرفت ($P=0.02$) ضعیف تر عمل کرده بود. اختلاف آماری معنی داری بین گروههای اتوگرفت استخوانی، گروه غضروف آلوگرفت و گروه غضروف زونوگرفت مشاهده نشد.



شکل ۵: مقطع هیستوپاتولوژی از گروه غضروف زونوگرافت در هفته هشتم (H&E)



شکل ۳: مقطع هیستوپاتولوژی از گروه اتوگرافت استخوانی در هفته هشتم (H&E)



شکل ۴: مقطع هیستوپاتولوژی از گروه غضروف آلوگرافت در هفته هشتم (H&E) در این تصویر محل برش، جهت برداشت قطعه استخوانی مشخص است

بحث

مطالعه روند التیام استخوان بهتر است که در مدل خرگوش به جای موش صحرایی انجام پذیرد، زیرا سیستم هاورس استخوان‌های بلند خرگوش شبیه به انسان است به همین دلیل مدل خوبی برای انجام مطالعات جهت روند التیام شکستگی‌ها محسوب می‌شود^(۱۸). در این مطالعه پیوند غضروف دنده‌ای خرگوش در قالب گروه آلوگرافت و پیوند غضروف دنده‌ای گوساله در قالب گروه زونوگرافت بر روی مدل حیوانی خرگوش انجام گرفت. استخوان انتخاب شده جهت مقایسه پیوندها در خرگوش استخوان ساعد است زیرا با برداشتن بخشی از این استخوان به علت وجود اتصالی بین زند زیرین یا ساعد و زندزیرین خرگوش نیازی به تثبیت کننده ندارد و می‌توان روند التیام استخوان را بدون تأثیر وجود تثبیت کننده بررسی کرد^(۱۹). نقیصه ایجاد شده بر روی استخوان رادیوس درست در قسمت میانی استخوان ایجاد گردید و اندازه طول قطعه برداشته شده دو برابر عرض دیافیز استخوان در آن محل بود تا یک مدل غیراتصالی ایجاد شود^(۲۰).

استوآرت و همکاران در سال ۱۹۴۷ غضروف دنده‌ای اتوگرافت خرگوش را به نقیصه استخوانی خرگوش پیوند زدند و پس از سه ماه تنها مقدار کوچکی از ضایعه، استخوان تشکیل نشده بود^(۲۲).

ترمیم استخوان شامل تولید بافت میانی، از جمله بافت پیوندی فیبروز، غضروف و استخوان بافته شده می‌باشد که قبل از ترمیم نهایی استخوان به وجود می‌آید، بافت میانی برای ایجاد ثبات در محل و ارائه یک داربست برای تمایز بافت‌های جدید نقش ایفا می‌کند^(۲۵). این فرایند تبدیل غضروف به استخوان یک کلید برای دستیابی به ترمیم استخوان سفت و سخت در طول ترمیم شکستگی است. سیف‌زاده و همکاران در سال ۲۰۰۶ پیوند اتوگرافت غضروف الاستیک گوش در ترمیم نقیصه استخوانی سگ را بررسی کردند و دریافتند که این غضروف باعث افزایش ترمیم استخوان می‌شود^(۲۵).

اچی و همکاران در سال ۱۹۹۴ پی بردند که پیوند آلورژیک منیسکی که فریز عمیق شده روش مفیدی در ترمیم ضایعات استئوکندرال مفصل زانو است^(۲۶).

مطالعه پینجر در سال ۲۰۱۵ یک اصل اثبات شده را بیان می‌کند که کندروسیت‌های بینی، پتانسیلی برای تبدیل شدن به سلول‌های استخوانی دارند و به‌طور مستقیم در تشکیل استخوان شرکت دارند و بقا و تشکیل استخوان توسط کندروسیت‌های بینی به‌طور قابل توجهی بالاتر از سلول‌های استخوان مرجع، (سلول‌های استرومایی مزانشیمی مشتق شده از مغز استخوان) بود در نتیجه برای بازسازی استخوان سر و صورت به‌عنوان منبعی از سلول‌هایی که به راحتی نیز در دسترس هستند مورد بررسی قرار گرفته شوند^(۲۷).

زمانی که پیوند استخوان، فریز عمیق شده باشد پاسخ ایمنی میزبان کاهش می‌یابد^(۲۸) در این مطالعه نیز اثری از واکنش ایمنی میزبان نسبت غضروف‌های آلورژیک و زونژیک پیوند زده شده مشاهده نشد.

جورج و همکاران در سال ۱۹۸۵ گزارش کردند که سلول‌های غضروفی صفحه رشد خرگوش جوان که به زیر جلد

دلیل استفاده از غضروف دنده آن است که در دوره جنینی، قالب اولیه تشکیل استخوان‌های دراز و کوتاه از نوع غضروف شفاف است. غضروف دنده نیز از نوع غضروف شفاف (hyaline cartilage) می‌باشد. در طی نمو جنینی اغلب اسکلت استخوانی از طریق فرایند استخوان سازی داخل غضروفی شکل می‌گیرد، این فرایند شامل یک قالب غضروفی است که به تدریج و حاوی عروق می‌شود. استخوان‌های بلند در طی رشد جنین و بعد از تولد، به‌صورت طولی از طریق استخوان‌سازی داخل غضروفی رشد می‌کنند، و در طول ترمیم شکستگی، روند داخل غضروفی دوباره فعال می‌شود، و مراحل استخوان‌سازی داخل غضروفی در طول فرایند ترمیم تکرار می‌شود^(۲۱).

همچنین استخوان‌سازی اولیه در غضروف دنده‌ای سگ گزارش شده است. جایگزینی غضروف با استخوان آهسته است و همیشه بر جذب مقدم نیست اما تمایل به پیروی از یک روند جایگزینی خزننده دارد. در صورتی که مکان جدید حاوی عروق باشد رشد به‌آسانی صورت می‌گیرد. ممکن است غضروف با موفقیت از یک حیوان به حیوان دیگری از همان گونه پیوند زده شود و رفتاری همانند یک پیوند اتوگرافت نشان دهد^(۲۲). برای یک داربست، بسیار مطلوب است که دارای ساختاری با منافذ درشت به هم پیوسته و باز جهت تسهیل رشد سلولی و رگ‌زایی بافت بازسازی شده باشد^(۲۳). غضروف‌های خرد شده به‌عنوان یک داربست برای رسوب استخوان در یک نقیصه استخوانی عمل می‌کنند^(۲۴).

نتایج حاصل از این مطالعه بیانگر این بود که گروه اتوگرافت کیفیت استخوانی بهتری و با سرعت ترمیمی بیش از تمام گروه‌ها همراه بود. پیوند استخوانی اتوگرافت به‌عنوان پیوند طلایی مطرح است^(۲۴). از نظر آماری اختلاف معنی‌داری بین گروه آلورگرافت و زنوگرافت مشاهده نشد و هر دو تأثیر مثبت یکسانی را نشان داد. در مقایسه هیستوپاتولوژی از لحاظ آماری اختلافی بین گروه‌های اتوگرافت استخوانی و گروه آلورگرافت و گروه زنوگرافت وجود نداشت و در اصل گروه آلورگرافت و گروه زنوگرافت در حد اتوگرافت استخوانی خوب عمل کرده‌اند.

نقیصه با بافت فیبروزه پر شود دیگر اجازه شکل‌گیری استخوان داده نمی‌شود.

نتیجه‌گیری

در این مطالعه مشاهده شد که پیوند آلورژنیک از دنده خرگوش برای نقیصه استخوانی رادیوس خرگوشی دیگر برای ترمیم اثر مثبت دارد و بهتر از غضروف زنوژنیک گاو و یا خالی رها کردن نقیصه کمک کننده است لیکن اثر آن به خوبی پیوند اتورژن استخوان نیست.

موش پیوند زده شد باعث استخوان‌سازی داخل غضروفی می‌شود^(۲۹).

پیوند آلوگرافت استئوکندرال یک تاریخچه موفق و طولانی در درمان نقیصه‌های استئوکندرال مفصل دارد. هنگامی که درمان ضایعات بیشتر از ۲ سانتی‌متر تمام ضخامت استخوان و غضروف مفصلی مطرح است، استئوکندرال آلوگرافت باید یکی از روش‌های مناسب در نظر گرفته شود^(۳۰).

در این مطالعه گروه «کنترل خالی» ضعیف‌ترین عملکرد را داشت و چنانچه در رادیوگراف‌ها و نتایج هیستوپاتولوژی مشخص شد، نقیصه با بافت فیبروزه پر شده بود، زمانی که

Archive of SID

References

1. **An YH, Friedman RJ.** Animals models in orthopaedic research. 1 ed: CRC Press, 1999.
2. **Hadjiargyrou M, McLeod K, Ryaby JP, et al.** Enhancement of fracture healing by low intensity ultrasound. *Clin Orthop Relat Res* 1998;Oct:S216-229.
3. **Ryaby JT.** Clinical effects of electromagnetic and electric fields on fracture healing. *Clinical orthopaedics and related research* 1998;355:S205-S215.
4. **Hanson PD, Markel MD.** Bone and cartilage transplantation. *Vet Comp Orthop Traumatol* 1992;5:28-34.
5. **Mankin HJ, Doppelt S, Tomford W.** Clinical Experience with Allograft Implantation The First Ten Years. *Clinical orthopaedics and related research* 1983;174:69-86.
6. **Fitch R, Kerwin S, Sinibaldi KR, et al.** Bone autografts and allografts in dogs. *Compend Contin Educ Vet* 1997;19:558-578.
7. **Ferguson JF.** Fracture of the humerus after cancellous bone graft harvesting in a dog. *Journal of small animal practice* 1996;37:232-234.
8. **Bigham-Sadegh A, Oryan A.** Selection of animal models for pre-clinical strategies in evaluating the fracture healing, bone graft substitutes and bone tissue regeneration and engineering. *Connective tissue research* 2015;1-20.
9. **Lacroix D, Prendergast PJ.** A mechano-regulation model for tissue differentiation during fracture healing: analysis of gap size and loading. *Journal of biomechanics* 2002;35:1163-1171.
10. **Tjelmeland K, Stal S.** Cartilage graft resorption: an animal model. *Aesthetic Surgery Journal* 2000;20:471-476.
11. **Horton CE, Matthews MS.** Nasal reconstruction with autologous rib cartilage: a 43-year follow-up. *Plastic and reconstructive surgery* 1992;89:131&hyphen.
12. **Ching W-C, Hsiao Y-C.** Transumbilical endoscopic costal cartilage harvesting: a new technique. *Annals of plastic surgery* 2012;72:423-427.
13. **Kim WS, Kim C-H, Yoon J-H.** Premaxillary augmentation using autologous costal cartilage as an adjunct to rhinoplasty. *Journal of Plastic, Reconstructive & Aesthetic Surgery* 2010;63:e686-e690.
14. **Badran KW, Waki C, Hamamoto A, et al.** The rabbit costal cartilage reconstructive surgical model. *Facial Plastic Surgery* 2014;30:076-080.
15. **Lane JM, Sandhu H.** Current approaches to experimental bone grafting. *The Orthopedic clinics of North America* 1987;18:213-225.
16. **Lane JM, Sandhu HS.** Current approach to experimental bone grafting. *Orthop Clin North Am* 1987;18:213-225.
17. **Emery SE, Brazinski MS, Koka A, et al.** The biological and biomechanical effects of irradiation on anterior spinal bone grafts in a canine model. *The Journal of Bone and Joint Surgery* 1994;76:540.
18. **Matos MA, Araújo FP, Paixão FB.** Histomorphometric evaluation of bone healing in rabbit fibular osteotomy model without fixation. *Journal of orthopaedic surgery and research* 2008;3:1.
19. **An YH, Friedman RJ.** *Animal models in orthopedic Research* 1ed: CRC Press, 1999.
20. **Bolander ME, Galian G.** The use of demineralize bone matrix in the repair of segmental defect. *Journal of Bone and Joint Surgery* 1986;68A:1264-1274.
21. **Montufar-Solis D, Nguyen H, Nguyen H, et al.** Using cartilage to repair bone: an alternative approach in tissue engineering. *Annals of biomedical engineering* 2004;32:504-509.
22. **Gordon SD, Warren RF.** Autogenous diced cartilage transplants to bone: an experimental study. *Annals of surgery* 1947;125:237.
23. **Kang Y, Kim S, Fahrenholtz M, et al.** Osteogenic and angiogenic potentials of monocultured and co-cultured human-bone-marrow-derived mesenchymal stem cells and human-umbilical-vein endothelial cells on three-dimensional porous beta-tricalcium phosphate scaffold. *Acta biomaterialia* 2013;9:4906-4915.