

آسیب‌های لیگامان اسکافلونیت، مراحل بیماری و انواع تکنیک‌های درمانی

خلاصه

آسیب لیگامان اسکافلونیت از آسیب‌های مهم و شایع مچ دست است. این آسیب طیف وسیعی از پاتولوژی‌ها را شامل می‌شود که همگی باعث تغییر مرحله بیماری می‌شوند و روند درمان و پروتوکل انتخابی براساس مرحله بیماری می‌باشد. ناکامل یا کامل بودن پارگی، قابلیت ترمیم، زاویه رادیواسکافوئید، رادیولونیت، قابلیت جاناندازی کarp و تغییرات دژنراتیو فاکتورهای موثر بر مرحله بیماری و پروتوکل درمانی هستند. بسته به شدت آسیب تقویت عضلات سوپیناتور، پین‌گذاری پرکوتانه، دبریدمان آرتروسکوپی، ترمیم باز، کپسولودز، پیچ‌گذاری مفصل و بازسازی لیگامان با تاندون‌های موضعی از درمان‌های رایج این بیماری می‌باشند. در این مقاله به بررسی انواع روش‌های درمانی می‌پردازیم و در ذیل هر روش درمانی به نتایج مطالعات محققین برجسته در این زمینه اشاره می‌کنیم.

واژه‌های کلیدی: لیگامان اسکافلونیت، از هم گسیختگی، دژنراسیون مفصلی، الاینمنت کarp

دریافت مقاله: ۹ ماه قبل از چاپ؛ مراحل اصلاح و بازنگری: ۳ بار؛ پذیرش مقاله: ۱ ماه از چاپ

*دکتر بهنام پنجوی، **دکتر احسان واحدی، *دکتر رضا شهریار کامرانی

مقدمه

مچ دست مجموعه پیچیده‌ای از هشت استخوان و بیست سطح مفصلی بین این استخوان‌ها با یکدیگر و قاعده متاکارپ‌ها و استخوان‌های رادیوس و لنا می‌باشد. پیرامون این مفصل لیگامان‌های ولار و دورسال قرار گرفته‌اند که حرکات پیچیده مچ را تسهیل می‌کنند. لیگامان‌ها به دو دسته خارج کپسولی و داخل کپسولی تقسیم می‌شوند که خود لیگامان‌های داخل کپسولی یا اینترنسیک هستند و بین هشت استخوان مچ قرار گرفته‌اند و یا اکسترنسیک می‌باشند که بین استخوان‌های مچ و ساعد می‌باشند.

ترومای مچ می‌تواند باعث آسیب لیگامانی شود که بسته به نوع تروما و شدت آن و جهت اعمال نیرو و پوزیشن مچ طیف وسیعی از آسیب‌ها را شامل می‌شود. آسیب هر کدام از این لیگامان‌ها با گذشت زمان و تداوم استرس‌های روزمره روی مچ می‌تواند باعث کشیدگی یا پارگی و اختلال عملکرد سایر لیگامان‌ها شود. یکی از مهم‌ترین و شایع‌ترین آسیب‌ها در مچ دست آسیب لیگامان اسکافلونیت است. این لیگامان از سه جزء پالمار و دورسال و پروگزیمال مامبران تشکیل شده است. نیروی هیپراکستانسیون و سوپیناسیون می‌تواند باعث پارگی اسکافلونیت شود که معمولاً از سطح پالمار شروع و به سمت دورسال گسترش می‌یابد. بسته به شش فاکتور زیر این آسیب‌ها به هفت مرحله تقسیم می‌شوند. فاکتورهای موثر در درجه اول پارشیل یا کامل بودن آسیب است. فاکتور موثر دوم قابلیت ترمیم لیگامان می‌باشد که خود براساس زمان گذشته از آسیب به سه دسته حاد و قابل ترمیم (کمتر از یک هفته)، تحت حاد و با قابلیت ترمیم نسبی (یک تا شش هفته) و مزمن و تقریباً غیر قابل ترمیم (بیش از شش هفته) تقسیم می‌شود.

فاکتورهای موثر بعد به ترتیب زاویه رادیواسکافوئید و سپس زاویه رادیولونیت می‌باشد. فاکتور بعدی امکان جاناندازی دررفتگی و نهایتاً وضعیت غضروف مفصل از نظر تغییرات دژنراتیو می‌باشد^(۱).

بسته به وجود هر کدام از این آسیب‌ها که معمولاً به دنبال هم و مرحله به مرحله رخ می‌دهند طیف آسیب‌های اسکافلونیت طبق تقسیم‌بندی گارسیا-الیاس به هفت مرحله تقسیم می‌شوند. (جدول ۱)

*ارتوید،

دانشگاه علوم پزشکی تهران، تهران،

ایران

**ارتوید،

دانشگاه علوم پزشکی مشهد، مشهد،

ایران

نشانی نویسنده رابط:

دکتر احسان واحدی

drehsanvahedi@gmail.com

جدول ۱. مرحله‌بندی آسیب لیگامان اسکافولونیت براساس فاکتورهای موثر در آن (گاریسیا-الیاس)						
مرحله ۱	مرحله ۲	مرحله ۳	مرحله ۴	مرحله ۵	مرحله ۶	مرحله ۷
پسره دینامیک	دینامیک	دینامیک	استاتیک قابل جاناندازی	استاتیک قابل جاناندازی	استاتیک غیرقابل جاناندازی	SLAC
پارشیل بودن آسیب	بله	نه	نه	نه	نه	نه
قابلیت ترمیم	بله	نه	نه	نه	نه	نه
زاویه رادیواسکافوئید نرمال	بله	بله	نه	نه	نه	نه
زاویه رادیولونیت نرمال	بله	بله	بله	نه	نه	نه
قابلیت جاناندازی	بله	بله	بله	بله	نه	نه
سلامت غضروفی (عدم تغییرات دژنراتیو)	بله	بله	بله	بله	بله	نه

بین‌گذاری از راه پوست

در موارد آسیب‌های ناکامل اسکافولونیت مانند تیپ یک (پره دینامیک) می‌توان با بین‌گذاری از راه پوست تحت کنترل رادیوگرافی یا آرتروسکوپی شرایط را برای ترمیم آسیب فراهم کرد. بین‌های ۱.۲ میلی متری به مدت ۸ تا ۱۰ هفته حفظ می‌شود و چهار هفته دیگر نیز بیمار گچ خواهد داشت^(۴).

دبریدمان آرتروسکوپی و کوتر الکتروترمی لبه لیگامان

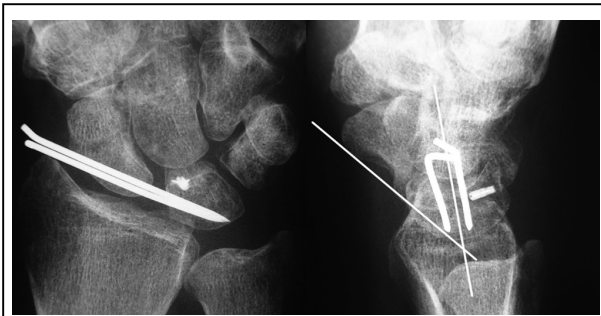
این دبریدمان باعث برداشتن فلپ‌های ناپایدار لیگامان و عدم بروز سینوویت و التهاب می‌شود و علائم بیمار را مثلاً در مراحل دینامیک (مرحله ۲ و ۳) بیماری کمتر می‌کند. شایان ذکر است که آرتروسکوپی در تشخیص و درمان آسیب اسکافولونیت می‌تواند نقش بسیار پررنگی بازی کند. بویژه در ضایعات حاد بر مبنای تقسیم‌بندی گیسلر می‌توان این آسیب را به چهار درجه تقسیم کرد. در آسیب گیسلر درجه اول در آرتروسکوپی فقط سطح لیگامان اسکافولونیت به حالت تحذب در می‌آید. در این مرحله درمان بی‌حرکتی توصیه می‌شود. در درجه دوم آسیب step مختصری فقط در پورتال میدکارپال بین اسکافوئید و لونیت دیده می‌شود و در پورتال رادیوکارپال شاهد این step نیستیم. در این مرحله افزایش فاصله بین اسکافوئید و لونیت وجود دارد اما کمتر از عرض پروب می‌باشد. درمان انتخابی این درجه آسیب جاناندازی و بین‌گذاری آرتروسکوپی می‌باشد. در درجه سوم آسیب که امکان ورود پروب به فضا و حتی چرخاندن پروب می‌باشد درمان انتخابی جاناندازی و بین‌گذاری آرتروسکوپی یا باز می‌باشد. در درجه چهار آسیب میزان فاصله بین دو استخوان به حدی است که لنز آرتروسکوپ ۲.۷

مرحله اول را مرحله مخفی یا پره دینامیک می‌گویند. در این مرحله حتی با وارد کردن استرس به مفصل علائم بی‌ثباتی بروز نمی‌کند و صرفاً در آرتروسکوپی تشخیص داده می‌شود. مرحله دوم و سوم مرحله دینامیک هستند. در این دو مرحله رادیوگرافی معمولی نرمال است اما رادیوگرافی تحت استرس باعث افزایش فاصله اسکافولونیت می‌شود. مرحله ۴ و ۵ مراحل استاتیک قابل جاناندازی بیماری می‌باشند که معیارهای رادیولوژیک نرمال نیستند اما دفورمیتی قابل اصلاح است. مرحله ششم بیماری مرحله استاتیک غیرقابل جاناندازی است و در مرحله آخر شاهد تغییرات دژنراتیو در مچ می‌باشیم. با توجه به تفاوت آسیب‌ها در مراحل مختلف، اپروچ درمانی مشخصاً براساس مرحله بیماری می‌باشد که طیفی از درمان‌های آرتروسکوپی یا باز شامل ترمیم یا بازسازی را در بر می‌گیرد^(۲،۳). در این مقاله مروری به ارزیابی و معرفی انواع تکنیک‌های درمانی ضایعات اسکافولونیت قبل از بروز تغییرات دژنراتیو یا عدم امکان جاناندازی (شامل مراحل ۱ و ۲ و ۳ و ۴ و ۵) می‌پردازیم.

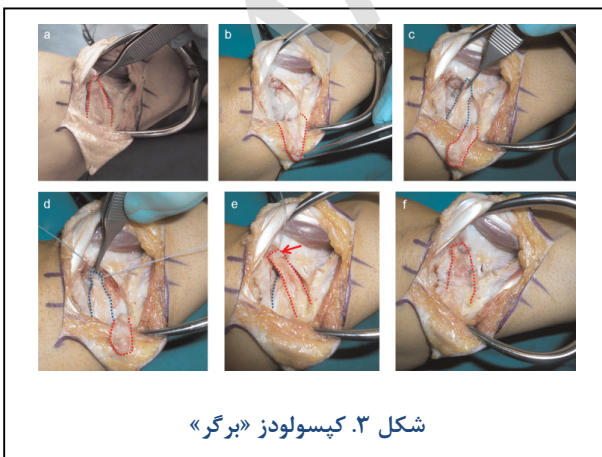
تقویت عضلات سوپیناتور

در آسیب اسکافولونیت تمایل اسکافوئید به سمت فلکشن می‌باشد. فلکشن اسکافوئید و اکستانسیون بقیه ردیف پروگزیمال باعث پرونیشن دفورمیتی در ردیف دیستال می‌شود. با تقویت عضلات سوپیناتور کارپ نظیر ECRL و APL و FCR و سوپینیت کردن ردیف دیستال تراپیوم فورس اکستانسیونی روی دیستال پل اسکافوئید وارد می‌کند و مانع کلاپس کارپ و بروز فلکشن دفورمیتی در اسکافوئید می‌شود^(۴). این درمان جهت پیشگیری از پیشرفت مرحله اول بیماری به مراحل بعد کاربرد دارد.

یکی از مدیفیکیشن‌ها تکنیک «مجر»^۲ می‌باشد. در این روش یک فلپ کپسولی با قاعده رادیال از اسکافوئید به لونیت کشیده می‌شود و با انکور فیکس می‌شود. (شکل ۲) در مطالعه «مجر» و همکاران که نتایج دراز مدت کپسولودز را روی ۵۹ بیمار با متوسط پیگیری ۲۵/۸ سال معرفی کرده است در پیگیری نهایی معیارهای رادیولوژیک نسبت به قبل از عمل بهبودی نداشتند و حتی ۷۸ درصد بیماران شواهد رادیولوژیک آرتريت دژنراتیو داشتند. اما از نظر بالینی بیماران فانکشن قابل قبولی را بعد از عمل بدست آوردند.^(۸)



شکل ۲. تکنیک «مجر» جهت کپسولودز با پایه رادیال ساید براساس روش «برگر»^۳ و همکاران در مطالعه دیگری نتایج کپسولودز دورسال «برگر»^۴ را جهت ضایعات اسکافولونیت دینامیک بررسی کردند (شکل ۳). در مطالعه «مران»^۵ ۱۱ بیمار با این روش درمان شده‌اند که نتایج این روش قابل مقایسه با روش تنودز برونلی-برونلی بوده است. در این مطالعه علیرغم بهبود درد در بیماران دامنه حرکتی بیماران بعد از عمل جراحی به میزان محسوسی کاهش یافته است. اصلاح رادیولوژیک وضعیت کارپ نیز با گذشت زمان از دست‌رفته است.^(۹)



شکل ۳. کپسولودز «برگر»

2. Megerle
3. Moran
4. Berger

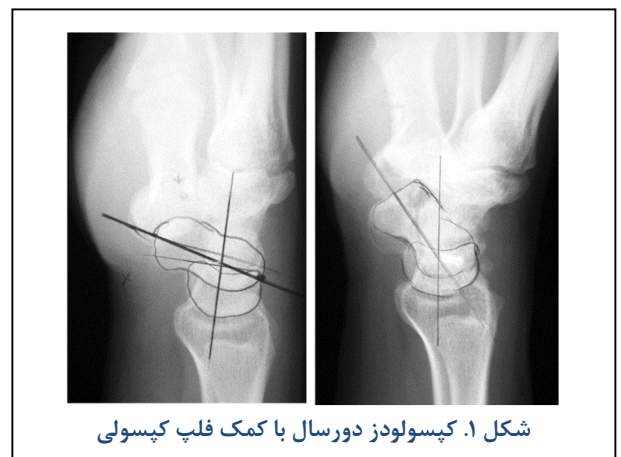می‌تواند وارد فضا شود. در این درجه ترمیم و جاناندازی باز درمان انتخابی است. این تقسیم‌بندی به چهار درجه در ضایعات مزمن نیز کاربرد دارد اما این گایدلاین درمانی در ضایعات مزمن کاربرد زیادی ندارد و بهتر است از سایر روش‌ها بر مبنای تقسیم‌بندی گارسیا-الیاس استفاده شود.^(۵)

ترمیم لیگامان

در شرایطی که با پارگی کامل و قابل ترمیم لیگامان مواجه باشیم (مرحله دوم) بهترین رویکرد درمانی ترمیم باز می‌باشد. جهت ترمیم از پروچ دورسال روی توبرکل لیستر و کپسولوتومی مچ با فلپ پایه پروگزیمال یا رادیال استفاده می‌شود. ترمیم با کمک روش ترانس اسئوس یا استفاده از انکور قابل انجام است. با توجه به فورس زیاد کاپیتیت روی اسکافولونیت و احتمال دیاستاز مجدد در آن باید حتماً با پین‌گذاری اسکافولونیت و یا اسکافوکاپیتیت این ترمیم را محافظت نمود.^(۶)

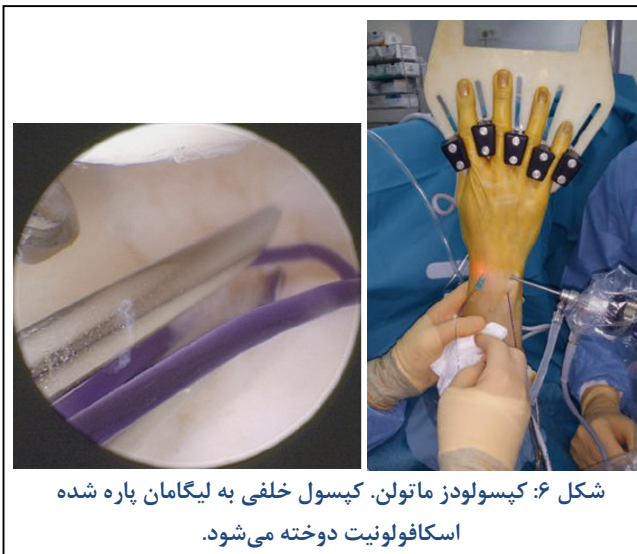کپسولودز

برای اولین بار «بالت»^۱ در سال ۱۹۸۷ تکنیک کپسولودز دورسال را معرفی کرد. با گذشت زمان انواع تغییرات در تکنیک کپسولودز معرفی شده است. در تکنیک اریجینال «بالت» پس از ریداکشن و پین‌گذاری اسکافوئید به لونیت و کاپیتیت یک فلپ کپسولی با عرض یک سانتی‌متر که دارای بیس رادیال پروگزیمال است به نقطه‌ای روی دورسال گردن اسکافوئید و دیستال به محور چرخش آن متصل می‌شود.^(۷) (شکل ۱) انواع تکنیک‌های کپسولودز بویژه در مرحله سوم بیماری که هنوز در حالت بدون استرس معیارهای رادیوگرافیک اسکافولونیت نرمال است قابل استفاده است. با کمک انواع کپسولودز مانع این می‌شویم که اسکافوئید تحت استرس‌های روزمره به فلکشن برود.



شکل ۱. کپسولودز دورسال با کمک فلپ کپسولی

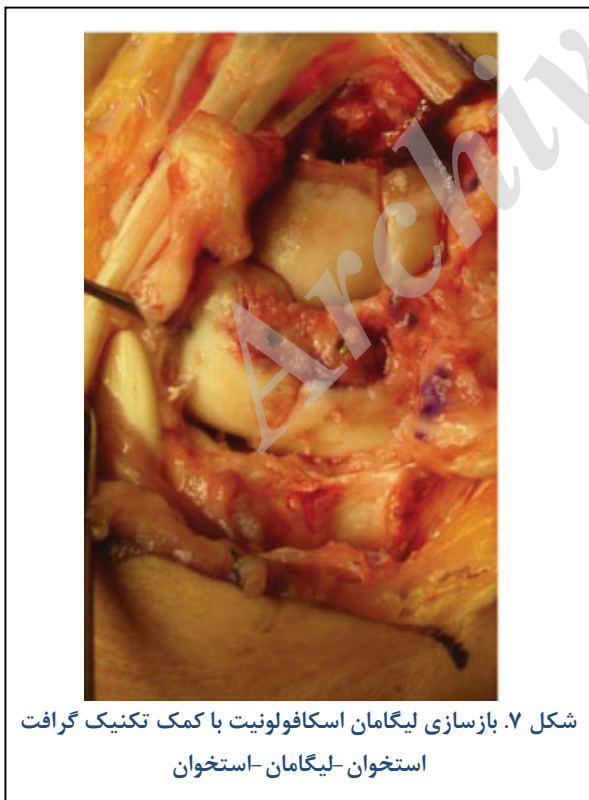1. Blatt



شکل ۶: کپسولودز ماتولن. کپسول خلفی به لیگامان پاره شده اسکافولونیت دوخته می‌شود.

گرفت استخوان - لیگامان - استخوان

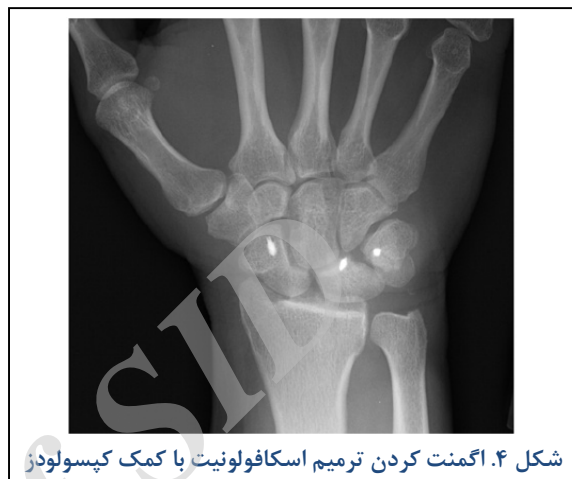تکنیک دیگری که جهت بازسازی اسکافولونیت استفاده می‌شود استفاده از گرفت BLB می‌باشد. (شکل ۷) استفاده از این نوع گرفت الهام گرفته از عمل‌های بازسازی لیگامانی زانو با کمک لیگامان پاتلار است. در این روش از طیف وسیعی از لیگامان‌های دورسال اینترکارپال، کاپیتوهمیت، تراپزوکاپیتیت، کاپیتومتاکارپال یا لیگامال روی توپرکل لیستر استفاده می‌شود^(۱۲). این تکنیک‌ها در مرحله سوم کاربرد دارند.



شکل ۷. بازسازی لیگامان اسکافولونیت با کمک تکنیک گرفت استخوان-لیگامان-استخوان

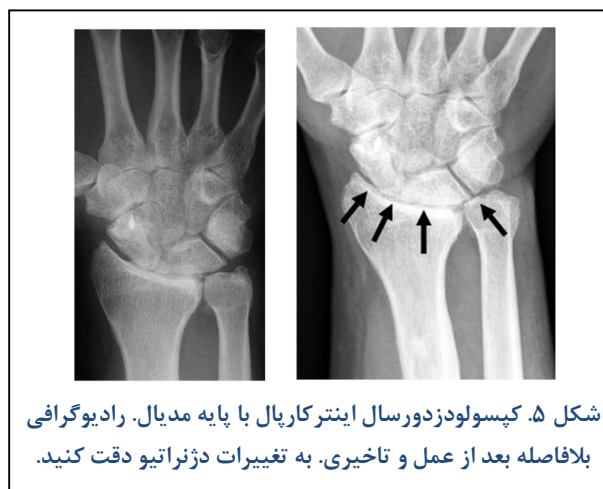به‌عنوان مثال در تکنیک «مورال» که گرفت را از روی توپرکل لیستر برداشته است در ۱۲ بیمار از ۱۴ بیمار با ضایعه دینامیک

در روش دیگری که توسط «بو»^۱ ابداع شده است در ضایعات تحت حاد علاوه بر ترمیم اسکافولونیت و پین‌گذاری از کپسولودز همزمان نیز برای تقویت ترمیم استفاده شده است. نتیجه درمان در یک بیماری که با این روش درمان شد مطلوب بوده است^(۱۰). (شکل ۴)



شکل ۴. اگمنت کردن ترمیم اسکافولونیت با کمک کپسولودز

در مطالعه دیگری که توسط «گاجندران»^۲ معرفی شد کپسولودز با بیس مدیال (تریکوئترال) انجام شد. (شکل ۵) نتایج درازمدت پنج ساله این روش که در ۱۵ بیمار انجام شده است حاکی از بهبود رضایت‌بخش و فانکشن خوب در حدود ۶۰ درصد بیماران است، اما علیرغم نتایج بالینی خوب این کپسولودز مانع تخریب رادیولوژیک وضعیت مفصل و پیشگیری از بروز آرتروز نشده است^(۱۱). (شکل ۵) یکی از تکنیک‌های کپسولودز که به‌ویژه در مراحل اولیه بیماری کاربرد دارد روش ماتولن است. در این روش با نخ‌های دیر جذبی که از کپسول خلفی وارد لیگامان اسکافولونیت می‌شود، کپسول به لیگامان دوخته می‌شود. (شکل ۶)

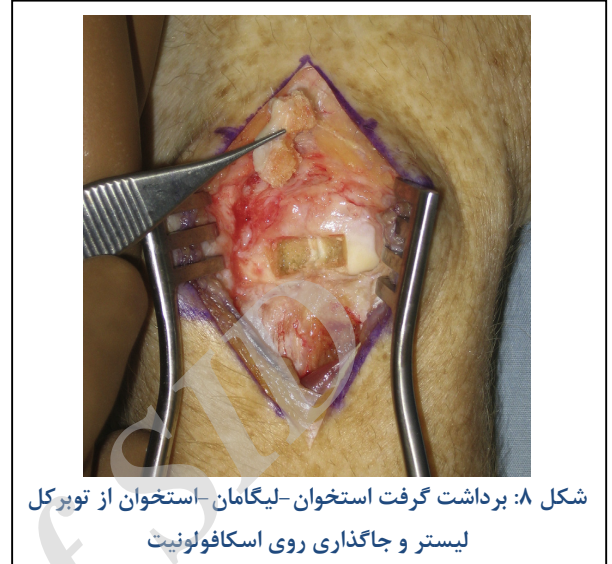

شکل ۵. کپسولودز دورسال اینترکارپال با پایه مدیال. رادیوگرافی بلافاصله بعد از عمل و تاخیری. به تغییرات دژنراتیو دقت کنید.

1. Szabo
2. Gajendran

بعداً لونیت نیز می‌تواند دچار اکستانسیون و تغییرات DISI شود. درمان‌های ذکر شده در مراحل قبلی جهت این مراحل نیز بکار رفته‌اند اما میزان موفقیت آنها پایین است. از این رو ناگزیر هستیم که علاوه بر بستن فاصله اسکافولونیت با بازسازی لیگامان‌های اکسترنسیک و اینترنسیک درمان کنیم. اولین تلاش‌ها جهت بازسازی لیگامانی ولار و دورسال توسط برونلی و برونلی مطرح شد و بعداً توسط «ون دن ابل»^(۱۶) اصلاح گردید. این تکنیک جزو اولین و مفیدترین تکنیک‌ها جهت درمان مرحله چهارم بیماری است. در تکنیک تغییر یافته برونلی- برونلی یک استرپ از FCR با پایه دیستال به طول ۸ سانتی‌متر آزاد می‌شود و از کانال داخل اسکافوئید عبور داده می‌شود و در دورسال به لونیت متصل می‌شود و سپس از یک انکور داخل لیگامان رادیوکارپال دورسال عبور داده می‌شود. این تکنیک به نام تنودز سه لیگامانی (three ligament tenodesis) شناخته می‌شود. نتایج این تکنیک توسط گارسیا-الیاس روی ۳۸ بیمار با دوره پیگیری ۴۶ ماهه حاکی از بهبود کامل درد در ۲۸ بیمار بود. دامنه حرکتی کلی مچ مبتلا به ۷۶ درصد سمت سالم و قدرت گریپ به ۶۵ درصد سمت سالم رسید. هرچند در دراز مدت کلاپس کارپ بدون علامت به طرز شایعی دیده شد. (شکل ۹)

درد بیمار از بین رفته است و در دو بیمار فقط حین فعالیت درد وجود داشته است. ۱۳ بیمار به کار قبلی خود برگشتند. میزان میانگین زاویه اسکافولونیت به ۵۰ و گپ اسکافولونیت به ۳ میلی‌متر رسید^(۱۳). (شکل ۸)



شکل ۸: برداشت گرفت استخوان-لیگامان-استخوان از توبرکل لیستر و جاگذاری روی اسکافولونیت

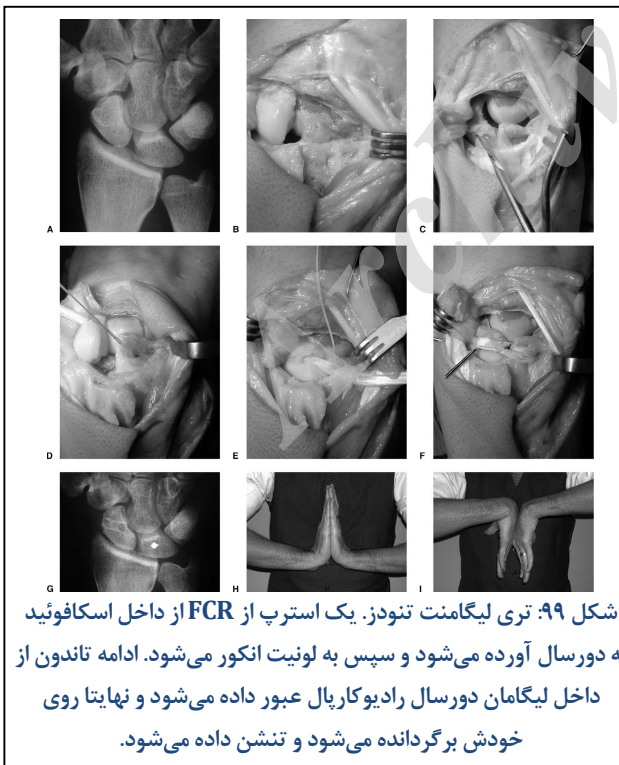
در تکنیک «ناکامارا»^۱ که گرفت را از مفصل کاپیتوهمیت بر می‌دارد در ۱۵ بیمار با متوسط سنی ۳۸ سال و ضایعه مزمن اسکافولونیت اسکور درد به گونه چشمگیری کاهش یافته است. همچنین گپ اسکافولونیت از ۸/۴ به ۱/۲ کاهش داشته است. براساس معیار «مدیفیلد مایو ریست»^۲ نتیجه عالی در هشت بیمار، خوب در ۵ بیمار و متوسط در ۲ بیمار بدست آمده است. طول دوره پیگیری به‌طور متوسط ۷/۳ سال بوده است^(۱۴).

دینادز^۳

این تکنیک توسط سراج و سراج معرفی گردید^(۱۵). در این روش بجای استفاده از کپسول از یک استرپ ECRL جهت عبور از کانال داخل اسکافوئید و سپس تنودز آن به FCR استفاده می‌شود. در این تکنیک ۱۰۵ بیمار تحت مطالعه قرار گرفتند و دوره پیگیری ۶۳ ماه داشتند. میزان گریپ در نهایت ۶۵ درصد افزایش داشت. طبق معیار بالینی گرین و ابرین نتایج عالی در ۴۹ درصد، خوب در ۲۴ درصد و متوسط در ۲۶ درصد بیماران گزارش گردید. این تکنیک نیز در مرحله سوم بیماری کاربرد دارد.

لیگامنتوپلاستی

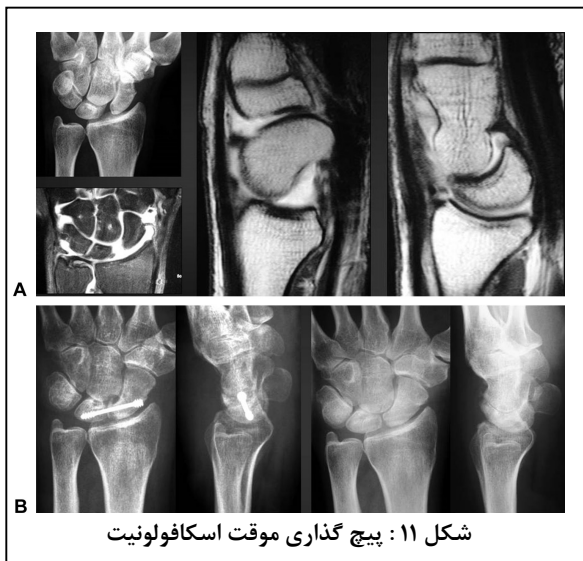در مراحل بالاتر ضایعات اسکافولونیت که دفورمیتی حالت استاتیک پیدانموده است ابتدا اسکافوئید به فلکشن می‌رود و



شکل ۹: تری لیگامنت تنودز. یک استرپ از FCR از داخل اسکافوئید به دورسال آورده می‌شود و سپس به لونیت انکور می‌شود. ادامه تاندون از داخل لیگامان دورسال رادیوکارپال عبور داده می‌شود و نهایتاً روی خودش برگردانده می‌شود و تنش داده می‌شود.

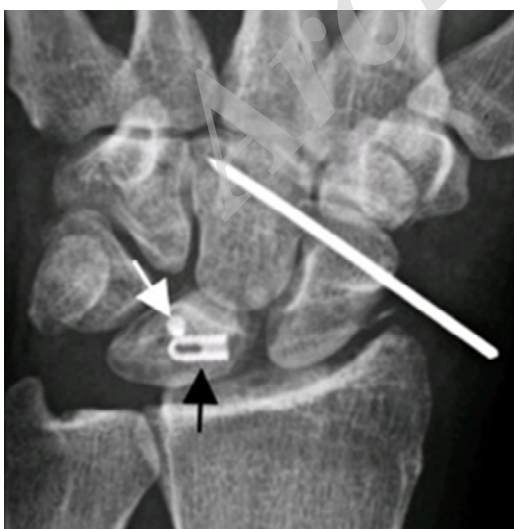1. Nakamura
2. Modified mayo wrist score
3. Dynadesis

4. Van Den Abbeele



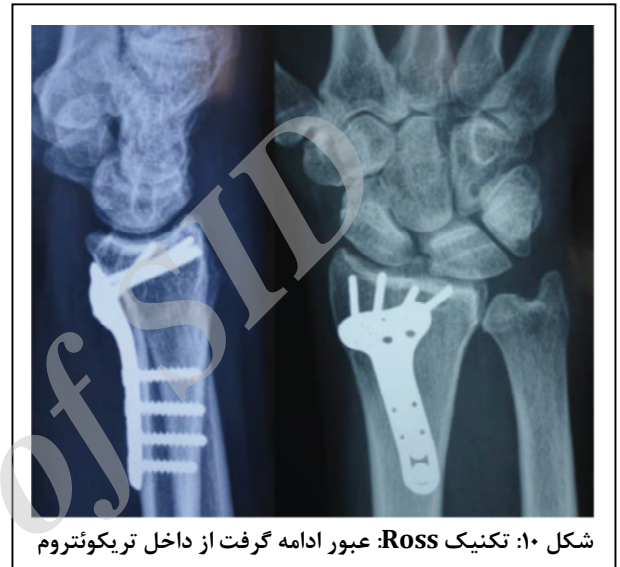شکل ۱۱: پیچ گذاری موقت اسکافولونیت

تکنیک جدید دیگری که ریکانستراکشن لیگامانی با گرافت تاندونی پالماریس لانگوس در محل محور چرخش اسکافولونیت انجام می‌شود، روش محور اسکافولونیت (scapholunate axis method) نام دارد^(۱۹). در این تکنیک که در سال ۲۰۱۶ معرفی شده است ۱۳ بیمار با دوره پیگیری متوسط ۱۱ ماه تحت بررسی قرار گرفتند. گرافت پالماریس لانگوس داخل لونیت با یک گرفت انکور و داخل اسکافوئید با یک پیچ بیوانترفرانس محکم می‌شوند. در ارزیابی نهایی قدرت گریپ حدود ۶۲ درصد سمت مقابل بود. (شکل ۱۲). این دو تکنیک پیچ یا گرفت ترانس آرتیکولار نیز در مرحله ۴ بیماری کاربرد دارند.



شکل ۱۲: روش محور اسکافولونیت. انکور گرفت داخل لونیت و پیچ بیوانترفرانس داخل اسکافوئید. گرفت پالماریس لانگوس دو استخوان را به هم محکم نگه داشته است.

با لحاظ کردن جنبه‌های این تکنیک تغییراتی در این روش داده شد و «راس»^۱ در سال ۲۰۱۴ به جای عبور دادن ادامه FCR از داخل دورسال رادیوکاپال لیگامان با ایجاد یک تونل داخل مفصل لونوتریکوترال و عبور دادن FCR از داخل آن عمل تنش دادن را به این وسیله روی مفصل اسکافولونیت انجام داد^(۱۷). (شکل ۱۰) تکنیک‌های لیگامنتوپلاستی درمان انتخابی مرحله چهارم بیماری هستند.

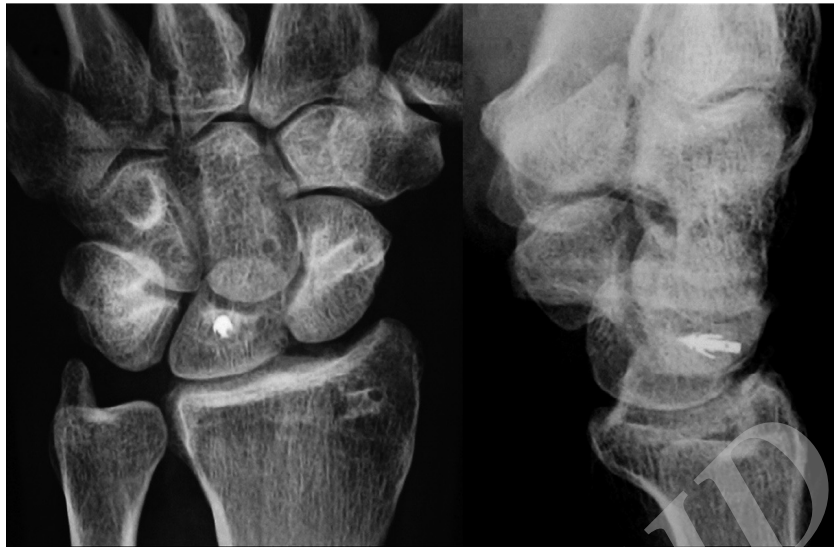

شکل ۱۰: تکنیک Ross: عبور ادامه گرفت از داخل تریکوئتروم

پیچ یا گرفت ترانس آرتیکولار

یکی از مشکلات عمده روش‌های ریکانستراکشن یا ترمیم و لیگامنتوپلاستی، بهم خوردن ریداکشن رادیولوژیک با گذشت زمان می‌باشد. جهت اگمنت ترمیم یا ریکانستراکشن، فرناندز و همکاران از پیچ هربرت به صورت موقت استفاده کردند^(۱۸). (شکل ۱۱) ۳۶ بیمار با میانگین سنی ۴۳ سال وارد مطالعه شدند. ۱۱ بیمار ضایعه دینامیک و ۲۵ بیمار ضایعه استاتیک داشتند. میانگین دوره پیگیری ۹/۷ سال بود. بعد از عمل جراحی حین پیگیری هر زمان شواهد لوزنینگ پیچ مشاهده می‌شد پیچ خارج می‌گردید. در این مطالعه میانگین زاویه اسکافولونیت به ۵۶ و گپ اسکافولونیت به ۵/۲ میلی متر رسید و در طول دوره پیگیری ثابت باقی ماند. همچنین دامنه حرکتی در اکستانسیون و فلکشن و اولنار و رادیال دویشن به محدوده قابل قبول به ترتیب ۵۵ و ۵۱ و ۲۶ و ۱۵ درجه رسید.

1. Ross



شکل ۱۳: آنتی پرونیشن اسپیرال تنودز. استرپ تاندونی پس از عبور از اسکافوئید و انکور شدن به دور سال لونیت از داخل تریکوئیتروم دوباره به سمت ولار می آید و از کف کانال کارپ به سمت استیلوئید رادیوس رفته و روی استیلوئید تنش داده می شود. پس از تنش دادن، کارپ به سمت رادیوس کشیده می شود و ترانسلیشن اصلاح می شود.

در مراحل پیشرفته‌تر بیماری که با مفصل اسکافولونیت قابل جاناندازی نیست (مرحله ۶) و یا آنکه تغییرات دژنراتیو بروز کرده است (مرحله ۷) سایر درمان‌های salvage مانند انواع آرتروذ محدود یا کامل یا کارپکتومی‌ها کاربرد دارند.

بحث و نتیجه‌گیری

آسیب مزمن اسکافولونیت از شایع‌ترین آسیب‌ها و بیماری‌های مچ دست است و می‌تواند باعث درد و محدودیت حرکت شود. با توجه به هماهنگی مجموعه لیگامانی اینترینسیک و اکسترنسیک مچ دست با هم، آسیب اسکافولونیت با گذشت زمان اولاً می‌تواند از یک پارگی ناکامل به پارگی کامل تبدیل شود و ثانیاً سایر لیگامان‌های اکسترنسیک را درگیر کند و نهایتاً باعث بی‌ثباتی و کلاپس مچ دست شود. در هر مرحله بسته به شدت و محل آسیب انواع روش‌های ترمیم و بازسازی وجود دارد که باید با شناخت درست پاتولوژی و نیز انجام تست‌های تشخیصی و تست‌های استرس رادیوگرافیک و نیز محاسبه زوایا و فواصل، مرحله بیماری تشخیص و براساس مرحله بیماری آسیب‌های موجود در آن یکی از روش‌ها را انتخاب کرد. همان‌طور که ذکر شد در مرحله اول بیماری که آسیب پارشیل داریم، در ابتدا فیزیوتراپی و در صورت عدم پاسخ دبریدمان آرتروسکوپی با پین‌گذاری درمان انتخابی

تکنیک‌تنودز آنتیپرونیشن اسپیرال

اگر در سیر آسیب اسکافولونیت بیمار دچار ناپایداری رادیولونیت نیز شده باشد معمولاً با توجه به عدم کفایت لیگامان رادیولونیت، لونیت به سمت اولنار باید ترانس لوکیت می‌شود و کل کارپ به سمت اولنار کشیده می‌شود. در این مورد بازسازی تنهای لیگامان اسکافولونیت در ولار و دورسال مشابه تکنیک‌های لیگامنتوپلاستی که قبلاً توضیح داده شد به تنهایی کافی نیست و نیاز به روشی داریم که علاوه بر بستن فضای اسکافولونیت و اصلاح زاویه اسکافولونیت لیگامان رادیولونیت را نیز بازسازی کند. این روش به‌ویژه در مرحله پنج ناپایداری کمک کننده است. در این راستا روشی به نام آنتی پرونیشن اسپیرال تنودز (antipronation spiral tenodesis) توسط «چی»^۱ معرفی شده است که در ادامه عمل تنودز تری لیگامان با برگرداندن استرپ FCR از سطح ولار تریکوئیتروم از کف کانال کارپ به سمت استیلوئید رادیوس و سفت کردن آن روی استیلوئید باعث کشیدن لونیت و ردیف پروگزیمال به سمت رادیال ساید و اصلاح اولنار ترانس لوکیشن می‌شود. (شکل ۱۳) «چی» و همکاران پنج بیمار را با این روش درمان کردند و به‌ویژه در موارد دررفتگی پری لونیت که لیگامان لونوتریکوئیتال نیز پاره است این روش را توصیه می‌کنند.^(۲۰)

1. Chee

انتخاب شوند باعث بهبود چشمگیر درد بیمار می‌شوند. دامنه حرکتی و خصوصاً قدرت گریپ افزایش می‌یابد ولی بهبود رادیولوژیک که معمولاً بلافاصله بعد از عمل جراحی حاصل می‌شود با گذشت زمان ممکن است از دست برود و وضعیت رادیولوژیک بدتر شود هرچند که این بدتر شدن وضعیت پارامترهای رادیولوژیک در عمده موارد بدون علامت است.

منابع

- Garcia-Elias M, Lluch A, Ferreres A, Papini-Zorli I, Rahimtoola ZO. Treatment of radiocarpal degenerative osteoarthritis by radioscapolunate arthrodesis and distal scaphoidectomy. *The Journal of hand surgery*. 2005;30(1):8-15.
- Naqui Z, Khor WS, Mishra A, Lees V, Muir L. The management of chronic non-arthritis scapholunate dissociation: a systematic review. *The Journal of hand surgery, European volume*. 2018;43(4):394-401.
- Athlani L, Pauchard N, Detammaecker R, Huguete S, Lombard J, Dap F, et al. Treatment of chronic scapholunate dissociation with tenodesis: A systematic review. *Hand surgery & rehabilitation*. 2018;37(2):65-76.
- Salva-Coll G, Garcia-Elias M, Leon-Lopez MT, Llusà-Perez M, Rodriguez-Baeza A. Effects of forearm muscles on carpal stability. *The Journal of hand surgery, European volume*. 2011;36(7):553-9.
- Geissler WB. Arthroscopic management of scapholunate instability. *Journal of wrist surgery*. 2013;2(2):129-35.
- Pomerance J. Outcome after repair of the scapholunate interosseous ligament and dorsal capsulodesis for dynamic scapholunate instability due to trauma. *The Journal of hand surgery*. 2006;31(8):1380-6.
- Blatt G. Capsulodesis in reconstructive hand surgery. Dorsal capsulodesis for the unstable scaphoid and volar capsulodesis following excision of the distal ulna. *Hand clinics*. 1987;3(1):81-102.
- Megerle K, Bertel D, Germann G, Lehnhardt M, Hellmich S. Long-term results of dorsal intercarpal ligament capsulodesis for the treatment of chronic scapholunate instability. *The Journal of bone and joint surgery British volume*. 2012;94(12):1660-5.
- Moran SL, Ford KS, Wulf CA, Cooney WP. Outcomes of dorsal capsulodesis and tenodesis for treatment of scapholunate instability. *The Journal of hand surgery*. 2006;31(9):1438-46.

است. در مرحله دوم که آسیب لیگامان کامل اما قابل ترمیم است ترمیم باز همراه با کپسولودز درمان انتخابی می‌باشد. تکنیکهای کپسولودز در مرحله سوم نیز درمان بسیار موفق می‌باشد. در مرحله چهارم بیماری درمان انتخابی روش تنودز تری لیگامانی می‌باشد. اما این روش در مرحله پنجم کافی نیست و روش تنودز آنتی پرونیشن اسپیرال به بهترین نحو همه پاتولوژی‌ها و عوامل دخیل در بروز این آسیب را اصلاح می‌کند. از نظر نتایج باید در نظر داشت که عمده این روش‌ها اگر درست

- Szabo RM. Scapholunate ligament repair with capsulodesis reinforcement. *The Journal of hand surgery*. 2008;33(9):1645-54.
- Gajendran VK, Peterson B, Slater RR, Jr., Szabo RM. Long-term outcomes of dorsal intercarpal ligament capsulodesis for chronic scapholunate dissociation. *The Journal of hand surgery*. 2007;32(9):1323-33.
- Luchetti R, Atzei A, Cozzolino R, Fairplay T. Current role of open reconstruction of the scapholunate ligament. *Journal of wrist surgery*. 2013;2(2):116-25.
- Morrell NT, Weiss AP. Bone-Retinaculum-Bone Autografts for Scapholunate Interosseous Ligament Reconstruction. *Hand clinics*. 2015;31(3):451-6.
- Nakamura T, Abe K, Iwamoto T, Ochi K, Sato K. Reconstruction of the Scapholunate Ligament Using Capitoamate Bone-Ligament-Bone. *Journal of wrist surgery*. 2015;4(4):264-8.
- Seradge H, Baer C, Dalsimer D, Seradge A, Shafi RA, Parker W. Treatment of dynamic scaphoid instability. *The Journal of trauma*. 2004;56(6):1253-60.
- Garcia-Elias M, Lluch AL, Stanley JK. Three-ligament tenodesis for the treatment of scapholunate dissociation: indications and surgical technique. *The Journal of hand surgery*. 2006;31(1):125-34.
- Ross M, Loveridge J, Cutbush K, Couzens G. Scapholunate ligament reconstruction. *Journal of wrist surgery*. 2013;2(2):110-5.
- Ross M, Loveridge J, Cutbush K, Couzens G. Scapholunate ligament reconstruction. *Journal of wrist surgery*. 2013;2(2):110-5.
- Yao J, Zlotolow DA, Lee SK. ScaphoLunate Axis Method. *Journal of wrist surgery*. 2016;5(1):59-66.
- Chee KG, Chin AY, Chew EM, Garcia-Elias M. Antipronation spiral tenodesis—a surgical technique for the treatment of perilunate instability. *The Journal of hand surgery*. 2012;37(12):2611-8.