

تشخیص شکستگی‌های انفجاری ناپایدار ستون فقرات کمری براساس روش نوین ترموگرافی

خلاصه

پیش‌زمینه: شکستگی‌های انفجاری (Burst fractures) مهره حدود ۱۵٪ آسیب ستون فقرات را تشکیل می‌دهند که شایع‌ترین محل آن در ناحیه پشتی کمری می‌باشد. امروزه تشخیص نوع شکستگی و آسیب‌های همراه معمولاً با استفاده از رادیوگرافی ساده، سی‌تی‌اسکن و ام‌آرآی صورت می‌گیرد، اما این روش‌ها محدودیت‌های زیادی مانند خطر تابش اشعه و هزینه بالا را دارند. در این تحقیق سعی شد تا یک روش نوین برای تشخیص شکستگی در تصاویر ترموگرافی ارائه شود.

مواد و روش‌ها: مطالعه حاضر یک مطالعه مقدماتی است که بر روی مجموعه‌ای از تصاویر حرارتی که از یک مرکز بالینی در کالیفرنیا به دست آمد، صورت گرفت و تشخیص شکستگی انفجاری ناپایدار ستون فقرات کمری براساس الگوی حرارتی و با استفاده از روش کلاستر بندی Fuzzy C-Means (FCM) و الگوریتم اجزای متصل برگشتی انجام شد. در این تحقیق با بررسی‌های انجام شده توسط پزشک متخصص ارتوپدی، که قبلاً از بیماران صورت گرفته بود، صحت انجام این کار تأیید می‌شود.

یافته‌ها: پس از اعمال مراحل پیش پردازش و اعمال خوشه‌بندی FCM بر روی تصویر، خوشه‌های متعلق به ستون فقرات کمری که مرکز آنها در مکان اول و دوم از ماتریس مراکز خوشه‌ها قرار داشت با یکدیگر جمع شدند و سپس تشخیص شکستگی‌های انفجاری ناپایدار ستون فقرات کمری براساس تکنیک برچسب زدن اجزا صورت گرفت. از ۱۳۰ تصویر حرارتی، در ۹۸ تصویر شکستگی نشان داده شد و در ۳۲ تا شکستگی مشخص نگردید. در مقایسه با سی تی اسکن ۹۵٪ نتیجه مشابه داشت.

نتیجه‌گیری: روش ارائه شده در این مقاله به‌عنوان یک روش غیرتهاجمی و مقرون به صرفه برای تشخیص شکستگی‌های انفجاری ناپایدار ستون فقرات کمری مورد توجه قرار می‌گیرد. تکنیک‌ها و نکاتی که به صورت تجربی و مبتنی بر اصول علمی در انجام این تحقیق به دست آمده است، می‌تواند به پزشکان جهت تشخیص سریع شکستگی‌های انفجاری ناپایدار ستون فقرات کمری مبنی بر تجزیه و تحلیل تصاویر حرارتی یاری رساند. **واژه‌های کلیدی:** ترموگرافی، ستون فقرات، شکستگی، اجزای متصل، تشعشع.

دریافت مقاله: ۹ ماه قبل از چاپ؛ مراحل اصلاح و بازنگری: ۳ بار؛ پذیرش مقاله: ۱ ماه قبل از چاپ

فاطمه ولی پوری گودرزی*، دکتر مجید بقایی نژاد**

مقدمه

شکستگی‌های انفجاری مهره حدود ۱۵٪ آسیب ستون فقرات را تشکیل می‌دهند که شایع‌ترین محل آن در ناحیه پشتی کمری است^(۱-۲). امروزه تشخیص نوع شکستگی و آسیب‌های همراه معمولاً با استفاده از رادیوگرافی ساده و سی‌تی‌اسکن و ام‌آرآی صورت می‌گیرد، این روش‌ها به‌طور وسیعی در حوزه‌های بالینی به‌عنوان وسایل دقیق و مفید، مورد استفاده قرار می‌گیرند، که بسیار زمان بر و پرهزینه می‌باشند. در زمینه پزشکی، فن‌آوری‌های جدید نه تنها برای بهبود کیفیت زندگی بیماران، بلکه برای افراد سالم نیز کاربردهایی دارند. به هر حال، هر روش مزایا و معایب منحصر به فردی دارد، که بسیاری از آنها یک مصالحه بین کارایی و دقت در مقابل سهولت استفاده و ملاحظات هزینه در برخواهد داشت. فن‌آوری مادون قرمز یکی از فن‌آوری‌هایی است که برخی کاربردها در هر دو زمینه پزشکی و بیولوژیکی دارد، تاکنون ترموگرافی Infrared Thermography (IRT)^(۱) به‌طور موفقیت‌آمیزی در تشخیص سرطان سینه، دیابت و ... استفاده شده است^(۳)، اما تا بحال تحقیقی مبنی بر تشخیص شکستگی ستون فقرات کمری توسط IRT صورت نگرفته است.

* دکتری مهندسی پزشکی، دانشکده مهندسی برق و کامپیوتر، دانشگاه حکیم سبزواری، سبزواری، ایران
** دانشیار گروه برق و الکترونیک، دانشکده مهندسی برق و کامپیوتر، دانشگاه حکیم سبزواری، سبزواری، ایران
fatemeh.goodarzi10@gmail.com
il.com
آدرس نویسنده مسئول:
تهران، شهرک شهید بهشتی، ساختمان نسترن ۴۱، واحد ۴۲

1. IRT= Infrared Thermography

مواد و روش‌ها

مطالعه حاضر یک مطالعه مقدماتی است. تمامی تکنیک‌ها و پردازش‌های صورت گرفته بر روی تصاویر استفاده شده در این مقاله توسط نویسنده و همکاران این پژوهش در سال ۹۵ و در دانشگاه حکیم سبزواری صورت گرفته است. جهت بررسی صحت الگوریتم پیشنهادی که به تشخیص خودکار شکستگی تشخیص شکستگی‌های انفجاری ناپایدار ستون فقرات کمری براساس روش نوین و غیرتهاجمی ترموگرافی و براساس تکنیک‌های پردازش تصاویر که سیستم به صورت اتوماتیک و بدون نیاز به تجزیه و تحلیل تصاویر توسط پزشک و احتمال وجود خطا، وجود شکستگی را در تصاویر به دست آمده مشخص می‌سازد) که قبلاً به صورت بالینی مورد بررسی قرار گرفته بود می‌پردازد، عملکرد سیستم را بر روی مجموعه‌ای از تصاویر حرارتی گرفته شده از افراد، که شامل ۱۳۰ تصویر بود و قبلاً جهت تشخیص بالینی شکستگی ستون فقرات کمری براساس روش ترموگرافی در یک مرکز بالینی در کالیفرنیا مورد بررسی قرار گرفته بود را مورد آزمایش قرار دادیم. استفاده از این تصاویر جهت تشخیص اتوماتیک شکستگی با رضایت کامل آن مرکز صورت گرفت.

در این مرکز، ابتدا از بیماران عکس ترموگرافی گرفته شده بود و سپس تشخیص وجود و یا عدم وجود شکستگی در این افراد، توسط پزشک متخصص این مرکز بالینی و براساس تصاویر سی‌تی‌اسکن گرفته شده از بیماران مراجعه کننده به این مرکز صورت گرفته بود، اما در تشخیص بالینی صورت گرفته در این مرکز، مشکل تشخیص نادرست در پیوستگی حرارتی در ناحیه ستون فقرات و در نتیجه تشخیص نادرست شکستگی در این ناحیه وجود داشت. تصاویر حرارتی توسط پیکسل‌هایی رنگی نمایش داده می‌شوند که گاهی اوقات با توجه به تصاویر و صورت وجود تعداد محدودی پیکسل در یک محدوده حرارتی و رنگی در ناحیه ستون فقرات قادر به شناسایی درست پیوستگی و یا عدم پیوستگی حرارتی در تصویر نمی‌باشد، بنابراین در این تحقیق کوشیدیم تا با بکارگیری تکنیک‌های پردازش تصویر به تشخیص خودکار شکستگی ستون فقرات در تصاویر ترموگرافی بپردازیم تا خطای تشخیصی به حداقل برسد. در این مقاله تشخیص خودکار شکستگی براساس الگوی حرارتی و استفاده از روش کلاستر بندی FCM و الگوریتم اجزای متصل برگشتی که بر روی تصاویر حرارتی بدست آمده از دوربین مادون قرمز عمل

در این مقاله برای نخستین بار از (IRT) به‌عنوان یک روش غیرتهاجمی و مقرون به صرفه برای تشخیص شکستگی‌های انفجاری ستون فقرات کمری استفاده شده است. در گذشته، تصویربرداری مادون قرمز (IR) Infrared، به‌طور گسترده‌ای در پزشکی به‌دلیل، استفاده پیش از موعد از فن‌آوری^(۴)، به رسمیت شناخته نشد، چند دهه قبل، زمانی که دقت اندازه‌گیری درجه حرارت و قدرت تفکیک مکانی نامناسب و پیچیده بودند، ابزار پردازش تصویر در دسترس نبودند. این وضعیت به‌طور چشمگیری در اواخر دهه ۲۰۰۰s-۱۹۹۰s میلادی تغییر یافت. پیشرفت در ابزار IR، پیاده‌سازی الگوریتم‌های پردازش تصویر دیجیتال و تصویربرداری IR پویا، که دانشمندان را نه تنها به تجزیه و تحلیل مکانی بلکه رفتار حرارتی تمپورال پوست قادر می‌سازد^(۵)، پیشرفت‌ها در این زمینه را امکان‌پذیر می‌سازد. کاربردهای این نوع تصویربرداری در پزشکی به سرعت در حال افزایش است. هرچند که در برخی از مطالعات انجام شده در گذشته، برخی از محققان توانسته‌اند عدم پیوستگی حرارتی در ستون فقرات کمری را در شکستگی‌های انفجاری ستون فقرات کمری مشاهده کنند، اما تاکنون تحقیقی مبنی بر تشخیص خودکار این نوع از شکستگی توسط IRT صورت نگرفته است. تصویربرداری مادون قرمز یک روش تصویربرداری غیر تهاجمی است که به‌عنوان یک ابزار تشخیصی به کار می‌رود. منشأ اصلی اشعه‌های مادون قرمز، گرمای برخاسته از بدن‌های مختلف است که دمای آنها از صفر مطلق بیشتر است. بنابراین ترموگرام از یک بیمار توزیع گرما در بدن را فراهم می‌کند^(۶). برای ثبت تصاویر حرارتی از دوربین حرارتی استفاده می‌شود. این دوربین‌ها دارای مزیت‌های زیادی مانند: هزینه پایین‌تر نسبت به روش‌های دیگر، غیرتهاجمی بودن، عدم تماس مستقیم، بدون تابش اشعه، کم‌حجم، قابل حمل و قابل استفاده در هر زاویه‌ای^(۷)، هستند. بنابراین با توجه به محدودیت‌های دسترسی به خدمات تخصصی سریع که توسعه ابزار تشخیصی برای کمک به تشخیص بیماری را امری ضروری می‌سازد، در مطالعه حاضر بر آن شدیم تا با استفاده از روش ترموگرافی (IRT)، به‌عنوان یک روش مقرون به‌صرفه و غیرتهاجمی به تشخیص این نوع شکستگی بپردازیم تا با استفاده از نتایج آن، بتوان به پزشکان جهت تشخیص شکستگی مبنی بر تجزیه و تحلیل تصاویر حرارتی یاری رساند.


²IR= Infrared

خوشه بندی تصویر

پس از انجام مراحل پیش پردازش، نوبت به مرحله خوشه‌بندی تصویر، توسط الگوریتم خوشه‌بندی فازی (FCM) می‌رسد، لذا در ادامه به توضیح مختصری در مورد این الگوریتم خوشه‌بندی پرداخته می‌شود. «راسپینی»^۱ در سال ۱۹۶۹ اولین مدل خوشه‌بندی با ایده فازی را مطرح کرد^(۱-۱۳). در این روش میزان عضویت یا تعلق هر شی داده به هر خوشه، در ماتریس عضویت $U = [u_{ij}]_{c \times n} = (u_{11}, u_{21}, \dots, u_{cn})$ که c تعداد خوشه‌ها و n تعداد اشیاء داده است، مشخص می‌شود.

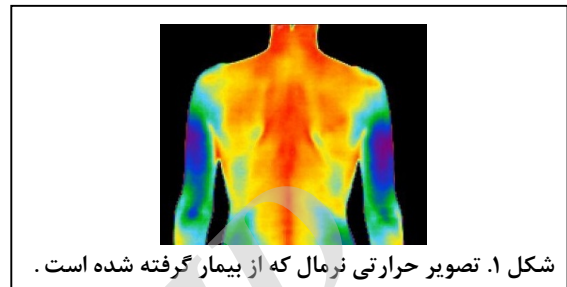
تشخیص خوشه‌های متعلق به ستون فقرات

یک تصویر دیجیتال آرایه‌ای دوبعدی از پیکسل‌ها است به طوری که هر پیکسل آن دارای شدت روشنایی و یا رنگ خاصی است. الگوریتم پیشنهادی ما روی تصاویر حرارتی بدست آمده از دوربین مادون قرمز عمل می‌کند و توسط نرم افزار MATLAB پیاده‌سازی شده است. در محیط این نرم افزار یک تصویر حرارتی به صورت آرایه سه‌بعدی و در فضای RGB شناخته می‌شود. در فضای RGB متناظر با هر پیکسل سه عدد وجود دارد که هر کدام شدت یکی از سه رنگ اصلی قرمز، سبز و آبی را برای پیکسل نشان می‌دهد. اعداد مربوط به R ، G و B برای هر پیکسل در بازه $[0-255]$ قرار گرفته و ترکیب شدت‌های مختلفی از این سه رنگ تمامی رنگ‌های مورد نیاز را می‌سازند. شکل ۲، ناحیه مورد نظر از تصویر حرارتی در فضای RGB را به همراه مقادیر R ، G و B برای بخشی از پیکسل‌های آن نشان می‌دهد. بنابراین ناحیه مربوط به ستون فقرات کمری در تصویر حرارتی، که به صورت یک مستطیل قرمز علامت‌گذاری شده است (شکل ۲)، دارای مقادیر خاصی از R ، G و B می‌باشد، که الگوریتم پیشنهادی ما به صورت هوشمند بخشی از شدت رنگ‌های R ، G و B متعلق به ستون فقرات را در نظر گرفته (شکل ۳) و با مقادیر R ، G و B خوشه‌های بدست آمده مقایسه می‌کند. و در نهایت خوشه‌هایی که شامل آن مقادیر از R ، G و B باشد را به عنوان خوشه‌های متعلق به ستون فقرات کمری در نظر می‌گیرد و مرکز آن را در مکان اول و دوم از ماتریس مراکز خوشه‌ها (خوشه‌های ۱ و ۲) قرار می‌دهد (شکل ۴).

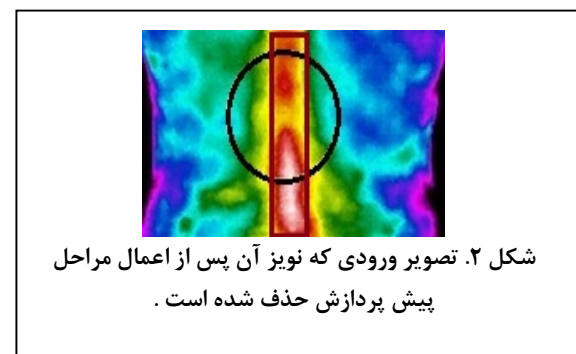



می‌کند و توسط نرم افزار MATLAB پیاده سازی شده است، با دقت بالای ۹۵٪ محاسبه شد.

روش پیشنهادی شامل چندین مرحله است که در ادامه به آنها اشاره می‌کنیم. نمونه‌ای از تصویر حرارتی نرمال (پیوستگی حرارتی در ناحیه ستون فقرات کمری) در شکل (۱) مشخص شده است:

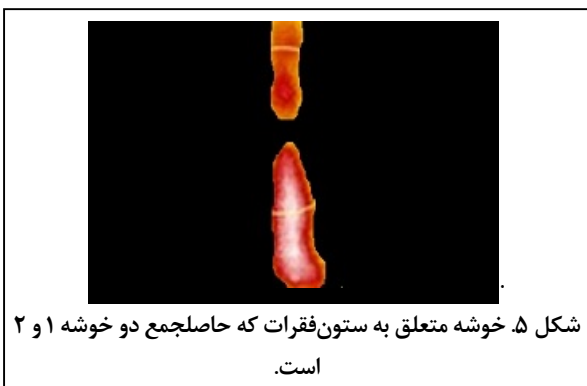**مرحله پیش پردازش**

از آنجایی که الگوریتم خوشه‌بندی به کار برده شده در روش پیشنهادی (FCM) که برای جداسازی خوشه‌های متعلق به ستون فقرات کمری مورد استفاده قرار می‌گیرد بسیار به نویز حساس است، در نتیجه برای دقت در جداسازی، تصاویر باید از وضوح کافی برخوردار باشند و مرز بین لایه‌های رنگی تصویر به خوبی مشخص و از یکدیگر تفکیک پذیر باشند و در صورتی که تصاویر دارای نویز باشند، جداسازی خوشه‌های متعلق به ستون فقرات کمری توسط الگوریتم خوشه‌بندی به درستی صورت نمی‌پذیرد، لذا برای حل این مشکل می‌توان از فیلترهای حذف نویز استفاده کرد و قابلیت تفکیک لبه‌های تصویر و در نتیجه کارایی الگوریتم خوشه‌بندی را بهبود بخشید. لذا اولین قدم در این روش که به عنوان مرحله پیش پردازش در نظر گرفته می‌شود، شامل مراحل حذف نویز تصویر توسط فیلتر میانه و سپس تیز کردن تصویر توسط فیلتر Highboost پس از حذف نویز است^(۹). تصاویر مربوط به مراحل پیش پردازش و ستون فقرات مشخص شده با مستطیل قرمز در ناحیه کمر بیمار در شکل ۲ مشخص شده است.

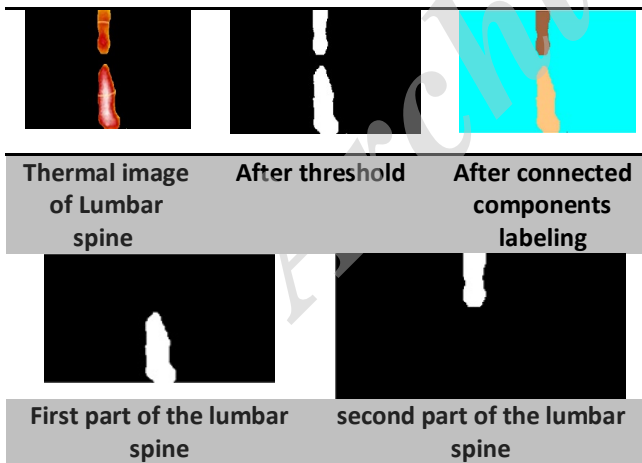




شکل ۴. نتیجه اجرای الگوریتم خوشه بندی FCM که بر روی ناحیه مورد نظر از تصویر اعمال شده است. نتیجه حاصل از محاسبه خوشه متعلق به ستون فقرات که حاصل جمع دو خوشه ۱ و ۲ است در شکل ۵ مشخص شده است.



تعداد بخش‌های تشکیل دهنده ستون فقرات به دست آمده از خوشه متعلق به ستون فقرات کمتری، پس از اجرای مرحله برچسب‌گذاری در شکل ۶ مشخص شده است.



شکل ۶. مراحل نحوه برچسب‌گذاری در ناحیه ستون فقرات مشخص شده است.

بنابراین باتوجه به تعداد بخش‌های تشکیل دهنده ستون فقرات می‌توان وجود شکستگی را تشخیص داد، که نتیجه مربوط به این مرحله تشخیصی بر روی تصویر به کار برده شده در این مقاله شکستگی ستون فقرات کمتری را برای فرد مبتلا نشان می‌دهد.

محاسبه خوشه متعلق به ستون فقرات

در این مرحله برای به دست آوردن خوشه متعلق به ستون فقرات، باید خوشه‌های شامل ستون فقرات تشخیص داده شده در تصویر با یکدیگر جمع شوند. بنابراین در تصویر مورد نظر باید خوشه‌های متعلق به ستون فقرات کمتری که مرکز آنها در مکان اول و دوم از ماتریس مراکز خوشه‌ها (خوشه‌های ۱ و ۲) قرار دارد با یکدیگر جمع شوند. نتیجه حاصل از محاسبه خوشه متعلق به ستون فقرات در (شکل ۵) مشخص شده است.

تشخیص شکستگی‌های انفجاری ناپایدار ستون فقرات کمتری

در این مرحله برای تشخیص شکستگی در ناحیه ستون فقرات از روش Component Labeling یا تکنیک برچسب‌زدن اجزا استفاده می‌شود. الگوریتم اجزای متصل برگشتی یکی از روش‌های برچسب‌زدن اجزا می‌باشد که در این بخش از تشخیص شکستگی، از این الگوریتم استفاده می‌کنیم که در ابتدا به توضیح مختصری در مورد نحوه اجرای این الگوریتم می‌پردازیم.

الگوریتم اجزای متصل برگشتی

نحوه اجرای این الگوریتم به صورت زیر می‌باشد:

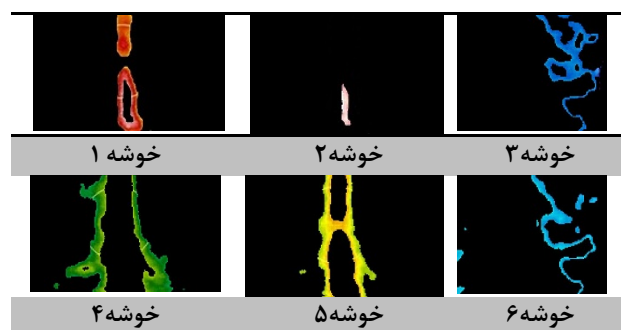
(۱) تصویر برای پیدا کردن یک پیکسل ۱ بدون برچسب و اختصاص دادن یک برچسب جدید L به آن پیمایش شود، (۲) به صورت برگشتی، یک برچسب L به تمام همسایگان ۱ آن پیکسل نسبت داده شود، (۳) اگر هیچ پیکسل ۱ بدون برچسبی وجود نداشته باشد، الگوریتم متوقف شود، (۴) به گام (۱) برو.

پس از برچسب‌گذاری اجزا، همانگونه که در این الگوریتم توضیح داده شد، به تمام اجزای متصل در یک تصویر، یک برچسب واحد اختصاص داده می‌شود، بنابراین در مرحله دوم جهت تشخیص شکستگی اگر تعداد بخش‌های مشخص شده در تصویر بیشتر از یک بخش باشد شکستگی در ستون فقرات ایجاد شده و در غیر این صورت شکستگی وجود ندارد.

مراحل نحوه انجام برچسب‌گذاری و تعداد بخش‌های تشکیل دهنده ستون فقرات که نتیجه حاصل از این مرحله تشخیصی بر روی تصویر مورد نظر را مشخص می‌کند در (شکل ۶) مشخص شده است.

یافته‌ها

نتیجه حاصل از خوشه‌بندی FCM بر روی تصویر گرفته شده از پشت کمر بیمار که شامل ستون فقرات کمتری است در (شکل ۴) مشخص شده است. همان‌طور که مشاهده می‌کنید، تعداد خوشه‌ها در اجرای الگوریتم FCM برای تشخیص وجود شکستگی برابر با ۱۰ خوشه و مرکز خوشه‌های شامل ستون فقرات کمتری در مکان اول و دوم از ماتریس مراکز خوشه‌ها (خوشه ۱ و ۲) در نظر گرفته شده است.



با استفاده از تصویربرداری مادون قرمز تشخیص دهیم، اما با این حال ممکن است به اقدامات بیشتری برای توسعه روشی که در آینده رخ خواهد داد نیاز داشته باشیم. این روش در هر زمانی پس از ایجاد شکستگی (قبل از ترمیم شکستگی) قابلیت اجرا دارد اما زمان ایجاد شکستگی را مشخص نمی‌کند و در شکستگی‌های پیشرفته‌تر قابلیت بالاتری از تشخیص و احتمال خطای کمتری دارد.

نتیجه‌گیری

در این تحقیق با استفاده از روش ترموگرافی (IRT) که از مزایای غیرتهاجمی بودن، غیرتماسی و هزینه مناسب برخوردار است و همچنین استفاده از تکنیک‌های پردازش تصاویر، تشخیص شکستگی صورت گرفت. با در نظر گرفتن تحقیق انجام شده، این روش می‌تواند به‌عنوان یک جایگزین مناسب، جهت تشخیص شکستگی، نسبت به روش‌های امروزی در نظر گرفته شود که می‌تواند در این زمینه به پزشک یاری رساند.

سپاسگزاری

این مقاله حاصل تحقیق و پژوهش در سال ۹۵ می‌باشد که با حمایت‌های دانشگاه حکیم سبزواری اجرا شده است.

در این پژوهش از بین ۱۳۰ تصویر، ۹۸ تصویر شکستگی و ۳۲ تصویر عدم شکستگی را نشان می‌دادند، که با نتایج سی‌تی‌اسکن گرفته شده از بیماران (با دقت بالای ۹۵ درصد) مطابقت داشت.

بحث

نتایج تجزیه و تحلیل صورت گرفته در این کار نشان داد که در یک فرد سالم، یکنواختی دما در ناحیه ستون فقرات کمری وجود دارد و هنگامی که گسستگی درجه حرارت در این ناحیه مشاهده می‌شود را می‌توان به‌عنوان یکی از منطقی‌ترین علت‌های وجود شکستگی در ناحیه ستون فقرات دانست. در این تحقیق که برای نخستین بار صورت گرفته است با استفاده از تکنیک‌های پردازش تصویر به تشخیص این نوع از شکستگی پرداخته شد. مطالعه حاضر یک مطالعه مقدماتی است. تمامی تکنیک‌ها و پردازش‌های صورت گرفته بر روی تصاویر استفاده شده در این مقاله توسط نویسنده و همکاران این پژوهش در سال ۹۵ و در دانشگاه حکیم سبزواری صورت گرفته است. جهت بررسی صحت الگوریتم پیشنهادی که به تشخیص شکستگی‌های انفجاری ناپایدار ستون فقرات کمری براساس روش نوین و غیرتهاجمی ترموگرافی و براساس تکنیک‌های پردازش تصاویر که سیستم به‌صورت اتوماتیک وجود شکستگی را در تصاویر به دست‌آمده مشخص می‌سازد، عملکرد سیستم را بر روی مجموعه‌ای از تصاویر حرارتی گرفته شده از افراد، که شامل ۱۳۰ تصویر بود و قبلاً جهت تشخیص بالینی شکستگی ستون فقرات کمری براساس روش ترموگرافی در یک مرکز بالینی در کالیفرنیا مورد بررسی قرار گرفته بود را مورد آزمایش قرار دادیم. هرچند که در سال‌های گذشته عده‌ای از محققان براساس سیستم‌های ارزیابی ترموگرافی موفق شدند با مطالعه‌ای که بر روی بیماران مبتلا به آسیب‌های ستون فقرات انجام دهند، دریابند که ترموگرافی مادون قرمز یک تکنیک مناسب برای تشخیص شکستگی و آسیب‌های نخاعی است^(۱۴) اما این تشخیص تنها به صورت بالینی صورت گرفته بود و بعد از به‌دست آمدن تصاویر توسط دوربین حرارتی باید تصاویر مورد تجزیه و تحلیل قرار می‌گرفتند و احتمال تشخیص نادرست نیز وجود دارد که این یکی از عمده‌ترین و مهم‌ترین معایب این روش‌های پیشین نسبت به روش ارایه شده در این مقاله است. در این پژوهش عدم تابش پرتوهای مضر یکی از مزیت‌های مهم این روش می‌باشد و عدم دستیابی به تصاویر حرارتی مناسب که در نتیجه عدم تعادل حرارتی بدن بیماران به دلایل مختلفی از جمله استرس است از موارد ضعف این روش است^(۱۵)، بنابراین توصیه می‌شود بیمار چند دقیقه قبل از تصویربرداری حرارتی در آرامش باشد و دست‌های خود را در آب سرد قرار دهد تا بدن به تعادل حرارتی برسد. بنابراین هرچند که در این تحقیق توانستیم، شکستگی‌های ناپایدار ستون فقرات کمری را به‌صورت اتوماتیک و

منابع

1. **Hasankhani A, Faraji M, Jamshidi M, Aryamaneash S.** Evaluation of radiologic outcome of dorsolumbar unstable burst fractures treated by C.D system. Quarterly of Horizon of Medical Sciences. 2005;11(3):37-8.
2. **El-Rich M, Arnoux PJ, Wagnac E, Brunet C, Aubin CE.** Finite element investigation of the loading rate effect on the spinal load-sharing changes under impact conditions. Journal of biomechanics. 2009;42(9):1252-62.
3. **Lahiri BB, Bagavathiappan S, Jayakumar T, Philip J.** Medical applications of infrared thermography: A review. Infrared Physics & Technology. 2012;55(4):221-35.
4. **Herman C, Cetingul MP.** Quantitative visualization and detection of skin cancer using dynamic thermal imaging. Journal of visualized experiments : JoVE. 2011(51).
5. **Diakides NA, Bronzino JD.** Medical Infrared Imaging. Florida: CRC Press; 2007. Available from: <http://sites.commercecreators.com/folder2669/listing/06thermography.pdf>
6. **Arfaoui A, Polidori G, Tair R, Popa C.** Infrared thermography in sports activity. In: Prakash RV, editor. Infrared thermography. London: InTech; 2012. Available from: <http://www.intechopen.com/books/infrared-thermography/infrared-thermography-in-sports-activity>
7. **Herman C, inventor; Johns Hopkins University, assignee.** Three-dimensional thermal imaging for the detection of skin lesions and other natural and abnormal conditions. United States patent US20130116573A1. 2010 July 12.
8. **Valipoori Goodarzi F, Hadadnia J, Hashemiyani M.** Diagnosis of skin cancer based on thermal model in infrared images. Journal of Dermatology and Cosmetic. 2014;5(2):89-98. [in Persian].
9. **Heck BS, Wills LM, Vachtsevanos GJ.** Software Technology for Implementing Reusable, Distributed Control Systems. In: Valavanis KP, editor. Applications of Intelligent Control to Engineering Systems. Dordrecht: Springer Netherlands; 2009. p. 267-93.
10. **Rui X, Wunsch D.** Survey of clustering algorithms. IEEE Transactions on Neural Networks. 2005;16(3):645-78.
11. **Doring C, Lesot MJ, Kruse R.** Data analysis with fuzzy clustering methods. Computational Statistics & Data Analysis. 2006; 51: 192-214.
12. **Maitra IK, Nag S, Bandyopadhyay SK.** A Novel Edge Detection Algorithm for Digital Mammogram. International Journal of Information and Communication Technology Research. 2012; 2: 207-215.
13. **Thermogram Assessment Services.** Introduction to Spatial Thermal Imaging. Dallas, TX: TAS; 2016. Available from: URL: http://www.thermogramassessmentservices.com/tas_ti_intro.html
14. **Patel O, Maravi YPS, Sharma S.** A Comparative Study of Histogram Equalization Based Image Enhancement Techniques for Brightness Preservation and Contrast Enhancement. Signal & Image Processing: An International Journal (SIPIJ). 2013;4(5):11-25.
15. **Arivazhagan S, Newlin Shebiah R, Ananthi S, Vishnu Varthini S.** Detection of unhealthy region of plant leaves and classification of plant leaf diseases using texture features. Journal of International Commission of Agricultural and Biosystems Engineering. 2013;15(1): 211-7.