

## همی آرتروپلاستی از طریق اپروچ دایرکت انتریور در بیماران مسن مبتلا به شکستگی گردن فمور

### خلاصه

پیش‌زمینه: امروز در خصوص انتخاب آرتروپلاستی در درمان شکستگی با جابجایی گردن فمور در افراد مسن اتفاق نظر وجود دارد. رویکردهای شایع جراحی در پشت یا کناری (پوستریور و لاترال) می‌باشند. استفاده از رویکرد جلو (دایرکت انتریور) در بسیاری مراکز دنیا محبوبیت پیدا کرده است. با در نظر گرفتن امتیازهای متعدد این رویکرد مطالعه‌ای برای بررسی نتایج آن در افراد مسنی که در مرکز ما تحت عمل همی آرتروپلاستی با رویکرد «مستقیماً جلو» قرار گرفته بودند انجام پذیرفت.

**مواد و روش‌ها:** تمام موارد شکستگی گردن ران که در مرکز آموزشی درمانی امام خمینی تهران در فاصله سه سال ۲۰۱۰ تا ۲۰۱۳ تحت عمل همی آرتروپلاستی با رویکرد «مستقیماً جلو» قرار گرفته بودند از سیستم پروتکل آینده‌نگر آن مرکز استخراج شدند - اطلاعات قبل، ضمن و بعد از عمل که همگی با برنامه‌ریزی قبلی در سیستم موجود بودند جمع‌آوری شدند. همچنین اطلاعات پیگیری‌های بیماران در درمانگاه در فواصل معین که همگی ذخیره شده بودند در آورده شدند و آنالیز شدند.

**یافته‌ها:** ۴۵ بیمار شامل ۱۶ مرد و ۲۹ زن با متوسط سن ۷۳.۴ در مطالعه شرکت داده شدند. بیماران پیگیری متوسط ۷۶ ماه داشتند. هیچ یک از عوارض معمول از قبیل مشکلات زخم و عفونت عمقی و دررفتگی در این بیماران دیده نشد. امتیاز هاریس بیماران عدد ۸۷ (۹۵-۷۶) بود. **نتیجه‌گیری:** به دلیل سن بالای اکثر افرادی که به شکستگی گردن فمور دچار می‌شدند، درمان همی آرتروپلاستی با رویکرد «مستقیماً جلو» امتیازهای متعددی دارد و در این گروه از بیماران قویاً توصیه می‌شود. **واژه‌های کلیدی:** شکستگی گردن ران، همی آرتروپلاستی، اپروچ دایرکت انتریور

دریافت مقاله: ۵ ماه قبل از چاپ؛ مراحل اصلاح و بازنگری: ۲ بار؛ پذیرش مقاله: ۱ ماه قبل از چاپ

\*دکتر سیدمحمدجواد مرتضوی\* \*\*دکتر سید حسین شفیعی

### مقدمه

امروزه در خصوص انتخاب آرتروپلاستی به‌عنوان روش ارجح در درمان شکستگی جابه‌جا گردن ران افراد مسن تقریباً اتفاق نظر وجود دارد<sup>(۱-۴)</sup>.

«راگمارک»<sup>۱</sup> و «جان ول»<sup>۲</sup> در یک متاآنالیز روی ۱۴ پژوهش کارآزمایی بالینی که ما بین ۲۰۰۴-۱۹۹۶ به چاپ رسیده بودند و در مجموع شامل ۲۲۸۹ بیمار می‌شدند به این نتیجه رسیدند که موارد شکستگی هیپ که به‌طور اولیه تحت آرتروپلاستی قرار گرفته بودند در مقایسه با مواردی که تحت فیکساسیون داخلی قرار گرفته بودند عوارض و نیاز به عمل مجدد کمتری داشتند. میزان مرگ و میر در دو گروه تفاوتی نداشت. اما بیماران گروه آرتروپلاستی عملکرد بهتر و درد کمتری را تجربه کرده بودند و در نهایت آنها نتیجه‌گیری کردند که بیماران مسن به‌دنبال شکستگی جابه‌جا شده گردن ران بهتر است تحت آرتروپلاستی قرار بگیرند<sup>(۳)</sup>. در بسیاری از بیماران مسن انجام همی آرتروپلاستی نسبت به توتال هیپ آرتروپلاستی ارجح است<sup>(۴،۵)</sup>.

شایع‌ترین اپروچ‌های که جهت همی آرتروپلاستی هیپ به کار می‌روند اپروچ پوستریور و لترال می‌باشند<sup>(۶)</sup>. مقالات متعدد به مقایسه این دو اپروچ پرداخته‌اند<sup>(۸-۱۱)</sup> که یا نتایج قابل مقایسه با این دو اپروچ گزارش کرده‌اند<sup>(۱۰،۱۱)</sup> و یا نتایج در اپروچ خلفی بهتر بوده است<sup>(۹،۸)</sup>. همچنین باتوجه به آشنایی اغلب جراحان ارتوپد با اپروچ خلفی مقالاتی هم وجود دارند که به بررسی نتایج همی آرتروپلاستی در این اپروچ پرداخته‌اند. مهم‌ترین عارضه مطرح شده در این مطالعات میزان بالاتر در رفتگی پروتز در این اپروچ می‌باشد<sup>(۱۲،۱۳)</sup>.

\*ارتوپد،

دانشگاه علوم پزشکی تهران، ایران

نویسنده مسئول:

دکتر سید محمدجواد مرتضوی

Email:

smj\_mort@yahoo.com

1 Rogmark

2 Johnwell

اسپانیال قرار گرفتند. رویکرد مورد استفاده دایرکت انتریور بود که در زیر با جزئیات توضیح داده خواهد شد. رژیم پروفیلاکسی ترومبوز ورید عمقی بعد از عمل اسپرین ۳۲۵Mg دو بار در روز به مدت ۴ هفته در همه بیماران به جز بیماران با ریسک بالا بود. در آخرین پیگیری درمانگاهی در مورد انجام مطالعه و هدف از انجام آن برای بیماران توضیح داده شد و همه بیمارانی که مایل به شرکت در مطالعه بودند رضایت‌نامه تهیه شده را امضا کرده بودند. اطلاعات آنها اعم از سن زمان عمل و جنس و مدت عمل و میزان خونریزی و نیاز به تزریق خون از دیتا بیس استخراج شد. اطلاعات زمان پیگیری‌های درمانگاهی بصورت هفته اول و ماه اول و ماه سوم و ماه ششم و سال اول و سالانه بعد از آن از دیتا بیس خارج شد. زخم عمل و قدرت عضلات فلکسور و اداکتور در ماه اول و ارزیابی قدرت عضلانی و راه رفتن بیمار و بررسی رادیوگرافی و پرکردن پرسشنامه اسکور هیپ هاریس<sup>(۱۷)</sup> (Harris hip score) در مراجعه ماه سوم و بعد از آن ثبت می‌گردید می‌باشد. اطلاعات بیماران از دیتابیس مرکز خارج و بیماران در پیگیری نهایی مورد معاینه نویسندگان مقاله قرار گرفتند.

### تکنیک جراحی

در بیماری که سوپاین خوابیده یک برجستگی نرم (بالشتک) زیر لگن بیمار به نحوی قرار می‌گیرد که خار خار صافه قدامی فوقانی در مرکز آن باشد سپس یک عدد بالشتک به صورت استوانه‌ای شکل زیر شانه‌های بیمار قرار می‌گیرد تا بدن بیمار هم سطح شود (شکل ۱). پس از آماده‌سازی و پهن کردن شان‌ها ابتدا لند مارک (خار خار صافه قدامی فوقانی ASIS) و مسیر برش پوست (از ۳ CM لترال و ۱ CM دیستال به ASIS به سمت سر فیویولا) با مارکر به طول ۶-۱۰ CM مشخص می‌شود سپس استریل درپ رو پوست چسبانده می‌شود. جهت کاهش هرچه بیشتر خونریزی در صورتی که شرایط عمومی بیمار اجازه دهد عمل جراحی در وضعیت آنستزی هیپو تانسیو انجام می‌گیرد سپس پوست و زیر جلدی در مسیر مشخص شده باز می‌شوند. جهت تسهیل در ترمیم بعدی بافت زیرجلدی به کمک یک Cobb's elevator از روی فاشیا بلند می‌شود در اینجا دو لندمارک جهت ایجاد برش روی فاشیا و ایجاد پلان عمقی وجود دارد اولی رنگ فاشیا می‌باشد به صورتی که دو فاشیاسفید رنگ در طرفین (لترال فاشیای روی اداکتور و مدیال فاشیای روی سارتوریوس) و فاشیای قرمز رنگ در وسط (فاشیای روی عضله تنسور فاشیالاتا)، لند مارک دوم یک ورید کوچک می‌باشد که حدود 1cm مدیال به فاشیای اداکتور وارد فاشیای تنسور می‌شود و برش فاشیای بلافاصله در قدام

اخیراً اپروچ دایرکت انتریور مجدداً مورد توجه جراحان ارتوپد در سراسر دنیا قرار گرفته است. در این رویکرد از فضای ما بین تنسور فاشیا لاتا (TFL) و عضله سارتوریوس استفاده می‌شود<sup>(۱۴،۷)</sup>. این رویکرد از مسیر بین دو عضله و دو عصب انجام می‌شود و هواداران این رویکرد معتقدند که با آسیب عضلانی کمتر و درد کمتر (و نیاز کمتر به مسکن مخدری) و ریکاوری بهتر و استفاده کمتر از وسایل کمکی در راه رفتن همراه است<sup>(۱۶،۱۵)</sup>.

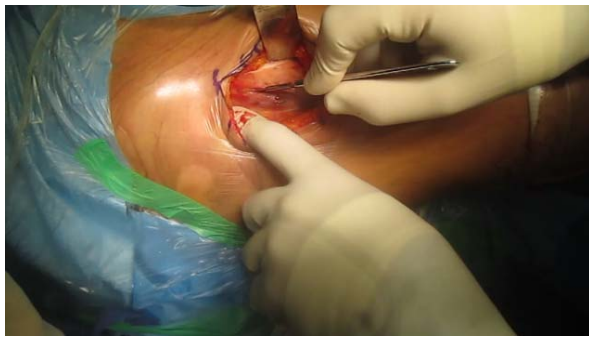
استفاده از این اپروچ برای همی آرتروپلاستی در بیماران مسن به دنبال شکستگی گردن ران می‌تواند به طور بالقوه با بازتوانی و راه اندازی سریع‌تر بیمار و نیز عوارض کمتر از قبیل دررفتگی و عوارض زخم همراه باشد. در این مطالعه به بررسی نتایج همی آرتروپلاستی هیپ از اپروچ دایرکت انتریور در بیماران مسن مبتلا به شکستگی گردن ران پرداخته‌ایم.

### مواد و روش‌ها

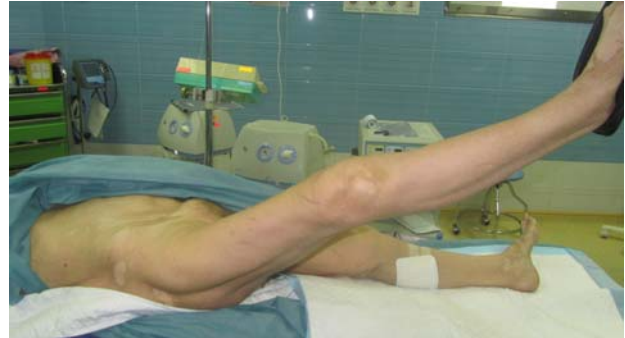ما به طور رتروسپکتیو اطلاعات دیتابیس مرکز تحقیقات بازسازی مفصل بیمارستان امام خمینی وابسته به دانشگاه علوم پزشکی تهران را بازبایی کردیم و تمام موارد شکستگی گردن ران را که در حد فاصل ژانویه ۲۰۱۰ تا ژانویه ۲۰۱۳ به علت شکستگی گردن ران تحت عمل جراحی قرار گرفته بودند جدا کردیم و مواردی که آرتروپلاستی بای‌پولار با رویکرد مستقیماً جلو، Direct Anterior (DA) درمان شده بودند، انتخاب شدند.

معیارهای خروج بیمارانی بودند که به روشی غیر از بای‌پولار همی آرتروپلاستی جراحی شده بودند، و یا با رویکردی غیر از دایرکت انتریور جراحی شده بودند.

تعداد کل بیماران جراحی شده به علت شکستگی گردن ران که از دیتابیس خارج شدند ۱۰۰ مورد بود که ۴۵ مورد آن از اپروچ دیگری جراحی شده بودند و ۱۰ مورد هم آرترو پلاستی کامل از اپروچ دایرکت انتریور دریافت بودند که از مطالعه خارج گردیدند و در نهایت ۴۵ بیمار وارد مطالعه شدند. تاییدیه لازم از کمیته اخلاق مرکز تحقیقات بازسازی مفاصل بیمارستان امام خمینی اخذ شد. همه بیماران به اورژانس مرکز ما مراجعه کرده بودند. همگی تحت بررسی‌های لازم براساس شرح حال و معاینه قرار گرفته و پس از آمادگی از نظر مدیکال ظرف ۴۸ ساعت از زمان مراجعه تحت عمل جراحی قرار گرفته بودند. متناسب با پروتکل بخش ما همه بیماران 15mg/kg ترانس آمین روی تخت عمل و قبل از شروع برش جراحی در یافت کردند، همگی تحت بیهوشی



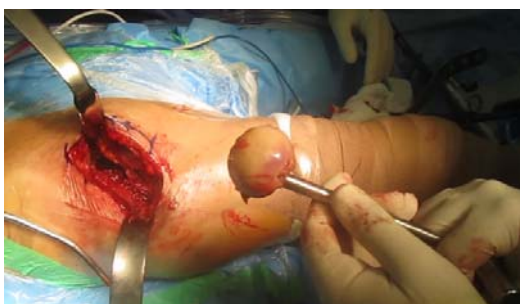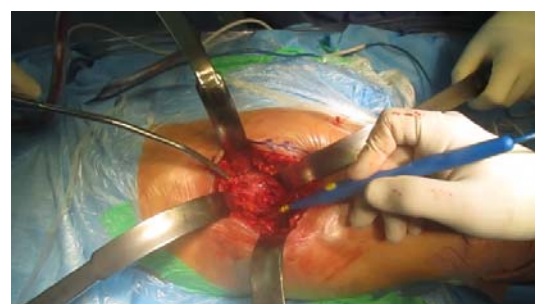شکل ۲. پلان عمقی ۱ سانتی‌متر مدیال به فاشیای ابداکتور بر روی فاشیای تنسور



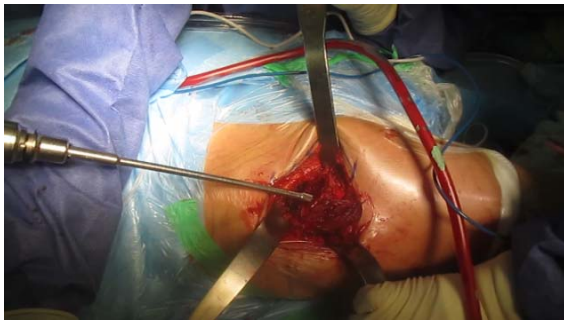
شکل ۱. پوزیشن دادن بیمار

*External rotation* برده می‌شود. (توجه: باتوجه به اینکه بیماران شکستگی گردن ران که کاندید همی آرتروپلاستی هستند اغلب استئوپوروتیک می‌باشند اگر به‌صورت تهاجمی و قبل از ریلیز مناسب کپسول سوپرو مدیال اقدام به پوزیشن دادن اندام به ER, add شود خطر شکستگی تروکانتر بزرگ یا *Avulsion fracture* وجود دارد). سپس اقدام به ریلیز کپسول سوپرو مدیال می‌شود پس از دلیز کامل که علامت آن اینست که براحتی می‌توان رتراکتور *Double footed* تعبیه شده در بالا را به سمت پایین *Lever* کرد و تروکانتر بزرگ بدون محدودیتی بالا می‌آید. سپس رتراکتور ۴ که قبلاً خارج نشده بود خارج می‌شود و بجای آن یک رتراکتور *double footed* با پاهای کوتاه‌تر در مدیال گردن و تروکانتر کوچک قرار می‌گیرد مسئولیت هر دو رتراکتور *double footed* به کمک جراحی که در سمت مقابل تخت عمل قرار دارد سپرده می‌شود و در این مرحله ابتدا با *chisel* مدیال تروکانتر بزرگ خارج می‌شود سپس با کمک یک *finder* یا نوک *blunt* (یا یک کورت بلند و باریک) کانال باز می‌شود. سپس با کمک ریمر موجود در ست جراحی کانال تا محل موردنظر ریم می‌شود (شکل ۶) و بعد از آن با بروج به ترتیب ساینز (براساس پره آب پلان) برو چینگ انجام می‌شود (شکل ۷) و پس از فیت شدن آخرین بروج با کمک گردن و سر تراپال مفصل جاناندازی می‌شود. پایداری مفصل در پوزیشن‌های مختلف به ویژه *full full flexion*, *ext. flex*, *abd external rotation*, به علاوه ER چک می‌شود و همچنین طول اندام با اندام سمت مقابل مقایسه می‌گردد. در صورتی که وضعیت در همه مورد فوق‌الذکر مناسب باشد با کمک یک *hook* اقدام به خارج سازی مفصل شده و همین موارد نهایی می‌گردد. در نهایت اقدام به جاناندازی مفصل شده شستشو می‌شود و در لایه‌ای اناتومیک بسته می‌شود پانسمان می‌گردد. گرافی قبل و بعد عمل در شکل‌های ۸ و ۹ موجود است.

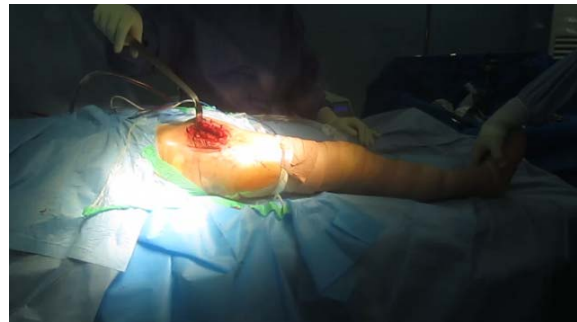به این ورید ایجاد می‌گردد (شکل ۲) پس از آن به کمک انگشت فاشیای تنسور به سمت مدیال از عضله تنسور جدا می‌گردد و با کمک انگشت پلان مابین عضلات تنسور فاشیالاتا در لترال و سارتوریوس در مدیال باز می‌گردد و سپس رتراکتور هومن بلانت منحنی (مخصوص اپروچ کمتر تهاجمی) در لترال گردن تعبیه می‌شود. رتراکتور اول بعد از آن رتراکتور دوم (هومن شارب منحنی مخصوص اپروچ کمتر تهاجمی) در لترال (لترال به تروکانتریک ریچ) قرار داده می‌شود رتراکتور دوم سپس شاخه‌های صعودی شریان ووریدی لترال فمورال سیرکو مفلس در ۴ محل کوتریزه وکات می‌گردند بعد از آن از بالای عضله و استوس اینترمدیوس مدیال گردن مشخص می‌گردد و رتراکتوری مشابه رتراکتور اول در این محل تعبیه می‌شود سپس پلان مابین عضله رکتوس فموریس (سر مستقیم آن) و کپسول مفصلی مشخص می‌شود و یا کمک *cobb's elevator* این فضا تا روی دیواره قدامی/پلوئیک بریم مشخص می‌شود و رتراکتوری مشابه رتراکتور دوم در اینجا (جهت‌گیری به سمت کلیه مقابل) تعبیه می‌شود (شکل ۳). به این ترتیب کپسول مفصل در قدام دور تا دور مشخص می‌گردد سپس با یک برش T معکوس آرتروتومی انجام می‌شود و کپسولکتومی قدامی انجام می‌گیرد (ابتداء نیمه تحتانی کپسول و سپس نیمه فوقانی آن برداشته می‌شود) در این زمان محل شکستگی گردن مشخص می‌گردد اگر گردن بلند باشد و مانع خارج شدن سر می‌گردد ریکات می‌گردد سپس سر با کمک *Corkscrew* خارج می‌گردد (شکل ۴) سپس رتراکتورهای شماره 1,2,3 خارج می‌گردند و یک رتراکتور *double footed* (با پاهای بلند در لترال در حد فاصله کپسول و عضله گلوٹفوس مینیموس تعبیه می‌شود در این مرحله تخت عمل از وسط (محلی که *BUMP*) زیر لگن تعبیه شده بود) می‌شکند و اندام سمت عمل *Hyperextend* می‌گردد (شکل ۵). همزمان اندام توسط کمک جراح به *Adduction*

شکل ۴. خارج کردن سر با *corckscrew*

شکل ۳. نحوه تعبیه ۴ رتراکتور



شکل ۶. Canal Reaming



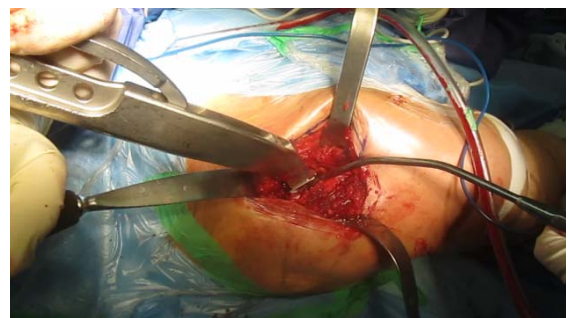
شکل ۵. Table Extension

## یافته‌ها

عمده جراحان درمان همی آرتروپلاستی را برای درمان شکستگی‌های با جابه‌جایی در این افراد ترجیح می‌دهند<sup>(۱)</sup>. با افزایش تقاضا برای اپروچ‌های کمتر تهاجمی اپروچ‌های دیگری (غیر از اپروچ خلفی و لترال که به‌طور معمول استفاده می‌شوند) هم معرفی شدند که از بین آنها اپروچ دایرکت انتریور محبوبیت بیشتری پیدا کرده است<sup>(۷)</sup>. پر واضح است که هرگونه آسیبی که به عضله یا اتصالات آن وارد شود با کاهش قدرت عضله و اختلال در proprioception همراه خواهد بود<sup>(۱۴)</sup> و اپروچ‌های کمتر تهاجمی که هدف از ارائه‌شان ایجاد آسیب حداقلی در بافت نرم (بویژه عضله و اتصالات آن) بود<sup>(۱۴)</sup> می‌توانند به ویژه در همی آرتروپلاستی افراد مسن با مزایایی دست‌کم در دوره کوتاه مدت بعد عمل همراه باشند.

به‌طور سنتی اپروچ‌های خلفی و لترال در همی آرتروپلاستی هیپ بکار می‌رفته‌اند. «کریستنسن»<sup>۱</sup> و همکاران در یک مطالعه روی شکستگی گردن ران افراد بالای ۶۰ سال در حد فاصل ۲۰۱۴-۲۰۰۵ بالغ بر ۱۸۰۰۰ پروسیجر از اپروچ لترال و حدود ۲۰۰۰ عمل جراحی از اپروچ خلفی گزارش کردند که نتایج از جهت درد کمتر و رضایت‌مندی بیماران و کیفیت زندگی بهتر در گروهی که از اپروچ خلفی عمل شده بودند به‌طور بارزی بهتر بود<sup>(۸)</sup>. در مطالعه دیگری حدود ۱۲۰۰ بیمار ۱-۳ سال پس از آرتروپلاستی اولیه هیپ وارد مطالعه شدند که برای آنها یک پرسشنامه ارسال شد و Scale‌های از جمله Hip disability and Western Ontario and osteoarthritis outcome score و MacMaster Universities Osteoarthritis Index مورد سوال قرار گرفت در تفسیر نتایج مشخص شد که بیمارانی که از اپروچ لترال عمل شده بودند نتایج بدتری ۱-۳ سال بعد عمل آرتروپلاستی اولیه هیپ داشتند<sup>(۹)</sup> در یک مطالعه دیگری روی ۵۸۳ بیماری که تحت همی آرتروپلاستی هیپ به علت شکستگی

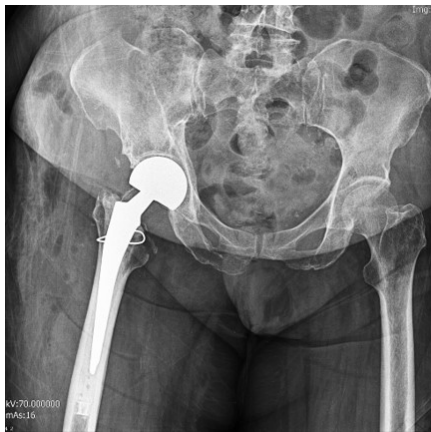تعداد ۴۵ بیمار از ۱۰۰ بیمار با شکستگی گردن استخوان ران که مورد آرتروپلاستی قرار گرفته بودند وارد مطالعه شدند که شامل ۱۶ مرد و ۲۹ زن با متوسط سن ۷۳.۴ سال (۶۲-۹۲ سال) بودند. متوسط BMI بیماران ۲۸.۳ kg/m<sup>2</sup> بود و همگی بیماران برای دست کم ۷۶ (62-86) ماه پیگیری شدند. همه بیماران در پیگیری نهایی مورد معاینه و پرکردن فرم امتیاز هاریس قرار گرفتند. متوسط مدت عمل ۹۳ دقیقه بود. متوسط میزان خونریزی ۲۵۰ cc بود. هیچیک از بیماران نیازمند تزریق خون نشدند. همه بیماران ما در اولین روز بعد عمل راه‌اندازی شدند. متوسط مدت بستری در این بیماران ۲.۵ روز (۲-۵ روز) بود. عوارضی مثل دررفتگی مشکلات زخم و عفونت عمقی در هیچیک از بیماران ما حادث نشد. میزان مرگ و میر بیماران ما بعد از یکسال ۱۰٪ بود و امتیاز هاریس برای مفصل هیپ (Harris Hip Score) بیماران ما ۸۷/۱ (۷۶-۹۵) بود.



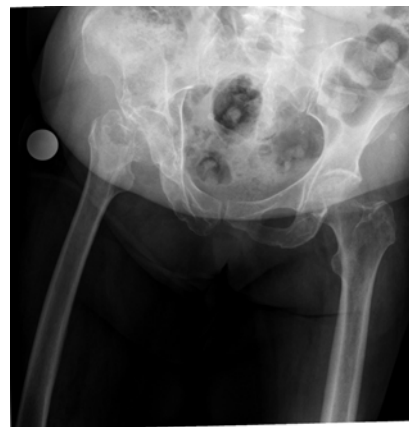شکل ۷. Broaching

## بحث

باتوجه به عوارضی که درمان فیکساسیون داخلی در شکستگی گردن ران در افراد مسن دارد (عوارضی مثل جابه‌جایی شکستگی و جوش‌نخوردن و سیاه شدن سر استخوان) امروزه



شکل ۹. گرافی بعد عمل



شکل ۸. گرافی قبل عمل

که به بررسی نتایج جراح باتجربه که به تازگی اپروچ دایرکت انتریور را شروع کرده و مقایسه نتایج آن با اپروچ لترال استاندارد به این نتیجه رسیدند که یک هفته بعد عمل میزان خونریزی و میزان تزریق خون در گروه دایرکت انتریور به مراتب کمتر بود<sup>(۱۹)</sup>. در مطالعه «یو»<sup>۳</sup> و همکاران هم میزان تزریق خون در مقایسه بین اپروچ DA و لترال تفاوتی نداشت<sup>(۲۰)</sup>. «آلسی»<sup>۴</sup> و همکاران هم در مطالعه‌شان (مقایسه اپروچ‌های DA و لترال) نشان دادند میزان خونریزی در گروه دایرکت انتریور کمتر است<sup>(۲۱)</sup>.

از نظر سرعت ریکاوری بعد عمل که بویژه در افراد مسن فاکتور مهمی در جهت کاهش عوارض می باشد در یک متاآنالیز مقایسه بین اپروچ DA و لترال در آرتروپلاستی کامل مفصل ران «یو» و همکاران نشان دادند که DAA با بازتوانی عملکرد بهتر در دوره اولیه بعد عمل همراه است و این دو اپروچ از نظر عوارض جراحی تفاوتی نداشتند<sup>(۲۰)</sup>. در مطالعه دیگری «تاکاتا»<sup>۵</sup> و همکاران در مقایسه اپروچ DA با اپروچ پوسترئور MINI نشان دادند که بیماران گروه DA ۳ هفته بعد عمل ۲۹٪ تست ترند لنبرگ مثبت دارند در حالی که گروه اپروچ خلفی ۶۷٪ طی مسیر ۵۰ متری در هفته سوم بعد عمل در گروه اپروچ DA ظرف ۵۲ دقیقه انجام می‌شد اما در گروه خلفی ۷۴ دقیقه و مدت بستری در گروه DAA متوسط ۲.۲ روز در مقابل گروه اپروچ خلفی بود. آنها نتیجه‌گیری کردند که از نظر عملکرد هیپ و توانایی gait بدنبال جراحی کمتر تهاجمی نتایج DAA از اپروچ خلفی بهتر است<sup>(۲۲)</sup>.

از نظر مدت بستری در مطالعه مقایسه‌ای بین اپروچ DA و خلفی مارتین و همکاران ۴۱ بیمار DAA و ۴۷ بیمار اپروچ خلفی را از جهت متوسط مدت بستری و متوسط زمان راه‌اندازی مقایسه

گردن ران قرار گرفته بودند ریسک دررفتگی مفصل پروتزی در گروهی که از اپروچ خلفی عمل شده بودند ۸ برابر بود (در مقایسه با اپروچ لترال) و به تبع آن احتمال در رفتگی مکرر و نیاز به جراحی مجدد هم بیشتر بود. طوری که مولف در نتیجه‌گیری توصیه به عدم استفاده از این اپروچ در درمان آرتروپلاستی شکستگی گردن ران در افراد مسن کرده بود<sup>(۱۳)</sup>. با در نظرگرفتن شواهد موجود هیچ یک از اپروچ‌های موجود اپروچ ارجح در همی‌آرتروپلاستی هیپ افراد مسن نمی‌باشد.

از طرفی اپروچ دایرکت انتریور با توجه به ماهیت کمتر تهاجمی که دارد با مزایای بالقوه زیادی همراه است. «برجین»<sup>۱</sup> و همکاران در یک مطالعه مقایسه‌ای بین اپروچ کمتر تهاجمی دایرکت انتریور با اپروچ خلفی ۲۹ بیمار را از اپروچ دایرکت انتریور جراحی کردند و ۲۸ مورد را از اپروچ خلفی انجام دادند برای ارزیابی میزان آسیب عضله از اندازه‌گیری کراتین کیناز سرم (CK) و CRP و IL6 و IL-1 BETA و TNF-alfa استفاده کردند و مشاهده نمودند که سطح این مارکرهای التهابی در گروه DAA درمقایسه با گروه اپروچ خلفی مختصری کمتر است. افزایش CK در گروه اپروچ خلفی ۵.۵ برابرگروه DAA بود و در نتیجه‌گیری عنوان کردند که اپروچ DAA به‌طور قابل ملاحظه‌ای سبب آسیب عضلانی کمتر می‌شود<sup>(۱۸)</sup>.

از طرفی اپروچ دایرکت انتریور با عوارضی قابل مقایسه یا حتی بهتر نسبت به سایر اپروچ‌ها همراه است که انرا به انتخاب مناسبی به‌ویژه در همی‌آرتروپلاستی افراد مسن (که بالقوه با عوارض بیشتری نسبت به جوان‌ترها همراه است) تبدیل می‌کند. از نظر خونریزی و نیاز به تزریق خون (که خودش با عوارضی می‌تواند همراه باشد)، «پولیکامی»<sup>۲</sup> و همکاران در یک مطالعه

3 YUE  
4 ALECCI  
5 NAKATA

1 Bergin  
2 Pogliacomì

مطالعه «هیجینز»<sup>(۲۴)</sup> هم فقط در دو مطالعه یک مورد در رفتگی گزارش شد و عمده مطالعاتی که اپروچ انتریور را انجام داده بودند در رفتگی نداشتند. محدودیت‌های مطالعه ما اول از همه مربوط به نوع مطالعه بود که case series بود و مطالعه بالینی راندوم شده نبود. تعداد کیس‌های ما کم بود که البته از این نظر با اغلب مطالعات مشابه انجام شده قابل مقایسه است. دو جراح بیماران را تحت عمل جراحی قرار داده بودند که این می‌تواند در نتایج گوناگونی ایجاد کند البته با توجه به اینکه ما عارضه‌ای نداشتیم و از نظر سایر متغیرها هم با مطالعات بزرگ در این زمینه قابل مقایسه بود در نتایجمان ایجاد مشکل نمی‌کنند.

### نتیجه‌گیری

در نهایت اینکه با در نظر گرفتن این مطلب که بیماران که به علت شکستگی گردن ران کاندید آرتروپلاستی می‌شوند اغلب سن بالای دارند. و با توجه مزایای اپروچ DA اعم از جراحی در وضعیت سوپاین آسیب عضلانی حداقلی (باتوجه به ماهیت بین عضلانی بودن اپروچ) خونریزی سر عمل قابل مقایسه یا حتی کمتر نسبت به سایر اپروچ‌ها و همچنین مدت عمل و درد بعد عمل کمتر نسبت به سایر اپروچ‌ها و مدت ریکاوری سریع‌تر نسبت به سایر اپروچ‌ها توصیه می‌شود در مراکز که نسبت به این اپروچ تجربه کافی دارند در انجام همی آرترو پلاستی هیپ برای بیماران شکستگی گردن ران از این اپروچ بهره ببرند.

### تعارض منافع

نویسندگان اعلام می‌کنند که هیچ نوع تعارض منافی مرتبط با انتشار این مقاله ندارند.

کردند که در مورد اولی ۲.۹ روز در مقابل ۴ روز و برای متغیر دوم ۲.۴ روز در مقابل ۳.۲ روز بود<sup>(۲۳)</sup>. «پولیکامی» و همکاران هم در مقایسه بین اپروچ DA و لترال نشان دادند که بستری در گروه دایرکت انتریور کوتاه تر است<sup>(۱۹)</sup>. «آلسی» و همکاران هم در مطالعه‌شان (مقایسه اپروچ‌های DA و لترال) همین نتایج را نشان دادند<sup>(۲۱)</sup>. «یو» و همکاران هم نشان دادند که مدت بستری در گروه دایرکت انتریور کمتر است<sup>(۲۰)</sup>.

از نظر درد بعد عمل «آلسی» و همکاران در مقایسه اپروچ‌های DA و لترال برای آرتروپلاستی هیپ نشان دادند بیماران گروه DAA درد کمتر و تهوع و استفراغ کمتر بعد عمل دارند ولیکن مدت عمل طولانی‌تری داشتند. آنها نتیجه‌گیری کردند با افزایش تجربه جراح می‌توان مدت عمل را هم در اپروچ DAA کاهش داد<sup>(۲۱)</sup>. «پولیکامی» و همکاران هم در مقایسه بین اپروچ DA و لترال نشان دادند که درد بیماران در گروه دایرکت انتریور به مراتب کمتر است<sup>(۱۹)</sup>. «یو» و همکاران هم نشان دادند که درد بعد عمل در گروه دایرکت انتریور کمتر است<sup>(۲۰)</sup>.

در این مطالعه ما همه بیمارانی که همی آرتروپلاستی از اپروچ DA شده بودند را تحت بررسی قرار دادیم. متوسط مدت عمل در بیماران ما ۹۳ دقیقه بود که با متوسط زمان عمل جراحی در مطالعه «هیجینز»<sup>۱</sup> و همکاران<sup>(۲۴)</sup> که یک ریویوی سیستماتیک مقایسه‌ای بین اپروچ‌های DA و پوسترئور بود مشابه بود. متوسط مدت عمل در گروه انتریور در مطالعات مختلف ۷۸-۱۲۹ دقیقه بود. و در همین ریویو مدت عمل در گروه پوسترئور ۱۱۸-۴۶ دقیقه بود که نتیجه مطالعه ما با مدت عمل در سایر مطالعات DA یکی بود و با مدت عمل در جراحی از اپروچ خلفی قابل مقایسه است. میزان خونریزی و تزریق خون در مطالعه ما ۲۵۰ CC بود و هیچ تزریق خونی نداشتیم که براساس مطالعه «هیجینز»<sup>(۲۴)</sup> در گروه DA ۵۰+۲۸۵ تا ۴۲۶+۴۰۴ CCY متغیر بود و در گروه پوسترئور ۱۹۱+۱۰۷ CC تا ۳۱۰+۶۸۵ CC بود و از این نظر هم مطالعه ما مشابه سایر مطالعات دایرکت انتریور و قابل مقایسه با اپروچ خلفی می‌باشد. از نظر زمان راه‌اندازی نتایج ما از مطالعه مارتین و همکاران<sup>(۲۳)</sup> نتیجه بهتری داشت (۱.۱ روز در مقابل ۲.۴ روز) از نظر مدت زمان بستری متوسط زمان در مطالعه ما ۲.۵ روز بود و در مطالعه مارتین و همکاران<sup>(۲۳)</sup> ۲.۹ روز و در مطالعه «هیجینز» و همکاران<sup>(۲۴)</sup> ۲.۷+/.۸ روز تا ۳۹+/.۵ روز بود که از این نظر هم نتایج ما قابل مقایسه و حتی بهتر بود. هیچ یک از بیماران ما دچار در رفتگی نشدند که در

## منابع

- Parker MJ, Khan RJ, Crawford J, Pryor GA. Hemiarthroplasty versus internal fixation for displaced intracapsular hip fractures in the elderly. A randomised trial of 455 patients. *J Bone Joint Surg Br.* 2002;84:1150-5.
- Rogmark C, Johnell O. Primary arthroplasty is better than internal fixation of displaced femoral neck fractures: a meta-analysis of 14 randomized studies with 2,289 patients. *Acta Orthop.* 2006;77:359-67.
- Blomfeldt R, Tornkvist H, Ponzer S, Soderqvist A, Tidermark J. Comparison of internal fixation with total hip replacement for displaced femoral neck fractures. Randomized, controlled trial performed at four years. *J Bone Joint Surg Am.* 2005;87:1680-8.
- Bhandari M, Devereaux PJ, Swiontkowski MF, Tornetta P, 3rd, Obremskey W, Koval KJ, et al. Internal fixation compared with arthroplasty for displaced fractures of the femoral neck. A meta-analysis. *J Bone Joint Surg Am.* 2003;85-a:1673-81.
- Macaulay W, Pagnotto MR, Iorio R, Mont MA, Saleh KJ. Displaced femoral neck fractures in the elderly: hemiarthroplasty versus total hip arthroplasty. *J Am Acad Orthop Surg.* 2006;14:287-93.
- Tol MC, van den Bekerom MP, Sierevelt IN, Hilverdink EF, Raaymakers EL, Goslings JC. Hemiarthroplasty or total hip arthroplasty for the treatment of a displaced intracapsular fracture in active elderly patients: 12-year follow-up of randomised trial. *Bone Joint J.* 2017;99-b:250-4.
- Post ZD, Orozco F, Diaz-Ledezma C, Hozack WJ, Ong A. Direct anterior approach for total hip arthroplasty: indications, technique, and results. *J Am Acad Orthop Surg.* 2014;22:595-603.
- Kristensen TB, Vinje T, Havelin LI, Engesaeter LB, Gjertsen J-E. Posterior approach compared to direct lateral approach resulted in better patient-reported outcome after hemiarthroplasty for femoral neck fracture. *Acta Orthop.* 2017;88:29-34.
- Amlie E, Havelin LI, Furnes O, Baste V, Nordsletten L, Hovik O, et al. Worse patient-reported outcome after lateral approach than after anterior and posterolateral approach in primary hip arthroplasty. A cross-sectional questionnaire study of 1,476 patients 1-3 years after surgery. *Acta Orthop.* 2014;85:463-9.
- Parker MJ. Lateral versus posterior approach for insertion of hemiarthroplasties for hip fractures: A randomised trial of 216 patients. *Injury.* 2015;46:1023-7.
- Gharanizade K, Karimi Heris H, Abolghasemian M, Joudi S, Hassany Shariat Panahy P, Yoosefzadeh A. A Comparative Evaluation of Primary Total Hip Arthroplasty via Lateral and Posterolateral Approaches. *Shafa Ortho J.* 2016;3:e3901.
- Abram SG, Murray JB. Outcomes of 807 Thompson hip hemiarthroplasty procedures and the effect of surgical approach on dislocation rates. *Injury.* 2015;46:1013-7.
- Svenoy S, Westberg M, Figved W, Valland H, Brun OC, Wangen H, et al. Posterior versus lateral approach for hemiarthroplasty after femoral neck fracture: Early complications in a prospective cohort of 583 patients. *Injury.* 2017;48:1565-9.
- Bender B, Nogler M, Hozack WJ. Direct anterior approach for total hip arthroplasty. *Orthop Clin North Am.* 2009;40:321-8.
- Zawadsky MW, Paulus MC, Murray PJ, Johansen MA. Early outcome comparison between the direct anterior approach and the mini-incision posterior approach for primary total hip arthroplasty: 150 consecutive cases. *J Arthroplasty.* 2014;29:1256-60.
- Berend KR, Lombardi AV, Jr., Seng BE, Adams JB. Enhanced early outcomes with the anterior supine intermuscular approach in primary total hip arthroplasty. *J Bone Joint Surg Am.* 2009;91 Suppl 6:107-20.
- Banaszkiewicz PA, Kader DF. *Classic Papers in Orthopaedics.* 1st ed. New York; Springer; 2014.
- Bergin PF, Doppelt JD, Kephart CJ, Benke MT, Graeter JH, Holmes AS, et al. Comparison of minimally invasive direct anterior versus posterior total hip arthroplasty based on inflammation and muscle damage markers. *J Bone Joint Surg Am.* 2011;93:1392-8.
- Pogliacomi F, Paraskevopoulos A, Costantino C, Marengi P, Ceccarelli F. Influence of surgical experience in the learning curve of a new approach in hip replacement: anterior mini-invasive vs. standard lateral. *Hip Int.* 2012;22:555-61.
- Yue C, Kang P, Pei F. Comparison of Direct Anterior and Lateral Approaches in Total Hip Arthroplasty: A Systematic Review and Meta-Analysis (PRISMA). *Medicine (Baltimore).* 2015;94:e2126.
- Alecci V, Valente M, Crucil M, Minerva M, Pellegrino CM, Sabbadini DD. Comparison of primary total hip replacements performed with a direct anterior approach versus the standard lateral approach: perioperative findings. *J Orthop Traumatol.* 2011;12:123-9.
- Nakata K, Nishikawa M, Yamamoto K, Hirota S, Yoshikawa H. A clinical comparative study of the direct anterior with mini-posterior approach: two consecutive series. *J Arthroplasty.* 2009;24:698-704.
- Martin CT, Pugely AJ, Gao Y, Clark CR. A comparison of hospital length of stay and short-term morbidity between the anterior and the posterior approaches to total hip arthroplasty. *J Arthroplasty.* 2013;28:849-54.
- Higgins BT, Barlow DR, Heagerty NE, Lin TJ. Anterior vs. posterior approach for total hip arthroplasty, a systematic review and meta-analysis. *J Arthroplasty.* 2015;30:419-34.