

تعیین میزان دقت تشخیصی سونوگرافی در ضربه بسته شکمی، ۱۳۸۲

دکتر غلامعلی حامد برقی^۱، دکتر افشین محمدی^۲، مهندس عبدالرسول صفائیان^۳

نویسنده مسئول: استاد رادیولوژی دانشکده پزشکی دانشگاه علوم پزشکی تبریز E-mail: hamedbarghi@gmail.com
^۲دستیار رادیولوژی ^۳مربی آمار زیستی دانشگاه علوم پزشکی تبریز

چکیده

زمینه و هدف: بیماران با شرایط بالینی ناپایدار ناشی از ضربه بسته شکمی نیازمند ارزیابی سریع آسیب اعضای داخل شکمی به منظور تعیین نیاز به عمل جراحی می‌باشند. سونوگرافی روشی سریع است که می‌تواند در محل احیای بیماران برای یافتن مایع آزاد صفاقی به عنوان نشانه‌ای از آسیب اعضای داخل شکمی مورد استفاده قرار گیرد. این مطالعه آینده‌نگر به منظور تعیین میزان کارایی سونوگرافی اورژانس در بیماران مبتلا به ضربه بسته شکمی و با هدف مقایسه دقت سونوگرافی با نتایج لاول صفاقی تشخیصی و سی‌تی‌اسکن طرح‌ریزی شد.

روش کار: در ۱۷۴ بیمار با ضربه بسته شکمی قبل از سی‌تی‌اسکن یا لاول صفاقی سونوگرافی اورژانس شکمی انجام شد. سونوگرافی اورژانس با روش FAST (Focused Abdominal Sonography for Trauma) انجام گرفت و شش ناحیه شکم به منظور یافتن مایع آزاد صفاقی معاینه شد.

یافته‌ها: نتایج این بررسی نشان داد که سونوگرافی حساسیت ۹۵٪، اختصاصیت ۸۰/۸٪ و دقت کلی ۸۹/۶٪ در تشخیص مایع آزاد صفاقی دارد. ارزش پیشگویی مثبت و منفی سونوگرافی به ترتیب ۸۹/۴٪ و ۹۰/۱٪ تعیین شد.

نتیجه‌گیری: سونوگرافی روشی قابل اعتماد برای ارزیابی سریع ضربه بسته شکمی بوده و می‌توان آن را جایگزین لاول صفاقی تشخیصی کرد.

واژه‌های کلیدی: ضربه بسته شکمی، سونوگرافی، مایع آزاد صفاقی

تاریخ وصول: ۸۳/۳/۲۸ درخواست اصلاحات نهایی: ۸۳/۶/۱۰ پذیرش: ۸۳/۷/۱

مقدمه

عمده افزایش میزان مرگ و میر ناشی از تروما تأخیر در تشخیص صحیح بیماران مبتلا به آسیب‌های شکمی مخاطره آمیز می‌باشد [۳]، همچنین ارزیابی نادرست شدت ضایعات شکمی علت عمده ای از مرگ و میرهای قابل پیشگیری در ضربه بسته شکمی است [۲].

مهمترین مسئله در درمان مصدومین مبتلا به ضربه بسته شکمی بررسی دقیق و سریع کسانی است که به اقدام جراحی فوری نیاز دارند. مطالعات گذشته نشان داده اند که معاینه بالینی برای قضاوت در مورد آسیب‌های محتمل شکمی چندان قابل اعتماد نمی‌باشد [۶].

تروما یعنی صدمه ای به بدن ناشی از تبادلی با انرژی محیطی به نحوی که شدت انرژی از قدرت ارتجاعی بدن برای مقابله با آن بیشتر باشد [۱].

امروزه تروما شایع ترین علت مرگ در افراد ۱-۴۵ ساله بوده [۲۰۳] و باعث از دست دادن روزهای کارآیی بیشتری نسبت به بیماری‌های قلبی - عروقی و سرطان‌ها می‌شود [۱].

به طور کلی ۱۰٪ از کل مرگ‌های ناشی از تروما به علت آسیب‌های اعضای شکمی می‌باشد [۵۴]. طی بررسی انجام شده مشخص شده است که یکی از علل

است که میزان حساسیت ۹۴/۶٪، اختصاصیت ۹۵/۱٪ و دقت ۹۴/۹٪ بدست آمده است [۱۶].

در بررسی دیگری مشخص شد که اگر سونوگرافی به عنوان تنها روش تشخیصی در ضربات بسته شکمی استفاده شود تا ۲۹٪ ضایعات شکمی از نظر پوشیده خواهند ماند [۱۹].

در این مطالعه با توجه به اینکه هنوز روش استاندارد طلایی بررسی بیماران مبتلا به ضربه بسته شکمی لاواژ شکمی است، با این فرض که نمی توان سونوگرافی را جایگزین DPL کرد قصد داریم به این سؤال پاسخ دهیم که آیا دقت تشخیصی سونوگرافی در جستجوی مایع آزاد صفاقی به عنوان مدرکی دال بر آسیب به اعضای شکمی به اندازه ای خواهد بود که بتواند جایگزین سی تی اسکن یا لاواژ شکمی در بررسی مصدومین با ضربه بسته شکمی شود؟

روش کار

طی یک دوره ۹ ماهه از اردیبهشت الی بهمن ماه سال ۱۳۸۲ تعداد ۳۰۰۰ نفر از مصدومین ارجاع شده به اورژانس جراحی بیمارستان امام خمینی تبریز (ره) که مبتلا به ضربه بسته شکمی بودند با هدف تعیین مایع آزاد صفاقی به صورت آینده نگر تحلیلی مورد بررسی سونوگرافیک قرار گرفتند.

همه بیماران مبتلا به ضربه بسته شکمی در صورتی که به لحاظ اخلاق پزشکی بررسی سونوگرافیک باعث تأخیر در روند درمان آنها نمی گردید در حداقل زمان ممکن از مراجعه به اورژانس بدون اینکه انتخاب خاصی صورت گیرد در بخش سونوگرافی یا در صورت لزوم بر بالین بیمار و حین عملیات احیا مورد بررسی سونوگرافیک شکم قرار گرفتند. همه بیماران بر اساس ارزیابی بالینی رزیدنت جراحی مشکوک به ضایعات شکمی بودند.

دستگاه مورد استفاده از نوع زیمنس^۶ با پروب Curvilinear، ۳/۵ مگا هرتز بود. سونوگرافی ها

با توجه به مطلب فوق توسط به روشی سریع و دقیق که بتواند آسیب های عمده اعضای شکمی را به درستی نشان دهد از دیر باز مد نظر جراحان بوده است. یکی از اولین روش های بررسی آسیب های شکمی، لاواژ صفاقی تشخیصی (DPL)^۱ می باشد که توسط روت^۲ در سال ۱۹۶۵ ابداع شده است [۷-۹].

لاواژ صفاقی تشخیصی علیرغم حساسیت بسیار بالا (۹۶٪) یک روش تهاجمی بوده و با ۱٪ عوارض ناشی از تروما به مثانه، روده ها و عروق بزرگ همراه است [۱۱ و ۱۰، ۵]. همچنین پایین بودن اختصاصیت آن باعث انجام جراحی های غیر ضروری در ۲۹-۳۹ درصد موارد می شود [۱۲ و ۳].

تلاش برای بررسی مصدومین با روشی که از اختصاصیت بیشتری برای بررسی اعضای شکمی برخوردار باشد منجر به آغاز بررسی ضربات بسته شکمی با استفاده از تصویر برداری مقطعی رایانه ای سی تی اسکن توسط دروی^۳ و روبن^۴ شد [۳ و ۱۳]. مطالعات زیادی نشان داده است که سونوگرافی می تواند جایگزین DPL یا سی تی اسکن بشود [۷، ۵ و ۱۶-۱۴] و هم اکنون در بسیاری از کشورهای اروپایی و آسیایی به عنوان قدم اول در بررسی مصدومین مبتلا به ضربه بسته شکمی مورد استفاده قرار می گیرد [۹]. لیکن شواهدی هم وجود دارد که تکیه بر سونوگرافی به عنوان تنها وسیله بررسی مصدومین به جای DPL یا سی تی اسکن ممکن است باعث اشتباه در تشخیص شود [۱۷، ۱۶ و ۱۸]. لازم است که در بعضی از موارد انتخابی جهت حصول اطمینان بیشتر از DPL یا سی تی اسکن نیز کمک گرفت [۱، ۲ و ۹].

در مطالعه مک گاهان^۵ و همکاران حساسیت ۶۳٪، اختصاصیت ۹۵٪ و دقت ۸۵٪ در تشخیص ضربات بسته شکمی بدست آمد [۱۸]. یکی از بهترین نتایج بدست آمده از مطالعه ای ۱۵ ماهه با بررسی ۱۲۳۹ بیمار

¹ Diagnostic Peritoneal Lavage

² Root

³ Drury

⁴ Ruben

⁵ McGahan

⁶ Siemens

جهت جلوگیری از اشتباه تشخیصی فقط بیمارانی که متناهی آنها پر بود و امکان رؤیت دقیق لگن را فراهم می نمود در این بررسی وارد شدند. ضمناً بیماران مبتلا به آمفیژم زیر جلدی یا هر علتی که نتوان بررسی دقیق نواحی مذکور را انجام داد از مطالعه حذف شدند.

نتیجه همه موارد سونوگرافی‌های انجام شده قبل از بررسی های تکمیلی با عمل جراحی به شکل مکتوب ثبت و یافته های مثبت یا منفی آن با روش های تکمیلی مثل سی تی اسکن یا لواژ شکمی مقایسه شد.

سی تی اسکن شکمی و لگنی بیماران به روش اسپیرال و با دستگاه زیمنس و کنتراست خوراکی و وریدی انجام شد. نتیجه تصویر برداری رایانه ای شکم و لگن توسط اساتید رادیولوژی مورد بررسی قرار گرفت. معیار مقایسه با لواژ صفاقی وجود بیشتر از یکصد هزار گلبول قرمز در هر میلی متر مکعب یا وجود آمیلاز یا مواد غذایی در محتویات لواژ صفاقی بود. بیمارانی که بررسی سونوگرافیک آنها مایع آزاد صفاقی را نشان می داد و نتیجه سی تی اسکن یا لواژ شکمی آنها هم مثبت بود یا بر اساس شرایط بالینی بیمار اقدام اورژانس جراحی بدون بررسی بیشتر در آنها وجود ضایعه ای را نشان داده بود به عنوان مثبت واقعی و افرادی که در بررسی سونوگرافیک آنها مایع آزاد صفاقی مشاهده شد لیکن نتیجه آن توسط سی تی اسکن یا لواژ شکمی تایید نشد به عنوان مثبت کاذب تلقی شدند. بیمارانی که نتیجه ارزیابی سونوگرافیک آنها منفی نبود لیکن بررسی تکمیلی آنها توسط سی تی اسکن یا لواژ شکمی وجود ضایعه ای را نشان داد به عنوان منفی کاذب و کسانی که بررسی سونوگرافیک آنها منفی بود و نتیجه آن توسط سی تی اسکن یا لواژ شکمی تایید شد به عنوان منفی حقیقی در نظر گرفته شد. در نهایت میزان حساسیت، اختصاصیت، دقت، ارزش پیشگویی مثبت، ارزش پیشگویی منفی و نسبت لاپاراتومی غیر ضروری محاسبه شد.

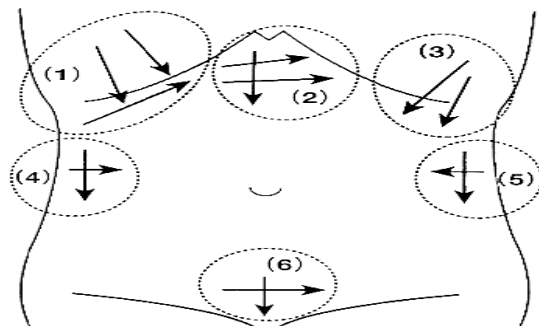
یافته‌ها

از سه هزار نفر مراجعه کننده ۲۸۲۶ نفر که نتیجه سونوگرافی آنها منفی بود بدون داشتن مشکل جراحی

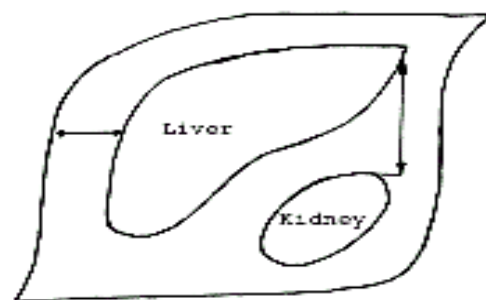
توسط رزیدنت های رادیولوژی که آموزش لازم را در زمینه سونوگرافی تروما دیده بودند، انجام شد.

معاینه همه بیماران با استفاده از تکنیک FAST^۱ طی مدت حداکثر ۳-۴ دقیقه انجام شد و نواحی شش گانه مورد بررسی قرار گرفتند (شکل ۱-).

در این بررسی حداقل عمق لازم مایع آزاد صفاقی جهت مثبت تلقی شدن بیشتر از ۲ میلی متر در نظر گرفته شد. طریقه اندازه گیری عمق مایع طبق شکل (۲) می‌باشد.



شکل ۱. نواحی شش گانه شکم برای تجسس مایع صفاقی
 ۱، ۲ و ۳ - RUQ ، Morrison Pouch و LUQ
 ۴ و ۵ - R and L Paracolic Gutters - ۶ - Pelvis



شکل ۲. پیکان ها نشان دهنده تکنیک اندازه گیری عمق مایع آزاد صفاقی می باشند. در اکثر تجمعات بیشترین عمق مایع به شکل قدامی خلفی اندازه گیری می شود. در تجمعات کوچک منحنی شکل که بیشتر در زیر دیافراگم یا دور کبدی دیده می شود لازم است پهنای تجمع اندازه گیری شود.

^۱ Focused Abdominal Sonography for Trauma

اگر از سونوگرافی به عنوان تنها معیار تصمیم گیری برای لزوم عمل جراحی در مصدومین استفاده شود ۱۰/۹٪ موارد منجر به لاپاراتومی غیر ضروری می شود.

در طی بررسی ۳۵ مورد به آسیب عضو منشاء خونریزی اشاره شده بود که در ۳۳ مورد تشخیص سونوگرافیک بعد از عمل یا سی تی اسکن به درستی تطبیق داشت. در این بررسی تمام موارد گزارش شده آسیب طحالی (۲۶مورد) به درستی مشخص گردید. بعد از طحال دومین عضو شکمی که آسیب آن قبل از بررسی تکمیلی توسط سونوگرافی به دقت مشخص شده بود کلیه بود (۶ مورد). از کل ۱۰۶ نفری که دچار آسیب ارگان های شکمی با ضربه بسته شکمی شده بودند شایع ترین عضو شکمی آسیب دیده طحال بود که در ۵۷ مصدوم، دچار ضایعه تروماتیک خفیف تا شدید شده بود. بعد از طحال دومین عضو آسیب دیده شکمی در ضربه بسته کبد بود و در ۲۹ نفر دچار آسیب تروماتیک شده بود. نکته جالب اینکه فقط در ۲ مورد آسیب همزمان کبد و طحال وجود داشت که بسیار کمتر از آمارهای موجود سایر مطالعات است [۴]. لب راست کبد با شیوع بیشتری نسبت به لب چپ آسیب دیده بود. شایع ترین سگمان کبدی آسیب دیده سگمان ۷ و کمترین سگمان درگیر شامل سگمان های ۱، ۳ و ۴ بود که هر کدام فقط در یک مورد آسیب دیده بودند. میزان درگیری اعضای شکمی آسیب دیده به تفکیک در جدول (۱) ارایه شده است.

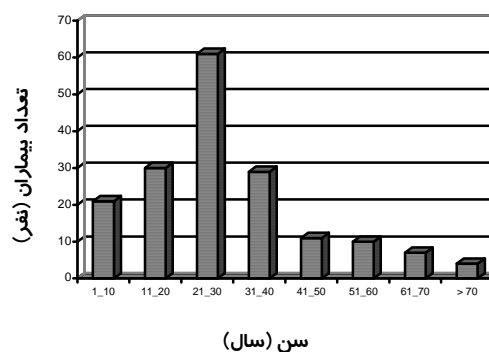
جدول ۱. آسیب اعضای مختلف شکمی در ضربه بسته

عضو صدمه دیده	فراوانی	
	تعداد	مورد
طحال	۵۷	۵۳/۷
کبد	۲۹	۲۷/۳
مزانتر	۱۴	۱۳/۲
کلیه ها	۱۱	۱۰/۴
احشاء توخالی	۶	۵/۶
دیافراگم	۳	۲/۸
پانکراس	۳	۲/۸
کیسه صفرا	۲	۱/۸
آدرنال	۱	۰/۹
مثانه	۱	۰/۹

بعد از چند ساعت تحت نظر بودن مرخص شدند. لیکن تعداد ۱۷۴ نفر که در مورد آسیب شکمی آنها شک زیادی وجود داشت توسط امتحان های تکمیلی نظیر سی تی اسکن یا لاولژ شکمی مورد بررسی بیشتر قرار گرفتند. از این تعداد ۳۷ نفر با توجه به شرایط بالینی بیمار بدون بررسی بیشتر تحت عمل جراحی فوری قرار گرفتند. ۱۷۴ نفری که در آنها نتیجه بررسی سونوگرافیک توسط آزمون های استاندارد طلایی تایید یا رد شده بود پایه بررسی آماری مطالعه حاضر را تشکیل دادند. از مجموع ۱۷۴ نفری که با سونوگرافی بررسی شدند ۱۳۶ نفر (۷۸/۱٪) مرد و ۳۸ نفر (۲۱/۹٪) زن بودند.

محدوده سنی مصدومین ۳ الی ۸۰ سال با میانگین سنی ۲۸ سال بود. نمودار سنی مراجعین که در زیر آمده است نشان می دهد بیشترین تعداد مراجعین ۲۱ تا ۳۰ سال داشتند (نمودار ۱).

نمودار ۱. محدوده سنی مراجعین



در ۱۱۴ مورد نتیجه سونوگرافی مثبت بود که از این تعداد ۱۰۱ مورد مثبت حقیقی و ۱۳ مورد مثبت کاذب بودند. در ۶۰ بیمار نیز نتیجه بررسی سونوگرافیک آنها منفی شد که از این تعداد ۵۵ مورد منفی حقیقی و ۵ مورد منفی کاذب بودند. بر اساس یافته های فوق حساسیت، اختصاصیت و دقت سونوگرافی در ضربه بسته شکمی به ترتیب ۹۵٪، ۸۰/۸٪ و ۸۹/۶٪ تعیین شد. ارزش پیشگویی کننده مثبت و منفی سونوگرافی در ضربه بسته شکمی به ترتیب ۸۹/۴٪ و ۹۰/۱٪ تعیین شد، هم چنین با توجه به نتایج به دست آمده از این بررسی

بحث

از آنجا که دقت معاینه بالینی در تشخیص ضربه بسته شکمی در بررسی های مختلف بین ۸۷-۴۷ درصد متغیر بوده است [۶]. روش های تصویر برداری همواره برای بررسی بیماران مصدوم نیازمند جراحی مد نظر بوده است.

تصویر برداری رایانه ای توانایی بالایی برای تشخیص اختصاصی عضو آسیب دیده دارد ولی به علت وقت گیر بودن، لزوم آماده سازی بیمار، گران بودن و از همه مهم تر عدم امکان انجام آن در بیماران بدحال موجب شده است که نتوان از آن به عنوان یک روش غربالگری در همه بیماران مصدوم استفاده شود.

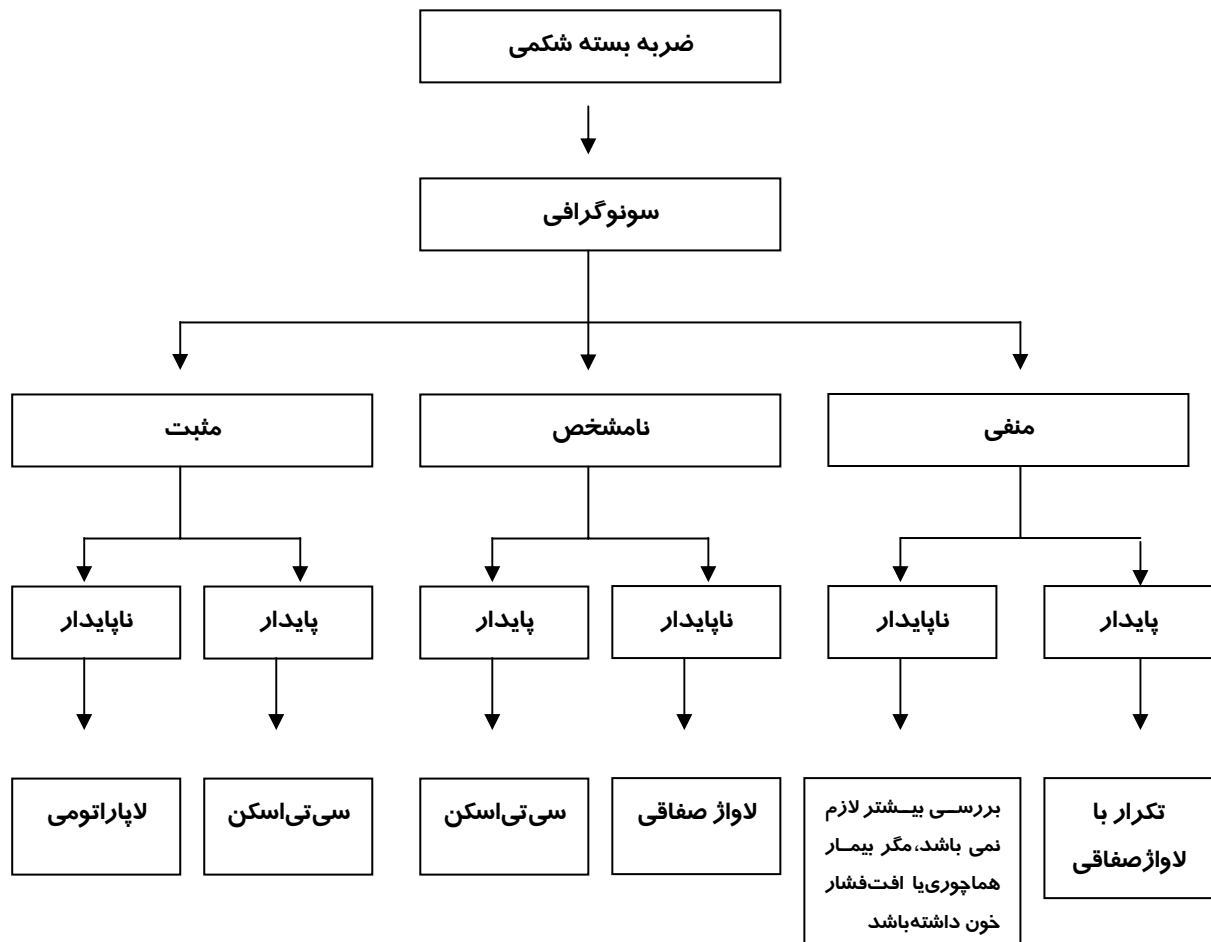
لاواژ صفاقی تشخیصی نیز به علت حساسیت بسیار زیاد هر چند در ۲۹٪ موارد باعث اعمال جراحی غیر ضروری شده لیکن هنوز به عنوان روش استاندارد طلایی مد نظر جراحان می باشد.

سونوگرافی به علت پرتابل بودن، دسترسی آسان، عدم آزار بیمار، بررسی خلف صفاق، بررسی جنب و پریکارد می تواند یک روش ایده آل برای بررسی بیماران مصدوم باشد.

نتایج به دست آمده از این مطالعه در مورد جنسیت و شیوع سنی مصدومین مراجعه کننده به مرکز جراحی بیمارستان امام خمینی شبیه مطالعات انجام شده در سایر کشورها و مطالعات قبلی بر روی مصدومین همین مرکز است [۲۲].

نتایج بدست آمده از میزان درگیری اعضای مختلف در ضربه بسته شکمی در بررسی حاضر نیز اختلاف معنی داری با سایر مطالعات انجام شده نشان نمی دهد [۱].

حساسیت بدست آمده از بررسی اخیر ۹۵٪ قابل مقایسه با نتایج حاصل از سایر بررسی ها در اروپا، ژاپن و آمریکا است [۱۰-۲]. لیکن اختصاصیت بررسی اخیر (۸۰/۸٪) کمتر از سایر مطالعات انجام شده است.



الگوریتم ۱. الگوریتم پیشنهادی برای غربالگری مصدومین با ضربه بسته شکمی

این اختلاف می تواند به علت موارد مثبت کاذب باشد که شامل ۳ مورد هماتوم خلف صفاقی ناشی از شکستگی لگن و ترومای خلف صفاقی ناشی از ضربه بسته است. در بررسی های قبلی نشان داده شده است که افتراق مایع آزاد صفاقی از مایع خلف صفاق توسط سونوگرافی میسر نیست [۳]. در این ۳ بیمار نیز نتیجه لاواژ صفاقی منفی شد که حتی در صورت وجود مقادیر مختصری مایع داخل صفاق این مایع می تواند به علت ترشحات سرورزی خونی نشت کرده از خلف صفاق باشد که بررسی سونوگرافیک را مثبت و بررسی لاواژ صفاقی را منفی کرده بود.

از ۳۰۰۰ بیمار مراجعه کننده در ۲ مورد سیروز شناخته نشده وجود داشت که موجب مثبت کاذب سونوگرافیک شد. در ۲ مورد مایع سرورزی نتیجه لاواژ صفاقی بود. در یک مورد دیورتیکول بزرگ مثانه با مایع آزاد صفاقی اشتباه شده بود و در یک مورد مایع موجود در خم طحالی کولون اشتباهاً به عنوان مایع آزاد دور طحال تشخیص داده شد. در این بررسی فقط ۵ مورد آسیب عمده شکمی وجود داشت که در بررسی سونوگرافیک آنها مایع آزاد صفاقی مشاهده نشده بود (۶/۴٪) که این میزان بسیار کمتر از بررسی های قبلی است (آمارهای قبلی تا ۲۹٪ ارایه شده است [۱۹]).

از بین این ۵ مورد دو مورد پارگی احشای توخالی شامل یک مورد پارگی ایلئوم و یک مورد پارگی ژوژنوم بود بررسی های قبلی نشان داده است. مواردی که در حضور ضایعات شکمی بررسی از نظر مایع آزاد صفاقی منفی می باشد ناشی از پارگی احشای توخالی است [۳]. یک مورد نیز هماتوم وسیع ساب کپسولار طحالی مشاهده شد که همراه با مایع صفاقی در سی تی اسکن نبود.

از علل دیگر کم بودن اختصاصیت آن است که سونوگرافی در شناسایی مقادیر کم مایع صفاقی لگنی از سی تی اسکن دقیق تر است [۶] بعضی بیماران مطالعه ما جهت تایید تشخیص با سی تی اسکن بررسی شده اند لذا می تواند باعث مثبت شدن کاذب نتیجه سونوگرافی شود. در این بیماران سی تی اسکن نمی تواند

هماتومهای ظریف مزانتری یا مایع آزاد صفاقی جزئی را نشان دهد.

با توجه به توضیحات اخیر سونوگرافی روش بررسی دقیقی برای غربالگری بیماران مبتلا به ضربه بسته شکمی است اما ما سونوگرافی را به عنوان تنها روش تصمیم گیری برای تشخیص بیماران نیازمند به اقدام جراحی پیشنهاد نمی کنیم زیرا که تصمیم گیری باید براساس شرایط بالینی بیمار با نتیجه بررسی سونوگرافیک مطابقت داده شود و یا از سایر روش های بررسی نیز در موارد مشکوک استفاده شود.

با توجه به نتایج این تحقیق سونوگرافی را به عنوان یک روش عالی برای غربالگری مصدومین با ضربه های بسته شکمی پیشنهاد می شود. برای این بیماران الگوریتم (۱) توصیه می شود.

تشکر و قدردانی

از اساتید محترم بخش سی تی اسکن بیمارستان امام خمینی آقایان دکتر موبد و دکتر طرزمینی و کلیه رزیدنت های محترم رادیولوژی و جراحی خصوصاً آقایان دکتر آهنگ و دکتر ادیانی و همچنین پرسنل محترم بخش آزمایشگاه بیمارستان امام خمینی که در انجام این بررسی از همکاری صمیمانه ایشان برخوردار بودیم سپاس گذاری می شود.

منابع

- 1- Schwartz S. Principles of surgery, 7th ed. New York: McGraw – Hill, 1999: 175.
- 2- Sutton D. Textbook of radiology and imaging, 7th ed. London: Churchill Livingstone, 2003 : 691-2.
- 3- Kimberly L, Mckenney MD. Ultrasound of blunt abdominal trauma. Radiologic Clinic of North America. 1999; 37(5): 879-92.
- 4- Hoffman R, Nerlich M, Pohlemann T, wippermann B, Regel G, Tscherne H. Blunt abdominal trauma in cases of multiple trauma evaluated by ultrasonography. The Journal of Trauma. 1992; 32(4): 452-8.
- 5- Mckeney KL, Nunez D, Mckenney MG, Asher J, Zelnick K, Shipshak D. Sonography as

- 18- McGahan JP, Rose J, Coates TL, Wisner DH, Newbery P. Use of ultrasonography in the patient with acute abdominal trauma. *J Ultrasound Med.* 1997 Oct; 16(10): 653-62.
- 19- Chiu WC, Cushing BM, Rodriguez A, Ho SM, Mirris SE, Stein M, et al. Abdominal injuries without hemoperitoneum. *The Journal of Trauma.* 1997; 42(4): 617-25.
- 20- Boulanger BR, McLellan BA, Breneman F, Wherrett L, Rizoli SB, Culhane J, et al. Emergent abdominal sonography as a screening test in a new diagnostic algorithm for blunt trauma. *The Journal of Trauma.* 1996; 40(6) : 867-74.
- 21- Benya EC, him-Dunham JE, handrum O, Statter M. Abdominal sonography in examination of children with blunt abdominal trauma. *AJR Am J Roentgenol.* 2000 Jun; 17(6): 1613-6.
- ۲۲- جوانمرد رقیه. بررسی آینده نگر بیماران ترومایی بستری در بخش های جراحی مرکز امام خمینی تبریز، پایان نامه جهت دریافت درجه دکترای تخصصی جراحی عمومی، تبریز، دانشگاه علوم پزشکی تبریز، ۱۳۷۷.
- 23- Richard JR, McGahan JP, Palli M, Hen P. Sonographic detection of blunt hepatic trauma. *The Journal of Trauma.* 1999; 47(6): 1097.
- the primary screening technique for blunt abdominal trauma. *AJR Am J Roentgenol.* 1998 Apr; 170(4): 979-85.
- 6- Lingawi SS, Buckley AR. Focused abdominal US in patients with trauma. *Radiology.* 2000; 217(2): 426-9.
- 7- Healy A, Simons RK, Winchell RJ, Gosini BB, Casola G, Steele JT, et al. A Prospective evaluation of abdominal ultrasound in blunt trauma. *The Journal of Trauma.* 1996; 40(6): 87.
- 8- Lentz KA, Mc Kenney MG, Nunez DB, Martin L. Evaluating blunt abdominal trauma. *J Ultrasound Med.* 1996 Jun; 15(6): 447-51.
- 9- Shanmuganatan K, Mirvis SE, Sherbourne CD, Chiu WC, Rodriguez A. Hemoperitoneum as the sole indicator of abdominal visceral injuries. *Radiology.* 1999; 212(2): 423-30.
- 10- Golletti O, Ghiselli G, Lippolis PV, Chiarugi M, Bracinni G, Macaluso C, et al. The role of ultrasonography in blunt abdominal trauma. *The Journal of Trauma.* 1994; 36(2): 178-81.
- 11- Mckenny M, Lentz K, Nunez D, Sosa JL, Sleeman D, Axelrad A, et al. Can ultrasound replace diagnostic peritoneal lavage in the assessment of blunt trauma?. *The Journal of Trauma.* 1994; 37(2): 439-41.
- 12- Rozycki GS. Abdominal ultrasonography in trauma. *Surgical Clinics of North America.* 1995; 75(2): 175.
- 13- Amoroso A. Evaluation of the patient with blunt abdominal trauma. *Emergency Medicine Clinics of North America.* 1999; 17(1): 63-74.
- 14- Hung Ms, Liu M, Wu JK, Shih HC, Ko TJ, Hee CH. Ultrasonography for the evaluation of hemoperitoneum during resuscitation. *The Journal of Trauma.* 1994; 36(2): 173.
- 15- Glaser K, Tschmeltitsh J, Klingler P, wetscher G, Bodner E. Ultrasonography in the management of blunt abdominal and thoracic trauma. *Arch Surg.* 1994 Jul; 129(7): 743-7.
- 16- Yoshi H, Sato M, Yamamoto S, Kitano M, Aikawa N. Usefulness and limitations of ultrasonography in the initial evaluation of blunt abdominal trauma. *The Journal of Trauma.* 1998; 45(1): 45-9.
- 17- Coley BD, Mutabagani KH, Martin HC, Zumberge N, Cooney DR, Caniano DA, et al. Focused abdominal sonography for trauma (FAST) in children with blunt abdominal trauma. *The Journal of Trauma.* 2000; 40(5): 902-5.