

همخوانی نتایج داپلر ترانس کرانیال و داپلکس کاروتید

دکتر مهدی فرهودی^۱، دکتر محمد کاظم طرزمنی^۲، دکتر خندان قنادی امامی^۳

^۱نویسنده مسئول: استادیار گروه نورولوژی دانشکده پزشکی دانشگاه علوم پزشکی تبریز E-mail: farhoudim@tbzmed.ac.ir

^۲استادیار رادیولوژی ^۳پزشک عمومی دانشگاه علوم پزشکی تبریز

چکیده

زمینه و هدف: بیماری های عروقی مغز شایع ترین بیماری دستگاه اعصاب و سومین علت مرگ افراد بالاتر از ۴۵ سال می باشد. بیشتر سکنه ها در بزرگسالان ایسکمیک بوده و حدود یک پنجم آن را تنگی های داخل یا خارج جمجمه ای شریان کاروتید داخلی تشکیل می دهند. اولتراسونوگرافی یک روش غیرتهاجمی، مقرون به صرفه و بی خطر برای بررسی عروق داخل و خارج جمجمه می باشد که به دو صورت داپلر ترانس کرانیال (Trans Cranial Doppler) و داپلکس کاروتید انجام می شود. مطالعه حاضر با هدف بررسی کامل بودن روش TCD جهت تشخیص تنگی های قابل ملاحظه کاروتید که ایجاد علامت می کنند، انجام شده است.

روش کار: مطالعه به صورت توصیفی- تحلیلی در ۵۰ بیمار متوالی از بیماران بستری در بخش اعصاب بیمارستان امام که هم تحت TCD و هم داپلکس کاروتید قرار گرفته بودند انجام گرفت، متغیرهای سرعت جریان خون، وجود جریان خون جانبی و میزان تنگی گزارش شده توسط دو روش فوق مورد بررسی قرار گرفت. در نهایت اطلاعات به دست آمده با کمک نرم افزار آماری SPSS نسخه ۱۱/۵ و با استفاده از آزمون های آماری تی، مجذور کای و فیشر تجزیه و تحلیل شد.

یافته ها: از ۵۰ فرد مورد مطالعه ۳۴ مورد (۶۸٪) مرد و بقیه زن بودند. میانگین سنی افراد ۶۶ سال بود. ۷۰٪ بیماران بالای ۶۵ سال و ۶۸٪ سابقه پرفشاری خون داشتند. (بین پارامترهای سرعت جریان خون سیستولی و دیاستولی و نمایه ضریب داری به دست آمده از TCD و داپلکس از شریان کاروتید داخلی، تفاوت آماری معنی دار وجود نداشت). بین درصد تنگی گزارش شده توسط TCD و داپلکس تفاوت آماری معنی دار وجود نداشت. در ۷۸/۵۷٪ موارد TCD بیماران که تنگی کاروتید داشتند، جریان خون جانبی وجود داشت.

نتیجه گیری: وجود ارتباط قابل قبول از نظر پارامترهای سرعت جریان بین دو روش TCD و داپلکس کاروتید و همچنین بین درصد تنگی های گزارش شده توسط دو روش ذکر شده در این مطالعه نشان داد که انجام TCD برای تشخیص تنگی های قابل ملاحظه کاروتید (که سبب اختلال همودینامیک می شوند) و نیز در غربالگری بیماران دچار حوادث عروقی مغزی یک روش مفید می باشد، ولی برای ارزیابی دقیق تنگی، نوع پلاک و تشخیص تنگی های زیر ۵۰٪ انجام داپلکس کاروتید نیز ضرورت دارد و در واقع مکمل همدیگرند.

واژه های کلیدی: داپلکس کاروتید، داپلر ترانس کرانیال، تنگی کاروتید، سکنه مغزی

دریافت: ۸۴/۴/۱۵ اصلاح نهایی: ۸۵/۲/۱۷ پذیرش: ۸۵/۴/۲۹

مقدمه

بیماری های عروقی مغز شایع ترین بیماری سیستم عصبی هستند و سومین علت مرگ پس از بیماری های قلبی و سرطان می باشند [۱]. برای بررسی وضعیت عروقی این بیماران روش های مختلفی وجود دارد.

امروزه اولتراسونوگرافی به علت غیرتهاجمی بودن جایگاه ویژه ای پیدا کرده است. دو شکل معمول سونوگرافی عروق در این بیماران به شرح ذیل می باشد [۳،۲].

- فقدان یا برعکس شدن جریان در شریان مغزی قدامی طرف درگیری کاروتید
 - افزایش PSV یا MV در شریان مغزی قدامی طرف مقابل درگیری کاروتید
 - فقدان یا برعکس شدن جریان خون در شریان افتالمیک طرف گرفتار کاروتید [۷،۶،۳،۲].

در بررسی های مختلف انجام گرفته ارزش اولتراسوند با توجه به غیر تهاجمی بودن، بی خطر بودن و هزینه نسبتاً مناسب آن در مقابل آزمون های دیگر از قبیل آنژیوگرافی (که دقت بالایی دارد) سنجیده شده و نتایج قابل ملاحظه‌ای به دست آمده است [۹،۸،۵].

جدید بودن نسبی روش TCD، پوشش دادن عروق داخل مغزی علاوه بر عروق کاروتید و انجام آن توسط نورولوژیست که به علایم بالینی و مکانیسم های مختلف حوادث عروق مغزی آشنا می باشد. این موارد به ذهن می رسد که آیا انجام TCD از نظر تنگی های قابل ملاحظه کاروتید علامتدار کافی خواهد بود؟ در صورت لزوم در چه مواردی باید داپلکس انجام داد و چه اطلاعات بیشتری ارایه می دهد و اینکه یافته های TCD تا چه حدی با روش داپلکس کاروتید همخوانی دارد؟ هر دو روش سونوگرافی مورد بحث در دسترس می باشد ولی با توجه به جدید بودن نسبی روش TCD، پوشش دادن عروق داخل مغزی علاوه بر عروق کاروتید و انجام آن توسط نورولوژیست می باشد. این مطالعه با هدف بررسی کامل بودن روش TCD جهت تشخیص تنگی های قابل ملاحظه کاروتید که ایجاد علامت می کند، انجام شده است.

روش کار

این مطالعه توصیفی- تحلیلی در بیماران بستری در بخش اعصاب مرکز پزشکی امام خمینی تبریز که هم تحت TCD و هم داپلکس کاروتید قرار گرفته بودند انجام گرفت. متغیرهای سن و جنس بیماران، شکایات زمان مراجعه، یافته‌های سی تی اسکن، یافته‌های تصویر برداری رزونانس مغناطیسی، یافته‌های الکتروکاردیوگرام و عوامل خطر عروقی بیماران و

- داپلکس کاروتید: ترکیبی از تصویربرداری B-mode به همراه سونوگرافی داپلر می باشد که امکان بررسی همزمان وضعیت همودینامیک و آناتومیک عروق گردن را فراهم می کند. ترکیب دو روش فوق بسیاری از کمبودهای تشخیصی را که در به کارگیری جداگانه این دو روش وجود داشت برطرف می کند و قدرت تشخیصی آن را در تنگی های کاروتید تا ۹۰٪ بالا می برد [۴].

- داپلر ترانس کرانیال (TCD): این روش برای بررسی عروق داخل جمجمه و عروق کاروتید کردن استفاده می شود و وضعیت همودینامیک عروق (سرعت جریان خون و جهت آن) را ارزیابی می کند [۶،۵،۳،۲]. این روش نیز از اصل داپلر بهره می گیرد، ولی برخلاف داپلکس تصویر دو بعدی از جریان خون عروق ارایه نمی دهد و تنها سرعت و جهت جریان خون را ارزیابی می کند [۲].

برای بیان سرعت جریان در داپلر سونوگرافی پارامتر های PSV^۱ حداکثر سرعت جریان خون هنگام سیستول، EDV^۲ حداقل سرعت جریان خون در انتهای سیکل قلبی و MV^۳ سرعت متوسط که با فرمول $MV = [PSV + (2 \times EDV)] / 3$ محاسبه می شود به کار می رود و سرعت جریان خون بر اساس سانتی متر بر ثانیه (cm/sec) بیان می شود. PI^۴ یک پارامتر برای نشان دادن شکل امواج بوده، محدوده ثابت تری نسبت به سه پارامتر فوق دارد و با فرمول $PI = [PSV - EDV] / MV$ به دست می آید [۶،۳،۲].

درگیری عروق کاروتید خارج جمجمه‌ای اثراتی روی جریان عروق داخل جمجمه می تواند داشته باشد که شامل:

- کاهش PSV یا MV در شریان مغزی میانی طرف درگیری کاروتید
- کاهش PI در شریان مغزی میانی طرف درگیری کاروتید

¹ Peak Systolic Velocity

² End Diastolic Velocity

³ Mean Velocity (cm/sec)

⁴ Pulsatility Index

تنگی کاروتید سمت راست، چهار مورد (۱۴/۸۱٪) تنگی کاروتید چپ و ۱۶ مورد (۵۹/۲۵٪) تنگی دوطرفه داشتند.

در ۳۷ مورد (۷۴٪) TCD غیر طبیعی بود و ۲۶٪ افراد مورد بررسی TCD طبیعی داشتند. از مواردی که نتیجه غیر طبیعی داشتند در ۱۴ مورد (۳۷/۸٪) تنگی کاروتید گزارش شده بود [چهار مورد (۲۸/۵۷٪) تنگی کاروتید سمت راست، هفت مورد (۵۰٪) تنگی کاروتید سمت چپ و سه مورد (۲۱/۴۲٪) تنگی دو طرفه کاروتید]. ۱۳ مورد (۳۵/۱۵٪) افزایش مقاومت عروقی اینترکرانیال، در ۱۰ مورد (۲۷/۰۲٪) تنگی اینترکرانیال سیرکولاسیون قدامی، در چهار مورد (۱۰/۸٪) تنگی در سیرکولاسیون خلفی و در سه مورد (۸/۱٪) تنگی‌های متعدد سیرکولاسیون قدامی و خلفی نشان داده بودند. با توجه به دو طرفه بودن تنگی کاروتید سه بیمار در مجموع ۱۷ مورد گزارش تنگی کاروتید داشتیم که شامل دو مورد (۱۱/۷۶٪) تنگی کمتر از ۵۰٪، پنج مورد (۲۹/۴۱٪) تنگی ۵۰-۷۴ درصد، دو مورد (۱۱/۷۶٪) تنگی بالای ۷۵٪ و هشت مورد (۴۷/۰۵٪) تنگی ۱۰۰٪ یا همان انسداد کامل بود.

لازم به ذکر است که در چهار مورد (۲۸/۵۷٪) از افرادی که تنگی کاروتید داشتند کاهش میزان جریان در شریان مغزی میانی همان طرف و در سه مورد (۲۱/۴۲٪) کاهش سرعت جریان خون سیفون کاروتید در طرف تنگی وجود داشت.

در سه مورد تنگی کاروتید (۲۱/۴۲٪) تنگی همراه با گردش خون قدامی اینترکرانیال، یک مورد (۷/۱۴٪) همراه با تنگی در سیستم خلفی و یک مورد (۷/۱۴٪) همراه با تنگی‌های گردش خون قدامی و خلفی بود. ۱۱ مورد (۷۸/۵۷٪) از ۱۴ مورد تنگی کاروتید جریان جانبی نشان داد که شامل معکوس شدن جهت جریان شریان افتالمیک در چهار مورد و معکوس شدن جهت جریان در شریان مغزی قدامی در شش مورد بود. بین وجود تنگی کاروتید و ایجاد جریان خون جانبی در TCD ارتباط آماری معنی دار به دست آمد ($p < 0.001$).

مقادیر PI، PSV و EDV در شریان کاروتید داخلی بررسی گردید و نسبت سرعت $^1CCA / ^2ICA$ نیز محاسبه شد. در نهایت با استفاده از این مشخصه‌ها درصد تنگی شریان کاروتید داخلی (ICA) مشخص گردید [۴]. وجود یا عدم وجود جریان جانبی و تغییرات همودینامیک اینترکرانیال ناشی از تنگی کاروتید و ضخامت انتیما-مدیا نیز مد نظر قرار گرفت.

اطلاعات جمع آوری شده به کمک نرم افزار آماری SPSS نسخه ۱۱/۵ و با استفاده از آزمون های تی، مجذور کای و فیشر مورد تجزیه و تحلیل قرار گرفت.

یافته ها

از ۵۰ بیمار مورد بررسی ۳۴ بیمار (۶۸٪) مرد و بقیه زن بودند. میانگین سنی افراد مورد بررسی ۶۶ سال بود این میانگین در مردان $2/26 \pm 65/7$ و در زنان $66/62 \pm 85$ سال به دست آمد. بالاترین سن ۸۵ و پایین ترین سن ۳۵ سال بود.

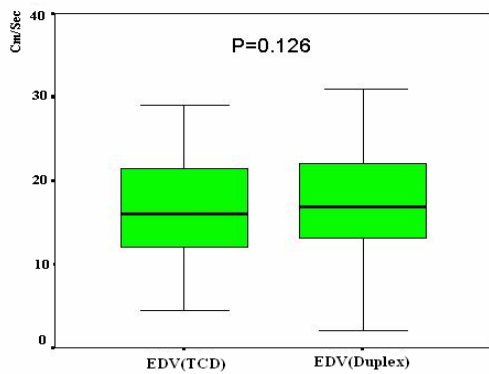
در بررسی نتایج سی‌تی‌اسکن ۲۴ مورد (۴۸٪) سی‌تی‌اسکن منفی و در بقیه موارد سی تی اسکن غیرطبیعی بود که شامل نه نفر (۳۴/۶٪) انفارکت در مسیر سیرکولاسیون قدامی، نه نفر (۳۴/۶٪) انفارکت در مسیر سیرکولاسیون خلفی، چهار نفر (۱۵/۳٪) انفارکت توأم قدامی و خلفی، چهار نفر (۱۵/۳٪) انفارکت لاکونار بودند.

در بررسی نتایج MRI که در ۲۴ نفر (۴۸٪) انجام یافته بود در سه نفر (۱۲/۵٪) نتیجه منفی گزارش شده بود. موارد غیر طبیعی شامل چهار نفر (۱۹/۰۴٪) انفارکت در مسیر سیرکولاسیون قدامی، پنج نفر (۲۳/۸٪) انفارکت در مسیر سیرکولاسیون خلفی، پنج نفر (۲۳/۸٪) انفارکت لاکونار، چهار نفر (۱۹/۰۴٪) انفارکت توأم قدامی و خلفی و سه نفر (۱۴/۲۸٪) انفارکت توأم قدامی و لاکونار بود.

از ۵۰ مورد بررسی شده در ۲۷ مورد (۵۴٪) تنگی کاروتید گزارش شده بود که هفت مورد (۲۵/۹۲٪)

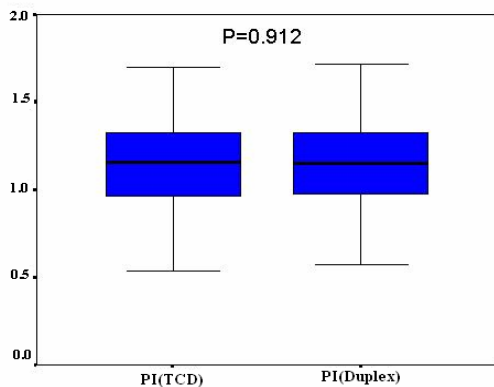
¹ Common Carotid Artery

² Internal Carotid Artery



نمودار ۲. همپوشانی مقادیر سرعت انتهای دیاستولی در شریان های کاروتید داخلی با روش های TCD و داپلکس

- بین میانگین PI اندازه گیری شده توسط دو روش TCD و داپلکس در سمت راست و چپ تفاوت آماری معنی دار نیز وجود نداشت (نمودار ۳).



نمودار ۳. همپوشانی مقادیر ایندکس ضرباننداری در شریان های کاروتید داخلی با روش های TCD و داپلکس

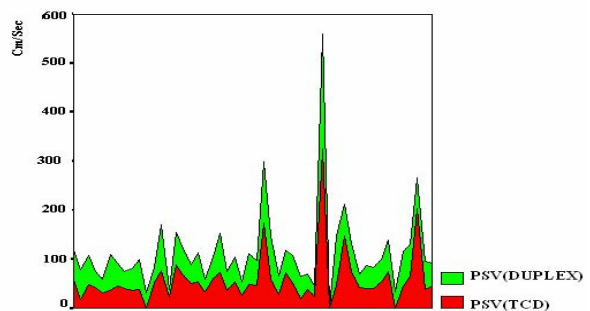
- بین میانگین نسبت ICA به CCA اندازه گیری شده توسط TCD و داپلکس در سمت راست و چپ تفاوت آماری معنی داری به دست آمد ($p=0.026$, $p=0.043$).

بحث

در مورد نتایج به دست آمده در TCD، در مطالعه حاضر در ۷۷/۷۸٪ از افراد با تنگی کاروتید، جریان کلاترال گزارش شده بود. در یک مطالعه در ۸۰٪ بیماران با درگیری یک طرفه کاروتید (تنگی $\leq 80\%$) و ۵۰٪ بیماران با تنگی دو طرفه کاروتید (تنگی $\leq 80\%$)

در ۱۵ مورد (۵۵/۶٪) تنگی کاروتید کمتر از ۵۰٪ و در ۱۲ نفر (۴۴/۴٪) تنگی های بالاتر از ۵۰٪ گزارش شده بود. بدین ترتیب که در طرف راست، ۲۷ مورد طبیعی، ۱۵ مورد تنگی زیر ۵۰٪، دو مورد ۵۰-۷۴ درصد، سه مورد ۷۵-۹۴ درصد و سه مورد انسداد ذکر شده بود. در طرف چپ، ۳۰ مورد طبیعی، ۱۳ مورد تنگی زیر ۵۰٪، چهار مورد ۷۵-۹۴ درصد و سه مورد انسداد وجود داشت. از ۱۵ مورد ۱۱ مورد تنگی زیر ۵۰٪ کاروتید راست و در ۱۲ مورد از ۱۳ مورد تنگی زیر ۵۰٪ کاروتید چپ TCD طبیعی گزارش شده بود و در تنگی های بالای ۵۰٪ گزارش شده توسط داپلکس در اغلب موارد با جواب TCD همخوانی مشاهده گردید. بدین ترتیب که تفاوت معنی داری از نظر آماری بین میزان تنگی کاروتید اندازه گیری شده توسط TCD و میزان تنگی کاروتید گزارش شده توسط داپلکس کاروتید در سمت راست وجود نداشت. در سمت چپ نیز تفاوت آماری معنی داری به دست نیامد.

در مورد ضخامت لایه انتیما-مدیا در چهار مورد (۸٪) افراد مورد بررسی ضخامت طبیعی و در بقیه موارد (۹۲٪) افزایش ضخامت وجود داشت. - بین میانگین PSV اندازه گیری شده توسط دو روش فوق در سمت راست و چپ تفاوت معنی داری به دست نیامد (نمودار ۱).



نمودار ۱. همپوشانی مقادیر حداکثر سرعت سیستولی در شریان های کاروتید داخلی با روش های TCD و داپلکس

- بین میانگین EDV اندازه گیری شده توسط دو روش فوق الذکر در سمت راست و سمت چپ ارتباط آماری معنی دار به دست نیامد (نمودار ۲).

و در نتیجه گزارش تنگی را توجیه می‌کند (هیپرتیروئیدی با ایجاد حالت هیپردینامیک سبب افزایش سرعت جریان خون می‌شود) و در یک مورد در داپلکس تنگی در شاخه‌های دیستال ICA پیش‌بینی شده بود، در حالی که در TCD به علت عدم وجود جریان خون در ICA و شاخه‌های آن احتمال تنگی یا انسداد این شریان مطرح شده بود که به نظر می‌رسد مشکل بیمار در قسمت‌های گردنی فوقانی ICA بوده که از توانایی مشاهده توسط داپلکس خارج است و در TCD هم احتمالاً به علت انسداد، جریانی دیده نشده است.

در یک مطالعه ارتباط مستقیم معنی‌داری بین دو روش به کارگرفته شده در TCD و داپلکس در درجه‌بندی تنگی‌های کاروتید به دست آمده است که برای تنگی‌های بالای ۳۰٪ کاربرد داشته است [۱۳] ($p=0/001$).

در یک بررسی تنگی کاروتید با آنژیوگرافی معمول تعیین شده و حساسیت و ویژگی سه روش MRA، داپلکس کاروتید و داپلر کاروتید نسبت به آن سنجیده شده است. برای تنگی‌های ۱۰۰٪ (MRA)، داپلکس و داپلر به ترتیب حساسیت ۸۲٪، ۸۲٪، ۸۷٪ و ویژگی ۹۸٪، ۹۰٪، ۸۸٪، ۸۶٪ و ویژگی ۸۹٪ تا ۹۴٪ داشتند. سونوگرافی B-mode به تنهایی حساسیت و ویژگی کمتری داشته است. این مطالعه اولین روش را داپلکس رنگی کاروتید پیشنهاد کرده و توصیه نموده که در صورت منفی بودن، کار دیگری لازم نیست [۱۴].

در یک مطالعه دیگر با روش سونوگرافی داپلکس حساسیت ۸۳٪ و ویژگی ۹۳٪ در تشخیص تنگی‌های بالای ۵۰٪ کاروتید گزارش شده است [۱۵]. مطالعه دیگری برای روش داپلر با استفاده از پارامترهای PV و MV حساسیت ۹۶٪ و ویژگی ۹۴٪ برای تنگی‌های بالای ۲۰٪ که در صورت تنگی ۱۰۰٪، حساسیت به ۹۷٪ و ویژگی به ۹۹٪ می‌رسد ذکر کرده است [۱۶] در یک بررسی دیگر برای تنگی‌های بالای ۳۰٪ TCD دارای حساسیت ۹۴/۶٪ و ویژگی ۹۰/۷٪ بوده، ولی برای تنگی

جریان خون جانبی گزارش شده بود که این میزان در ۲۰٪ تنگی‌های یک طرفه و ۵۰٪ تنگی‌های دو طرفه شامل دو یا سه مسیر خون جانبی بود [۱۰]. در مطالعه ای در بررسی ۱۷ بیمار با انسداد قسمت پروگزیمال ICA در ۷۰/۶٪ معکوس شدن جهت جریان در شریان افتالمیک، در ۸۴/۶٪ افزایش جبرانی سرعت جریان در طرف مقابل، در ۶۶/۷٪ جریان غیر طبیعی خون در شریان مغزی میانی وجود داشت و فقط در یک مورد (۵/۸۸٪) هیچ اختلالی در مسیر جریان شرایین داخل مغزی گزارش نشده بود [۱۱]. در مطالعه دیگری بین وجود جریان خون جانبی با افزایش PSV و EDV که پارامترهای لازم در TCD برای گزارش تنگی هستند ارتباط معنی‌دار به دست آمد [۹]. در یک بررسی حساسیت TCD برای تشخیص جریان کلاترال ۹۵٪ و ویژگی آن ۱۰۰٪ ارزیابی شده است [۱۲]. با بررسی مطالعات فوق این نتیجه به دست آمد که میزان ایجاد جریان خون جانبی به دنبال تنگی‌های کاروتید در مطالعه حاضر با سایر مطالعات همخوانی دارد.

در مورد همخوانی دو روش TCD و داپلکس هم از نظر پارامترهای کمی (PI، EDV، PSV) و هم درصد تنگی ICA تطابق لازم بین دو روش با شرحی که در نتایج داده شد وجود داشت. تنها تفاوت معنی‌دار در پارامتر نسبت ICA به CCA بین TCD و داپلکس وجود داشت که به نظر می‌رسد علت آن بزرگی نسبی زاویه پروپ TCD در اندازه‌گیری سرعت جریان شریان کاروتید مشترک بوده باشد، بنابراین عدد گزارش شده کمتر و در نتیجه نسبت بزرگتری به دست آمده و تفاوت حاصل را ایجاد می‌نماید. با توجه به مطالعه حاضر TCD توانایی لازم را در گزارش تنگی‌های کمتر از ۵۰٪ شریان کاروتید داخلی ندارد، ولی در تنگی‌های بالای ۵۰٪ به اندازه داپلکس ارزشمند می‌باشد.

دو مورد گزارش تنگی احتمالی در TCD وجود داشت که داپلکس آنها را گزارش نکرده بود، در بررسی مجدد این دو پرونده معلوم شد که در یکی از موارد بیمار هیپرتیروئید بوده که این افزایش سرعت

را در مورد ارزش این دو روش و مقایسه آن با آنژیوگرافی به همدیگر تعمیم داد، به نظر می‌رسد با توجه به بررسی همزمان عروق داخل مغز و تشخیص جریان خون جانبی توسط TCD این روش به عنوان روش مفید در شناسایی تنگی‌های قابل ملاحظه کاروتید ارزشمند است ولی مسلماً توانایی ارزیابی دقیق تنگی‌های قابل ملاحظه کاروتید، بررسی مستقیم پلاک‌ها، اندازه و نوع آن و بررسی IMT را ندارد و تنگی‌های خفیف (زیر ۵۰٪) را نمی‌تواند تشخیص دهد، بنابراین در موارد مذکور روش داپلکس ارزش خاصی دارد و در کل انجام همزمان دو روش مذکور اطلاعات همودینامیک و آناتومیک کامل را در اختیار پزشک قرار می‌دهد تا تصمیم بهتری درباره درمان بیمار اتخاذ کند و در حقیقت دو روش TCD و داپلکس مکمل همدیگرند.

های کمتر از ۳۰٪ غیر حساس بوده است [۱۵]. در یک مطالعه TCD برای موارد انسداد، حساسیت ۸۲٪ و ویژگی ۷۳٪ داشته است [۱۷].

نتیجه گیری

با توجه به حساسیت و ویژگی‌های بالای گزارش شده برای هر دو روش TCD و داپلکس (به خصوص در تنگی‌های قابل ملاحظه کاروتید)، هر دو روش از نظر تشخیصی ارزشمند می‌باشند. غیر تهاجمی بودن، قیمت مناسب و بی خطر بودن و قابلیت انجام روش‌ها در بیماران بدحال یا دچار اختلال هوشیاری نیز اهمیت خاصی به این آزمون‌ها بخشیده است. با توجه به اینکه در مطالعه حاضر این دو روش تفاوت معنی‌داری در گزارش نتایج برای تنگی‌های قابل ملاحظه کاروتید ندارند و می‌توان نتایج سایر مطالعات

References

- 1- Maurice V, Allan HR. Principles of Neurology, 7th ed. USA: McGraw-Hill, 2001: 821.
- 2- Wechsler LR. Cerebrovascular diseases. In: Babikian VL, Wechsler LR, editors. Transcranial doppler ultrasonography, 2nd ed. USA: Butterworth-Heinemann, 1999: 91-108.
- 3- Sandra L, Ansert HA. Textbook of diagnostic ultrasonography, 5th ed. London: Mosby, 2001: 483-506.
- 4- Greenberg DA, Aminoff MI, Simon RO. Clinical Neurology, 5th ed. New York: McGraw-Hill, 2002: 283-353.
- 5- Charles H, Disya R. Ultrasound and cerebral vascular disease. In: Toole JF, editor. Cerebrovascular disease, 5th ed. Philadelphia: Lippincott Williams & Wilkins, 1998: 83-128.
- 6- Rajamany K, Gorman M. Transcranial doppler in stroke. Biomed Pharmacother. 2001 Jun; 55(5):247-57.
- 7- Sirven JO, Malamut BA. Clinical neurology of the older adult, 4th ed. Philadelphia: Lippincott Williams & Wilkins, 2002:183-220.
- 8- Norrving B, Jungqvist G, Olivecrona H, Cronqvist S, Nilsson B. Non-invasive detection of carotid bifurcation disease by continuous-wave doppler with spectral analysis. Acta Neurol Scand. 1985 Aug; 72(2):203-9.
- 9- Byrd S, Wolfe J, Nicolaidis A, Stansby G, Cheshire N, Thomas D, et al. Vascular Surgical Society of Great Britain and Ireland: transcranial doppler ultrasonography as a predictor of haemodynamically significant carotid stenosis. Br J Surg. 1999 May;86(5):692-3.
- 10- Rosenkranz K, Langer R, Cordes M, Felix R. Transcranial doppler ultrasound in internal carotid artery and middle cerebral artery disease. Neurosurg Rev. 1992;15(1):37-44.
- 11- Demchuk AM, Christou I, Wein TH, Felberg RA, Malkoff M, Grotta JC, et al. Specific transcranial doppler flow finding related to the presence and site of arterial occlusion. Stroke. 2000 Jan;31(1):140-6.
- 12- Ho SS, Metreweli C, Yu CH. Color velocity imaging quantification in the detection of intracranial collateral flow. Stroke. 2002 Jul; 33(7):1795-8.

- 13- Arbeille P, Bouin-Pineau MH, Herault S. Accuracy of the main doppler methods for evaluating the degree of carotid stenosis. *Ultrasound Med Biol*. 1999 Jan;25(1):65-73.
- 14- Blakely DD, Oddone EZ, Hasselblad V, Simel DL, Matchar DB. Noninvasive carotid artery testing. A meta-analytic review. *Ann Intern Med*. 1995 Mar; 22(15): 360-7.
- 15- Blackshear WM, Seifert KB, Lamb S, Kollipara VS, Murtagh FE, Shah CP, Farber MS. Pulsed doppler frequency and carotid stenosis. *J Surg Res*. 1987 Feb;42(2):179-84.
- 16- Lindegaard KF, Bakke SJ, Grip A, Nornes H. Pulsed doppler techniques for measuring instantaneous maximum and mean flow velocities in carotid arteries. *Ultrasound Med Biol*. 1984 Jul-Aug;10(4):419-26.
- 17- Kelley RE, Namon RA, Mantelle LL, Chang JY. Sensitivity and specificity of transcranial doppler ultrasonography in the detection of high-grade carotid stenosis. *Neurology*. 1993 Jun;43(6):1187-91.

Archive of SID