

## گزارش یک مورد میوم ساب سروزال بزرگ

دکتر ایرج فیضی<sup>۱</sup>، رحیم صمدی<sup>۲</sup>، نسرین صمدی<sup>۳</sup>

<sup>۱</sup> استادیار گروه جراحی، دانشکده پزشکی، دانشگاه علوم پزشکی اردبیل، اردبیل، ایران    <sup>۲</sup> دانشجوی رشته پزشکی دکترای حرفه‌ای، دانشگاه آزاد اسلامی، اردبیل، ایران

<sup>۳</sup> نویسنده مسئول: کارشناس ارشد آموزش پرستاری، دانشکده پرستاری و مامایی، دانشگاه علوم پزشکی اردبیل، اردبیل، ایران  
E-mail: na.samadi@arums.ac.ir

### چکیده

لیومیوم‌های رحمی که اکثراً بدون علامت هستند، از شایع‌ترین تومورهای خوش‌خیم رحم می‌باشند. مورد گزارش شده در این مقاله موردی از میوم بزرگ با اندازه تقریبی ۱۲ ۱۲ ۲۱ سانتی‌متر می‌باشد که به دلیل اندازه بزرگ آن از موارد نادر می‌باشد. بیمار خانم ۴۰ ساله‌ای بود که طی بررسی‌های لازم مربوط به شکستگی در ناحیه لگن به طور اتفاقی با مشاهده توده بزرگ لگن و شکم، جهت اقدامات تشخیصی بیشتر به سرویس جراحی انتقال یافت. توده سفید و تقریباً ثابت در ناحیه هیپوگاستر بود که تا ناف ادامه داشت. بررسی‌ها نشان داد بیمار قبل از مراجعه در طی چند ماه اخیر اختلالات در کارکرد شکم (بصورت یبوست) و الیگومنوره داشته است که چندان ناراحت‌کننده نبوده است و باعث مراجعه به پزشک نشده است. بیمار پس از اقدامات لازم و معاینات بالینی، کاندید جراحی تشخیصی با احتمال تومور تخمدانی گردید و طی بیپوشی عمومی تحت عمل جراحی لاپاراتومی قرار گرفت. این توده بعد از عمل میوم ساب سروزال بزرگ تشخیص داده شد.

**کلمات کلیدی:** میوم ساب سروزال؛ توده لگنی؛ تومور

دریافت: ۸۹/۶/۲۸ پذیرش: ۹۰/۱/۲۰

### مقدمه

تومور دارای گیرنده‌های استروژن، پروژسترون و هورمون آزاد کننده گونادوتروپین<sup>۱</sup> بوده و ممکن است تحت شرایطی نظیر حاملگی و مصرف مقادیر بالای استروژن رشد کرده و پس از یائسگی و یا مصرف داروهای آنتی‌استروژنی و یا آنتی‌پروژستینی کوچک شود. در کل حاملگی در ۲۰٪ موارد باعث رشد تومور و در ۲۰٪ موارد باعث تحلیل تومور می‌شود و در ۶۰٪ موارد نیز تاثیری ندارد. داروهای ضدبارداری خوراکی<sup>۲</sup> فعلی (دوز پایین)، نه تنها باعث رشد لیومیوم نمی‌شوند حتی ممکن است باعث تحلیل رفتن آنها شود. همچنین شیوع لیومیوم

لیومیوم‌های رحمی از هر نظر شایع‌ترین تومورهای خوش‌خیم رحم هستند که ممکن است در معاینه فیزیکی و تصویربرداری‌های لگن تشخیص داده شود. این تومورها ممکن است داخل رحم به شکل زیر سروزی، داخل مخاطی یا زیر مخاطی باشند یا در دهانه رحم، رباط پهن و یا بر روی یک پایه قرار داشته باشند. توده‌های بدون علامت ممکن است در ۵۰-۴۰ درصد از زنان بالای ۳۵ سال وجود داشته باشد. همچنین ممکن است به صورت منفرد بروز کنند ولی اغلب متعدد هستند [۱].

لیومیوم‌ها در زنان سیاهپوست و چاق شایع بوده و علت آن هنوز به درستی شناخته نشده است، به نظر می‌رسد که عوامل ژنتیکی نقش اصلی را ایفاء کنند.

<sup>۱</sup> GnRH: Gonadotropin – Releasing Hormone

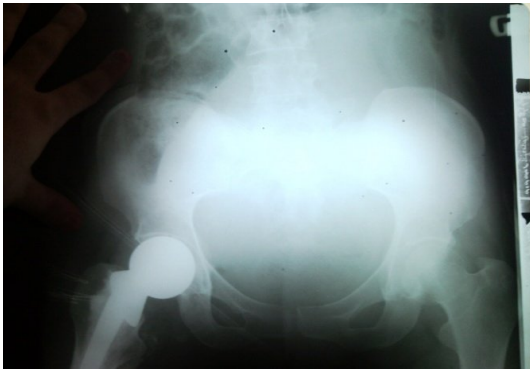
<sup>۲</sup> Oral Contraceptives

لطفاً به این مقاله به شکل زیر ارجاع دهید:

امروزه میومکتومی شایعترین درمان ناباروری ناشی از میوم می باشد [۴].

### معرفی بیمار

بیمار خانم ۴۰ ساله‌ای بود که یک ماه پیش بدنبال زمین خوردن دچار آسیب دیدگی زانو، لگن و شکستگی در ناحیه فمور پای راست شده بود. طی بررسی‌های تشخیصی انجام شده بطور تصادفی در گرافی بیمار، یک توده بزرگ در ناحیه شکم و لگن تشخیص داده شد (شکل ۱). پس از اقدامات درمانی برای شکستگی، جهت بررسی‌های بیشتر توده به سرویس جراحی انتقال یافت.



شکل ۱. گرافی ایستاده شکم

همچنین بیمار اظهار داشت که طی چند ماه اخیر دچار یبوست و همچنین اختلال در قاعدگی بصورت الیگومنوره شده است ولی بطور کلی علائم ناراحت کننده‌ای که باعث مراجعه بیمار به پزشک شود را نداشته است.

در معاینه انجام شده در شکم بیمار، توده سفت و تقریباً ثابت در ناحیه هیپوگاستر و زیر ناف با اندازه بزرگ لمس می‌شد. اندازه توده بیمار در معاینه در حدود ۲۰-۳۰ سانتی‌متر بود. بیمار بعد از معاینات، سی‌تی‌اسکن شکم و لگن (شکل ۲) و آزمایشات لازم کاندید عمل جراحی تشخیصی با احتمال تومور تخمدانی شد. علایم حیاتی و آزمایشات بیمار نرمال بود.

در افراد سیگاری کمتر از افراد غیر سیگاری می‌باشد. [۲].

### تظاهرات بالینی

شایع‌ترین علامت خونریزی غیرطبیعی رحم و سپس احساس فشار و سنگینی در داخل لگن [۳]، دیسمنوره ثانویه و اثرات فشاری از جمله تکرر ادرار، یبوست می‌باشد. لیومیوم‌ها به ندرت علت اولیه نازایی هستند و در درصد بسیار کمی از بیماران نازا به عنوان تنها علت نازایی گزارش شده‌اند. زایمان زودرس، محدود شدن رشد داخل رحمی و بد قرار گرفتن جنین در زنایی که لیومیوم دارند می‌توانند منجر به سقط جنین گردند [۱].

### تشخیص

تشخیص بیماری بالینی بوده (۹۵٪) و در معاینه دودستی، رحم بطور نامتقارن بزرگ و دارای توده‌های نسبتاً سفت و غیرحساس می‌باشد و با سونوگرافی، هیستروسکوپی یا هیستروسالپنگوگرافی تشخیص داده می‌شود. بر حسب یافته‌های احتمالی و تشخیص‌های افتراقی، بایستی بررسی‌های تکمیلی نیز انجام شود [۲].

### تدابیر درمانی

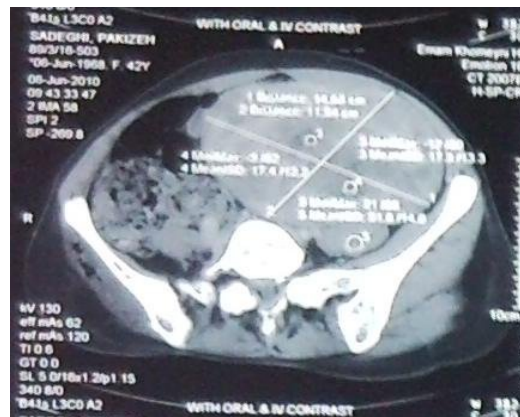اکثر بیماران اندیکاسیونی برای درمان طبی و جراحی ندارند و بطور کلی اکثر موارد بدون علامت را می‌توان بدون درمان خاصی تحت نظر قرار داد. در این حالت بیماران بایستی از نظر رشد تومور در ابتدا هر ۳-۶ ماه مورد معاینه و ارزیابی قرار گیرند و در صورت عدم رشد تومور می‌توان فواصل معاینه را به ۱ سال افزایش داد. در صورت وجود علایم خفیف و غیر مسئله ساز می‌توان بصورت علامتی درمان نمود. در حال حاضر درمان‌های طبی فقط باعث جلوگیری از رشد و پیشرفت تومور می‌شوند و بطور کامل درمان نمی‌کنند. درمان اصلی لیومیوم، جراحی است که ممکن است به طریق میومکتومی در بیمارانی که تمایل به بچه‌دار شدن دارند و یا تحمل جراحی‌های بزرگ و یا هیسترنکتومی را ندارند انجام شود [۲].

سنگ ووک و همکارانش در کره میوم رحمی را در یک زن ۳۱ ساله گزارش نموده‌اند که با تکرر ادرار و خونریزی شدید مراجعه نموده بود و با معاینات بالینی و از طریق MRI<sup>۳</sup> برای بیمار دو میوم (قدیمی ۶۳ سانتی‌متر و خلفی ۱۳۸ سانتی‌متر) تشخیص داده شده است. میوم‌ها طی دو مرحله به روش MRgFUS<sup>۴</sup> درمان شدند [۵].

لیت و همکارانش در بوستون میوم رحمی را در خانم ۳۵ ساله‌ای گزارش نموده‌اند که بدنبال خونریزی-های شدید در طی قاعدگی و ناباروری ثانویه مراجعه نموده بود. بعد از معاینه و با استفاده از روش هیستروسالپینگوگرافی و سونوگرافی میوم در ابعاد ۲/۲۵ ۳ ۳/۱۹ سانتی‌متر تشخیص داده شد. بیمار تحت عمل جراحی میومکتومی<sup>۵</sup> قرار گرفته و میوم به طور کامل برداشته شده است [۶].

گیلهرم و همکارانش نیز در گزارش دیگری یک مورد میومکتومی در سه ماهه دوم بارداری را گزارش نموده‌اند. بیمار در هفته ۱۷ حاملگی با درد بسیار شدید، تندرینس شکمی و انقباضات شکمی مراجعه نموده است و بعد از انجام سونوگرافی میوم در اندازه ۷/۷ ۹/۱ سانتی‌متر تشخیص داده شده است. بیمار بستری و تحت درمان و مراقبت قرار گرفته است. سپس بدلیل بدتر شدن حال عمومی بیمار، لاپاراتومی<sup>۶</sup> و میومکتومی انجام گرفته است. اقدامات حمایتی لازم ادامه یافته و نوزاد در هفته ۳۹ حاملگی با وزن ۳/۳۱ کیلوگرم متولد شده است [۷].

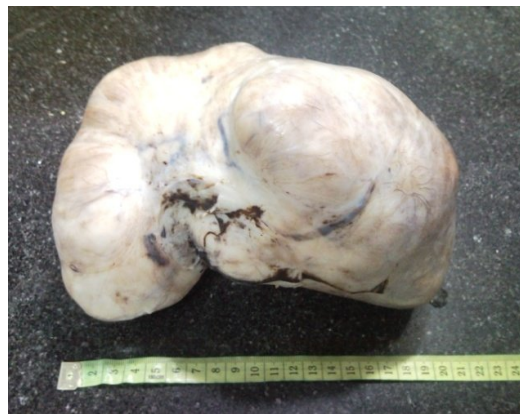ژاکیل و همکارانش نیز میوم را در بیماری که سابقه ۱۰ ساله نازایی را داشته است گزارش نمودند. بیمار سابقه جراحی بدلیل کیست تخمدانی سمت چپ را نیز داشته است. روش‌های هیستروسکوپی وجود یک کیست در ابعاد ۱/۵ ۲ سانتی‌متر و میوم در اندازه ۶



شکل ۲. سی تی اسکن شکم و لگن

### شرح عمل

در اتاق عمل بعد از پرپ و درپ با انسزیون میدلاین بالا و پایین ناف شکم باز شد. در بررسی داخل شکم، توده بزرگ پایه‌دار که از جسم رحم منشأ گرفته و تمام فضای لگنی را اشغال کرده و تا زیر کبد گسترش داشت مشاهده شد. در بررسی سایر ارگان‌ها از جمله کبد ضایعه‌ای یافت نشد. لنفادنوپاتی پارآئورتیک و مزانتریک و لگنی وجود نداشت. توده مذکور از پایه رزکسیون شد (شکل ۳)، هموستاز کنترل شد و به عمل خاتمه داده شد.



شکل ۳. توده بعد از رزکسیون

### بحث

لیومیوم‌های بدون علامت ممکن است در ۵۰-۸۰ درصد از زنان بالای ۳۵ سال وجود داشته باشد یا ممکن است طیفی از علائم را از خونریزی غیرطبیعی تا احساس فشار در لگن بوجود آورند [۱].

<sup>3</sup> Magnetic Resonance Imaging

<sup>4</sup> Magnetic resonance imaging-guided focused ultrasound surgery

<sup>5</sup> Myomectomy

<sup>6</sup> Laparotomy

برآمده بود مشاهده شده است. بیمار تحت لاپاراتومی قرار گرفته و طی آزمایشات پاتولوژیک این توده، میوم تشخیص داده شده است [۹].

### تشکر و قدردانی

بدینوسیله از دانشگاه علوم پزشکی اردبیل و مدیریت محترم پژوهشی دانشگاه قدردانی می‌شود.

سانتی‌متر را نشان داده‌اند. بیمار تحت لاپاراتومی قرار گرفته و بعد از آن حاملگی و تولد جنین ترم ۳۸ هفته بوسیله سزارین انجام شده است [۸].

مارجولین و همکارانش نیز وجود یک میوم در یک زن ۱۹ ساله نولی‌پار که با خونریزی واژینال غیرطبیعی، قاعدگی نامنظم مراجعه نموده بوده است را گزارش نموده‌اند. همچنین در معاینه رحم و لگن توده‌ای در حدود ۵ سانتی‌متر که به سمت سرویکس

### References

- 1- Guran-orimi O, Rafie R, Valadan M. Berg & Novak Gynecology. Tehran. Nasle Farda. 2007; 354-5. (Full text in Persian)
- 2- Garakhani P, Saragian A. Woman's Gynecol. 2<sup>nd</sup> ed. Tehran. Noore Danesh. 2001; 436-8. (Full text in Persian)
- 3- Stefano L, Valentina C, Massimo G, Sofia S, Michela T, Francesco C, et al. Oral contraceptives after myomectomy: A short term trial. Int J Endocrinol. 2009 Jul; (2007): 1-5.
- 4- Pritts EA. Fibroids and infertility: a systematic review of the evidence. Obstet Gynecol Surv. 2001; 56: 483-91.
- 5- Sang-wook Y, Kyoung AH, Sang-heum K, Doo-hoe H, Chan L, Sun-young L, et al. Pregnancy and natural delivery following magnetic resonance imaging-guided focused ultrasound surgery of uterine myomas. Yonsei Med J. 2010 May; 51(3): 451-453.
- 6- James A, Greenberg. Submucous myoma. Rev Obstet Gynecol J. 2009; 2(2): 75.
- 7- Leite GK, Korkes HA, Viana Ade T, Pitorri A, Kenj G, Sass N. Myomectomy in the second trimester of pregnancy: case report. Rev bras Ginecol Obstet. 2010 Apr; 32(4): 198-201
- 8- Jakiel G, Sobstyle M, Wojtowicz M. Fertility following laparoscopic uterine myomectomy in an infertile patient treated for 10 years: case report. Ann Univ Mariae Curie Sklodowska Med. 2002 Aug; 57(2): 217-221.
- 9- Marjolijn de V, Denise A, Maria P. Non-puerperal uterine inversion due to submucous myoma in a young woman: a case report. J Med Case Reports. 2010 Apr; 4(21): 1-3.

## A Case Report of large Subserosal Myoma

Feizi I, MD<sup>1</sup>; Samadi R<sup>2</sup>; Samadi N, MSc<sup>3</sup>

<sup>1</sup> Assistant Prof. of Surgery Dept., School of Medicine, Ardabil University of Medical Sciences, Ardabil, Iran.

<sup>2</sup> Student of Medicine, School of Medicine, Islamic Azad University, Ardabil Branch, Ardabil, Iran.

<sup>3</sup> Corresponding Author: MSc of Nursing Dept., School of Nursing and Midwifery, Ardabil University of Medical Sciences, Ardebil, Iran. na.samadi@arums.ac.ir

### ABSTRACT

Uterus leiomyomas are the most common benign tumors and usually are asymptomatic. This article is a report of an approximately large Myoma (12 × 12 × 21 cm). The subject was a 40-year-old woman with pelvic fracture. While examining, a large mass was found in the pelvic. The patient was transferred to the operation room to further examination. During the surgery an almost constant but stiff mass was found in hypogastrium that overextended to the umbilicus. For the last few months, the patient had some disorders such as constipation and oligomenorrhea but these disorders were not important and discomfortable complaining for the patient. Patient was clinically assumed to have ovarian tumor and referred for laparotomy. After surgery, pathological examination showed that it was a subserosal Myoma.

**Key words:** Subserosal Myoma; Pelvic Mass; Tumor