

## Report of Two Cases of Cerebral Hydatid Cyst

Ghasemi AA\*, Daneshpajouh B

Department of Neurosurgery, Faculty of Medicine, Urmia University of Medical Sciences, Urmia, Iran

\*Corresponding author. Tel: +984433457286 Fax:+984433457036 E-mail: dr.amirghasemi@ymail.com

Received: 1 May 2013

Accepted: 12 Aug 2014

### ABSTRACT

**Background & objectives:** Echinococcosis, referred to as hydatid disease or hydatidosis, is a parasitic disease caused by larval stage of *Echinococcus granulosus*. In the life cycle of this parasite, dogs and other carnivores are definitive hosts and herbivores are intermediate hosts. Humans in this cycle may incidentally involve by ingestion of parasite eggs and play as intermediate host. Hydatid disease can involve any organ but liver and lung are the most commonly affected organs and kidney, brain, heart, bone may also be affected to a lesser degrees. Cerebral hydatid cyst occurs in about 2% of all echinococcosis cases. In this paper we report two cases of cerebral echinococcosis in whom diagnoses were made based on MRI findings and confirmed by pathology reports after surgery.

**First Case Report:** The first case was a 30 years old man who was admitted after an episode of generalized tonic-clonic seizure. The MRI imaging performed and patient underwent surgery with diagnosis of a right frontal cystic lesion. The patient was improved progressively and there was no seizure attack and recurrence during 18 months follow up period.

**Second Case Report:** The second case was a 28 years old woman presented by headache and abnormal behavior. MRI of this patient revealed a large cystic lesion in left frontal lobe and then underwent surgery. No complication was seen during postoperative period. The headache and behavioral disorder were improved completely and there was no sign of recurrence during 18 months follow up period.

**Conclusion:** Hydatid cyst should be considered as a differential diagnosis of cystic brain lesions in endemic areas. Although hydatid cyst is a benign lesion but surgical removal of it without rupture is very important for prevention of probable future complications.

**Keywords:** *Echinococcus granulosus*, Hydatid Cyst, Brain, MRI

## گزارش دو مورد کیست هیداتید مغز

امیر عباس قاسمی\*، بهنام دانش پژوه

گروه جراحی اعصاب، دانشکده پزشکی، دانشگاه علوم پزشکی ارومیه، ارومیه، ایران

\*نویسنده مسئول. تلفن: ۰۴۴۳۳۴۵۷۲۸۶ فاکس: ۰۴۴۳۳۴۵۷۰۳۶ پست الکترونیک: Dr.amirghasemi@ymail.com

### چکیده

**زمینه و هدف:** اکتینوکوکوزیس که اغلب به آن بیماری هیداتید یا هیداتیدوز گفته می شود یک بیماری انگلی است که توسط مرحله لاروی اکتینوکوکوس گرانولوزوس ایجاد می شود. در چرخه زندگی این انگل سگ سانان به عنوان میزبان نهایی و گیاه خواران به عنوان میزبان واسط محسوب میگردند. انسان در این چرخه بصورت اتفاقی با خوردن تخم انگل آلوده می شود و نقش میزبان واسط را بازی میکند. بیماری هیداتید تمام اعضای بدن را ممکن است گرفتار نماید ولی شایع ترین مکان های درگیر کبد و ریه بوده و با درجات کمتر کلیه، مغز، قلب و استخوان ممکن است درگیر شوند. کیست هیداتید مغز ۲٪ از کل موارد آلودگی لاروی انگل اکتینوکوکوس گرانولوزوس را شامل می شود. در این مقاله ما به گزارش دو مورد از کیست هیداتید مغزی خواهیم پرداخت که تشخیص در آنها بر اساس تصویر برداری ام آر آی انجام شده و بعد از عمل جراحی توسط گزارش آسیب شناسی تایید گردیده است.

**گزارش مورد اول:** بیمار آقای ۳۰ ساله که بعد از تشنج از نوع تونیک کلونیک دربخش بستری و درتصویر برداری MRI با تشخیص ضایعه کیستیک در لوب فرونتال راست تحت عمل جراحی گرفت. بیمار بعد از عمل جراحی رو به بهبود گذاشت و موردی از تشنج و عود در دوره پیگیری ۱۸ ماهه مشاهده نشد.

**گزارش مورد دوم:** بیمار خانم ۲۸ ساله که به واسطه سردرد و اختلال رفتاری مراجعه و در بررسی MRI متوجه ضایعه کیستیک درلوب فرونتال چپ شده و تحت عمل جراحی قرار گرفت. بیمار دوره بعد از عمل جراحی را بدون عارضه طی کرد و سردرد و اختلال رفتاری در بیمار کاملاً بهبود یافت و در دوره پیگیری ۱۸ ماهه شواهدی از عود نشان نداد.

**نتیجه گیری:** کیست هیداتید به عنوان تشخیص افتراقی ضایعات کیستیک در مناطق اندمیک باید در نظر گرفته شود. اگر چه کیست هیداتید مغز یک ضایعه خوش خیم است ولی درآوردن آن از بصورت سالم و کامل برای جلوگیری از عوارض احتمالی بعدی بسیار ضروری است.

**کلمات کلیدی:** اکتینوکوکوس گرانولوزوس، کیست هیداتید، ام آر آی، مغز

### مقدمه

بیماری کیست هیداتید یا اکتینوکوکوزیس در اثر مرحله متاستود (مرحله لاروی) کرم نواری سگ به نام اکتینوکوکوس گرانولوزوس ایجاد می شود. این بیماری به عنوان بیماری مشترک بین انسان و حیوان می باشد و در سیکل زندگی انگل، انسان به عنوان میزبان واسط تصادفی می باشد. سگ سانان و سایر گوشت خواران به عنوان میزبان نهایی این انگل شناخته می شوند و در اثر تغذیه از ارگان های علفخواران به ویژه گوسفند که به کیست این انگل

پذیرش: ۹۳/۵/۲۱

دریافت: ۹۲/۲/۱۱

آلوده اند گرفتار می شوند. تخم های این انگل همراه با مدفوع سگ سانان وارد محیط می گردد و انسان بصورت تصادفی با خوردن تخم های انگل آلوده شده و به عنوان میزبان واسط عمل می کند. تخم های انگل در داخل دستگاه گوارش باز شده و لارو حاصل از آن از دیواره روده عبور میکند و وارد جریان خون پورتال شده و به کبد میرسند و چنانچه از کبد عبور کنند به سایر ارگان های بدن می رسند و تبدیل به کیست هیداتید میشوند. شایع ترین محل گرفتاری کبد است (۵۹ تا ۷۵ درصد) و گرفتاری سایر

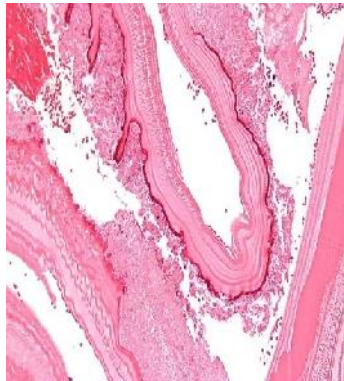شدن است تا به این ترتیب جلوی عوارض بعدی نظیر عود و شوک آنافیلاکتیک گرفته شود [۷]. هدف از گزارش این دو مورد کیست هیداتید بالا بردن سطح آگاهی جراحان اعصاب در مناطق آندمیک است تا با شناخت بهتر و بیشتر از تظاهرات بالینی و یافته های رادیولوژیک و تکنیک جراحی بتوانند نسبت به درمان این بیماران اقدام نمایند.

### گزارش موارد

بیمار اول آقای ۳۰ ساله، کشاورز، اهل روستایی از توابع شهرستان سلماس با سابقه سردرد مزمن چند ساله و حمله تشنج تونیک کلونیک در خلال یک هفته قبل از بستری در بیمارستان در بخش جراحی اعصاب بستری میگردد. معاینه فیزیکی وی نرمال بود به غیر از ادم پایی در چشم راست. یافته های آزمایشگاهی لوکوسیتوز خفیف بدون ائوزینوفیلی را نشان می داد. تست های کبدی نرمال بود. آزمایش های سرولوژی کیست هیداتید منفی بود. MRI مغز یک ضایعه کیستیک بزرگ را در لوب فرونتال راست نشان میداد که در سکانس T1 بصورت هیپوسینگنال و در سکانس T2 هیپرسیگنال بود همراه با جابجایی عناصر خط وسط و ادم اطراف (شکل ۱ و ۲). بیمار با تشخیص تومور کیستیک لوب فرونتال تحت عمل جراحی با اپروچ کرانیوتومی فرونتو تمپورال راست قرار گرفت که در خلال جراحی و در آوردن ضایعه، کیست بطور ناگهانی پاره شد ولی بصورت کامل خارج گردید (شکل ۳ و ۴). خوشبختانه بیمار بعد از عمل جراحی دچار عارضه خاصی نشد. گزارش آسیب شناسی (ساختار کیستیک لایه لایه که خارج بدن هسته و لایه داخلی هسته دار مشاهده شد و اگرچه کیست های دختر و پروتواسکولکس دیده نشد ولی بیشترین هماهنگی را با کیست هیداتیک دارد) کیست هیداتید بود (شکل ۵). بیمار یک دوره ۴ ماهه تحت درمان با آلبندازول (۱۰ میلی گرم به ازای هر کیلوگرم در روز) قرار گرفت. در یک دوره پیگیری

ارگانها کمتر است و مغز ۲٪ از موارد گرفتاری در اثر کیست هیداتید را شامل میشود. *اکیوکوکوس گرانولوزوس* که باعث ضایعات کیستیک غالباً تک حفره ای می شود اصولاً در مناطقی که دامپروری همراه با نگهداری سگ توام است شایع می باشد [۱،۲]. بیماری هیداتید در خاورمیانه، کشورهای حاشیه دریای مدیترانه، امریکای جنوبی، افریقای شمالی و استرالیا بصورت آندمیک یافت میشود. اگرچه کیست هیداتید مغز در ۲٪ از کل موارد عفونت در اثر انگل *اکیوکوکوس گرانولوزوس* مشاهده می شود اما میزان بروز آن در برخی مناطق نظیر حاشیه مدیترانه مثل ترکیه ممکن است بالاتر باشد (۷/۴٪ تا ۸/۸٪) [۳،۴]. ایران نیز یکی از مناطق آندمیک برای کیست هیداتید محسوب می گردد. به واسطه شرایط متنوع آب و هوایی و تنوع زیستی در ایران میزان این بیماری در مناطق مختلف متفاوت است. آلوده ترین مناطق در ایران دامنه های البرز و زاگرس میباشد که این به دلیل رایج بودن دامپروری در این نواحی است [۵]. زمانیکه فرد به کیست هیداتید مبتلا میشود این کیست غالباً بصورت یک توده با رشد آهسته خود را نشان می دهد و بر اساس محل قرارگیری کیست هیداتید از موارد کاملاً بدون علامت تا ایجاد علامت بر اساس محل قرارگیری نحوه بروز آن متفاوت میباشد. مثلاً در کبد می تواند با شکم درد، بزرگی کبد و یا توده شکمی خود را نشان دهد و یا در مغز میتواند با علائم افزایش فشار داخل جمجمه و یا حملات تشنج و یا اختلالات رفتاری بروز نماید. با توجه به آندمیک بودن کیست هیداتید در ایران و با توجه به آنکه طبق گزارش ما و گزارش های مشابه [۶] مغز میتواند یکی از مکانهای درگیر در اثر کیست هیداتید باشد بنابراین در بررسی ضایعات کیستیک مغز باید کیست هیداتید را به عنوان یکی از تشخیص های افتراقی مهم در نظر گرفت. درمان کیست هیداتید اساساً جراحی است و هدف جراحی برداشتن کل کیست بدون پاره

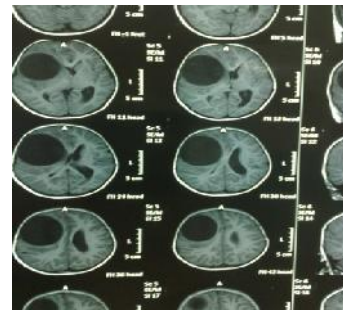
شکل ۴. کیست هیداتید بعد از خارج کردن از مغز و محتویات مایع آن در داخل سرنگ نشان داده شده است



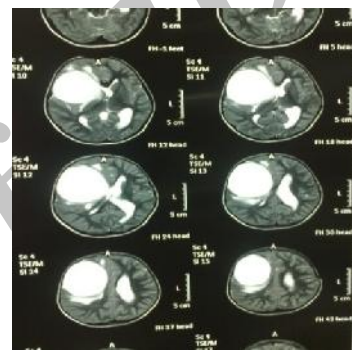
شکل ۵. تصویر پاتولوژی کیست پس از رنگ آمیزی با هماتوکسیلین و اتوزین

بیمار در ۲۸ ساله خانه‌دار در یک خانواده کشاورز، اهل روستاهای توابع شهرستان ماکو با سابقه سردرد حدوداً ۶ ماهه و چند مورد حمله تشنج و اختلال رفتاری در بخش بستری گردید. در معاینه اختلال شناختی و ادم پای در هر دو چشم به وضوح مشاهده گردید. یافته‌های آزمایشگاهی لوکوسیتوز بدون ائوزینوفیلی را نشان میداد. تست های کبدی نرمال بود. تست سرولوژیک کیست هیداتید منفی بود. MRI مغز یک ضایعه کیستیک را در لوب فرونتال چپ نشان می داد که در سکانس T1W هیپوسیگنال و در سکانس T2W بصورت هیپر سیگنال بود و هیچ ادم در اطراف ضایعه مشاهده نشد (شکل ۶ و ۷). این یافته‌ها قویاً به نفع کیست هیداتید بود. گرافی قفسه سینه و سونوگرافی شکم نرمال بوده است. بیمار تحت جراحی کرایوتومی با اپروچ فرونتال چپ قرار گرفت و بعد از باز کردن دورا فضای بین کیست و مغز به صورت خیلی ظریف جدا شد و از محلول نمکی نرمال (۰.۹٪) برای تسهیل در جدا کردن کیست از مغز استفاده شد (روش داوولینگ) و کیست بصورت کاملاً سالم خارج گردید (شکل ۸ و ۹). گزارش آسیب شناسی (ساختمان کیستیک لایه لایه به صورتی که لایه خارجی بدون هسته و لایه داخلی هسته دار همراه با کیست های

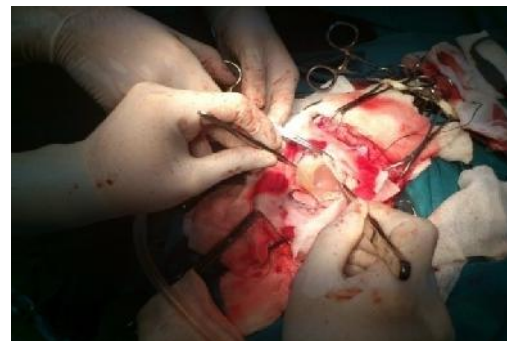۱۸ ماهه بیمار از نظر بالینی و رادیولوژیک شواهد عود نداشته است.



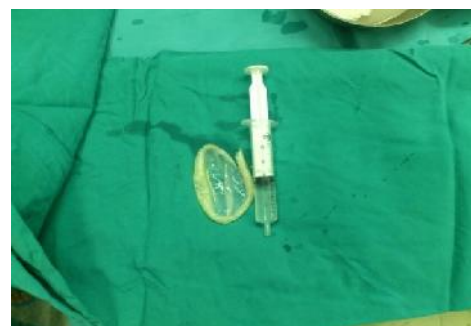شکل ۱. تصویر MRI (T1W) که ضایعه کیستیک با سیگنال پایین را در لوب فرونتال راست نشان می دهد



شکل ۲. تصویر MRI (T2W) که ضایعه کیستیک با سیگنال بالا و ادم اطراف را در لوب فرونتال راست نشان می دهد

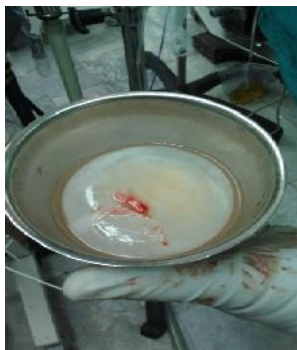

شکل ۳. ضایعه کیستیک در حین عمل جراحی و برداشتن آن



دختر پروتواسکولکس با کیست هیداتید مطابقت دارد) تشخیص کیست هیداتید را تایید کرد. بیمار بعد از عمل جراحی بهبود یافت و عارضه ای مشاهده نشد. آلبندازول (۱۰ میلی گرم به ازای هر کیلوگرم وزن بدن در روز) تا یک ماه بعد از عمل تجویز گردید. در دوره پیگیری ۱۸ ماهه بیمار هیچ عارضه ای را نشان نداد.

شکل ۸. تصویر کیست هیداتید در حین عمل جراحی

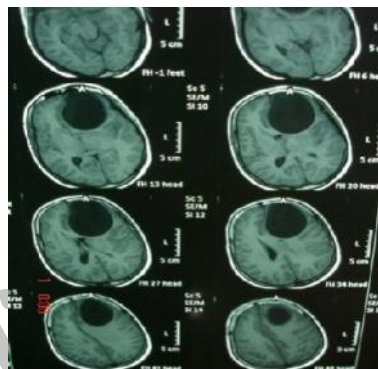


شکل ۹. تصویر کیست هیداتید بعد از برداشتن کامل وسالم ازداخل مغز

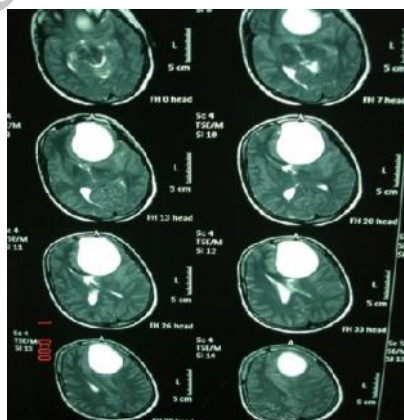
### بحث

کیست هیداتید به عنوان یک مشکل بهداشتی در کشورهای آندمیک از نظر این بیماری است و در کشور ما ایران با توجه به اینکه از نظر سازمان جهانی بهداشت به عنوان یک منطقه هیپر آندمیک محسوب می گردد توجه ویژه ای را می طلبد. اگرچه کیست هیداتید یک ضایعه خوش خیم محسوب می گردد ولی در آوردن آن بصورت کامل و سالم برای جلوگیری از عوارض احتمالی بسیار ضروری می باشد. کیست هیداتید مغز نادر است و شامل ۰.۲٪ از کل موارد آلودگی با انگل اکینووکوکوس گرانولوزوس می باشد. در مطالعه قانعی و همکاران میزان گرفتاری سیستم عصبی ۱٪ گزارش شده است [۸]. اگرچه لوب پاریتال شایع ترین محل درگیری در مغز است ولی سایر نواحی نظیر لوب فرونتال (هر دو مورد گزارش ما در لوب فرونتال است). پونز و قنات سیلویوس هم گزارش شده است [۹]. در مطالعه امیر جمشیدی و همکاران شایع ترین منطقه درگیر در مغز ناحیه خلف شیار رولاندیک بوده است [۱۰].

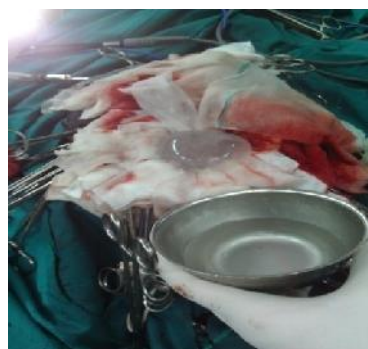
تظاهرات بالینی کیست های هیداتید مغزی متنوع می باشد. سردرد و استفراغ در بررسی متون شایع ترین یافته بوده است ولی همی پارزی، تشنج، اختلال در میدان بینایی، آتاکسی، دیپلوی، فلج زوج ۶، سندروم



شکل ۶. تصویر MRI (T1W) که ضایعه کیستیک را در لوب فرونتال چپ نشان می دهد



شکل ۷. تصویر MRI (T2W) که ضایعه کیستیک را در لوب فرونتال چپ نشان می دهد بدون ادم اطراف ضایعه



وجود کیستهای دختر با دانسیته پایین در داخل کیستهای مادر مشخصه این کیستها می باشد.

تصویر برداری MRI تمام خصوصیات مورفولوژیک کیست های هیداتید را که مادر سی تی اسکن میبینیم بخوبی نشان میدهد ولی ام آر آی در نشان دادن حاشیه کیست بر سی تی اسکن برتری دارد. در ام آر آی کیست هیداتید بصورت ضایعات کیستیک هیپوسینگنال در T1W و هیپرسیگنال در T2W درست شبیه مایع مغزی نخاعی خود را نشان میدهد. چنانچه یک هاله با سیگنال بالا در حاشیه کیست در T1W و با سیگنال پایین در T2W رویت شود این یافته یک شاهد قوی برای کیست هیداتید است. ام آر آی از سی تی اسکن برای نشان دادن ام در اطراف ضایعه حساس تر است. معمولا در اطراف کیست هیداتید ام نداریم ولی اگر ام همراه با برداشت ماده حاجب در اطراف کیست داشته باشیم دال بر التهاب و عفونت ثانویه کیست است [۱۵]، که این یافته در مورد اول گزارش ما موجود بوده است.

جراحی روش اصلی درمان کیست هیداتید است و هدف ما در جراحی برداشت کامل کیست بدون پارگی آن حین عمل جراحی است تا جلوی حوادث و عوارض خطرناک ثانویه نظیر شوک آنا فیلاتیک و مننژیت و عود موضعی گرفته شود [۱۶]. بهترین روش جراحی روش داوولینگ- اورلاندو است که در آن با پایین آوردن سر تخت حین جراحی و تزریق محلول نمکی گرم بین کیست و نسج مغز کیست را جدا کرده و در می آوریم [۱۷]. باید دانست که حتی بیرون ریختن مقدار کمی از محتویات کیست هیداتید می تواند عوارض خطرناکی به همراه داشته باشد. از عضلات عمل جراحی، جداره نازک کیست، نزدیکی به سیستم بطنی و چسبندگی های کوچک به پارانشیم مغز است. حفره ای که بعد از عمل جراحی باقی میماند میتواند باعث افتادگی (کلاپس) شدید کورتکس، افزایش غیر عادی درجه حرارت

جریستن هم گزارش گردیده است [۱۱]. ادم پاپی اغلب در زمان تشخیص کیست هیداتید مغز در بیماران وجود دارد و در مطالعه نجات و همکاران هم ادم پاپی در هر دو مورد وجود داشته است [۱۲]. ادم پاپی در هر دو مورد گزارش ما وجود داشته است.

آزمایشات سرولوژیک برای تشخیص کیست هیداتید شامل ELISA، تست جلدی کازونی، لانتکس اگلوتیناسیون، ایمونوالکتروفورز و هماگلوتیناسیون غیر مستقیم است. حساسیت این تستها برای کیست هیداتید کبد ۸۰ تا ۱۰۰ درصد، برای ریه ۵۰ تا ۵۶ درصد و برای سایر اعضا پایین است (۲۵ تا ۵۶ درصد). به این ترتیب اهمیت این تست ها در پیگیری بیماران است به طوری که افزایش آنها دال بر عود و کاهش به معنای بهبودی می باشد [۱۳]. در هر دو مورد ما آزمایش سرو لوژیک منفی بوده است. کیست های هیداتید بر اساس یافته های آن ها در سی تی اسکن به دو گروه تقسیم می شوند [۱۴]:

الف. کیست های تک حفره ای: که شامل کیستهای بزرگ با جداره ظریف بوده و ادم اطراف ندارند و در سی تی اسکن با تزریق برداشت ماده حاجب ندارند. کلسیفیکاسیون و وجود دیواره هایی در داخل کیست ممکن است دیده شود. در غیاب کلسیفیکاسیون کیست دیواره کیست را نمی توان از مغز اطراف افتراق داد. یک سمت کیست به تابل داخلی جمجمه می چسبد و در اثر فشار مزمن میتواند آن را نازک نماید. تشخیص های افتراقی کیست هیداتید مغز شامل: کیستهای پورنسفالیک، کیست های آراکنوئید، آبسه های مغزی و متاستاز میباشند.

ب. کیست های چند حفره ای: اینها بصورت بیضی و یا چند ضلعی می باشند همراه با ادم اطراف و نیز برداشت ماده حاجب در سی تی اسکن با تزریق. این کیستها یا بصورت خودبخودی یا در اثر پارگی خودبخودی کیست های تک حفره ای پدید می آیند.

عوارض بعدی (عود و شوک آنافیلاکتیک) ضروری است.

### تقدیر و تشکر

بدینوسیله از کوششهای دستیاران بخش جراحی اعصاب ارومیه که در عمل جراحی بیماران و مراقبت و پیگیری بعد از عمل جراحی نقش داشته اند تشکر و قدردانی می‌گردد.

بدن (هیپرپیرکسی) و ادم مغزو نارسایی قلبی عروقی گردد [۱۸].

عود کیست هیداتید یک نگرانی بزرگ میباشد که سعی می‌شود بعد از عمل جراحی با تجویز داروهای ضد انگل جلوی آن گرفته شود. سیورا<sup>۱</sup> و همکارانش در یک دوره پیگیری به میزان ۲۵٪ عود مشاهده کردند [۱۹]. در موارد ما در دوره پیگیری موردی از عود مشاهده نشد.

در موارد کیست های غیر قابل جراحی و کوچک درمان طبی توصیه می‌شود. آلبندازول به تنهایی یا با داروهای دیگر نظیر پرازول کوانتل با نتایج خوبی همراه بوده است [۲۰]. در موارد پارگی ناگهانی کیست در حین جراحی شست و شوی محل عمل با محلول نمکی هیپرتونیک توصیه می‌گردد.

### نتیجه گیری

از آنجایی که ایران یکی از مکان های آندمیک برای کیست هیداتیک محسوب می‌گردد باید در تشخیص افتراقی هر توده کیستیک در مغز به فکر کیست هیداتیک هم بود. همانطور که در بررسی های اولیه بیماران ما آمده است تصویر برداری ام آر آی برای نشان دادن کیست هیداتیک و مجاورت آناتومیک آن در مغز بسیار مفید می باشد و این مزیت می تواند جراح را در برنامه ریزی برای جراحی مفید و موثر کمک نماید. جراحان اعصاب در مناطق آندمیک باید با تظاهرات بالینی معمول و غیر معمول و روش های تشخیصی و یافته های رادیولوژیک که به تشخیص فوری و دقیق این بیماری کمک می نماید و نیز با تکنیک عمل جراحی کیست هیداتیک آشنا باشند چراکه به درمان بهتر بیماری و بهبود پیش آگهی بیماران کمک زیادی خواهد کرد. اگرچه کیست هیداتیک یک ضایعه خوش خیم است ولی در آوردن آن بصورت سالم و پاره نشده برای جلوگیری از

<sup>1</sup>Ciurea

## References

- 1- Kasper DL, Fauci AS, Longo DL, Anthony S, Stephen L, Jameson JL. Harrison's principles of internal medicine. 16<sup>th</sup>ed. New York. McGraw\_Hill Co. 2005; pp: 1275.
- 2- Canda MS, Guray MH, Canda T, Astarcioglu H. The pathology of echinococcosis and the current echinococcosis problem in western turkey. *Turk J Med Sci.* 2003 Mar; 33(1): 369-374.
- 3- Gupta S, Desai K, Goel A. Intracranial hydatid cyst: a report of five cases and review of literature. *Neurolindia.* 1999 Feb; 47(3):214-217.
- 4- Sierra J, Oviedo J, Berthier M, Leiguardo R. Growth rate of secondary hydatid cysts of the brain. Case report. *J Neurosurg.* 2009 Sep; 19(2): 203-207.
- 5- Rokni MB. Echinococcosis/hydatidosis in Iran. *Iranian J Parasitol.* 2009 May; 4(2): 1-16.
- 6- Abbassioun K, Amirjamshidi A. Hydatid disease of the central nervous system. *Iran J Radiol.* 2003 Dec; 12(1):125-131.
- 7- Khaldi M, Mohammad S, Kallel J, Khouja N. Brain hydatidosis: Report on 117 cases. *Childs Nerv Syst.* 2000 Nov; 16(10-11): 65-769.
- 8- Ghanaei FM, Joukar F, Soati F, Javadi M. Clinical features of hydatid disease in Guilan (the north province of iran): A ten-year study. *Arch Clin Infect Dis.* 2012 Oct; 7(4): 119-23.
- 9- Kayaoglu CR. Giant hydatid cyst in the posterior fossa of a child. *J Int Med Res.* 2008 Jan; 36(1): 198-202.
- 10- Amirjamshidi A, Abbassioun K. Diagnosis and management of hydatid cyst of the central nervous system. *Neurosurgery Quarterly.* 2001 Mar; 11(1):1-9.
- 11- Aydin MD, Aydin N. A cerebral hydatid cyst case first presenting with Gerstman's syndrome: A case report and literature review. *Turk J Med Sci.* 2003 Jul; 33(1):57-60.
- 12- Nejat F, Radmanesh F. Primary cerebral hydatid cyst: two cases report. *Iran J Pediatr.* 2008 Aug; 18(1):83-86.
- 13- Nuzhat S, Tariq KH, Shahyda YK. Primary cervical hydatid cyst: a rare occurrence. *Diagn Pathol.* 2012 Nov; 17(7): 1-5.
- 14- Topal U, Parlak M, Kilic E, Sivri Z, Sadikoglu MY, Tuncel E. CT and MRI findings in cerebral hydatid disease. *Eur Radiol.* 1995 Sep; 5(3):244-247.
- 15- Altinors N, Bavbek M, Caner HH, Erdogan B. Central nervous system hydatidosis in Turkey: a cooperative study and literature survey analysis of 458 cases. *J Neurosurg.* 2000 Jul; 93(1):1-8.
- 16- Kovoov JME, Thomas RD, Chandrashekhar HS, Jayakumar PN, Pillai S, Shankar SK. Neurohydatidosis. *Australas Radiol.* 2007 Oct; 51(5):406-411.
- 17- Carrea R, Dowling EJ, Guevara JA. Surgical treatment of hydatid cysts of the central nervous system in the pediatric age (Dowling's technique). *Childs Brain.* 1975 Dec; 1(1):4-21.
- 18- Anvari M, Amirjamshidi A, Abbassioun K. Gradual and complete delivery of a hydatid cyst of the brain through a single burr hole, a wrong happening. *Child Nerv Syst.* 2009 Dec; 25(12):1639-42.
- 19- Ciurea AV, Fountas KN, Coman TC, Machinis TG, Kapsalaki EZ, Fezoulidis NI, et al. Long term surgical outcome in patients with intracranial hydatid cyst. *Acta Neurochir.* 2006 Apr; 148(4): 421-426.
- 20- Singounas EG, Leventis AS, Sakas DE, Hadley DM, Lampadarios DA, Karvounis PC. Successful treatment of intracerebral hydatid cyst with albendazole: case report and review of the literature. *Neurosurgery.* 1992 Sep; 31(3): 571-574.