

Protective Effect of *Rosa Canina* against Gastric Ulcer Induced by NSAIDs

Amirshahrokhi K*¹, Mohammadi-ghalehbin B*², Miran M³, Jabari E⁴

1. Department of Pharmacology, School of Pharmacy, Ardabil University of Medical Sciences, Ardabil, Iran
 2. Department of Microbiology & Medical Parasitology, School of Medicine, Ardabil University of Medical Sciences, Ardabil, Iran
 3. Department of Pharmacognosy, School of Pharmacy, Ardabil University of Medical Sciences, Ardabil, Iran
 4. General Practitioner, School of Medicine, Ardabil University of Medical Sciences, Ardabil, Iran
- * **Corresponding authors.** Tel: +984533522437, Fax: +984533522197,
E-mail: amirshahrokhi@gmail.com
E-mail: b.mohammadi@arums.ac.ir

Received: Feb 19, 2019 Accepted: Jun 20, 2019

ABSTRACT

Background & objectives: Nonsteroidal anti-inflammatory drugs (NSAIDs) - induced peptic ulcer disease is a common gastrointestinal disorder affecting many people worldwide. *Rosa canina* L. is a member of *Rosa* species that has been widely used as an herbal medicine in many countries. *Rosa canina* has therapeutic effects against various disorders through its antioxidant, anti-inflammatory and cytoprotective properties. The aim of the present study was to evaluate the potential beneficial effect of *Rosa canina* on indomethacin-induced ulceration in mice.

Methods: Experiments were performed on male Swiss albino mice. Indomethacin (80 mg/kg, orally) was used to induce gastric ulceration. The extract of *Rosa canina* fruits (200 and 400 mg/kg/day) was given orally five days before the administration of indomethacin. Normal mice were used as a normal control group.

Results: Macroscopic evaluation of gastric mucosa revealed that indomethacin administration (80 mg/kg) produced apparent gastric mucosal ulcers, while pretreatment with *Rosa canina* (200 and 400 mg/kg) effectively protected gastric mucosa against indomethacin induced ulcers. *Rosa canina* significantly increased the level of glutathione (GSH) and decreased the levels of malondialdehyde (MDA) and myeloperoxidase (MPO) in the gastric tissues compared with those in the control group.

Conclusion: Oral treatment with the *Rosa canina* fruit extract decreased the gastric ulcer induced by indomethacin through antioxidant and anti-inflammatory mechanisms.

Keywords: *Rosa Canina* L.; Gastric Ulcer; NSAIDs; Antioxidant

اثر محافظتی نسترن کوهی در برابر زخم معده ناشی از داروهای NSAID

کیوان امیرشاهرخی^{۱*}، بهنام محمدی قلعه بین^{۲*}، منصور میران^۳، الهام جباری^۴

۱. گروه فارماکولوژی، دانشکده داروسازی، دانشگاه علوم پزشکی اردبیل، اردبیل، ایران

۲. گروه میکروبی شناسی و انکسشناسی پزشکی، دانشکده پزشکی، دانشگاه علوم پزشکی اردبیل، اردبیل، ایران

۳. گروه فارماکولوژی، دانشکده داروسازی، دانشگاه علوم پزشکی اردبیل، اردبیل، ایران

۴. پزشک عمومی، دانشکده پزشکی، دانشگاه علوم پزشکی اردبیل، اردبیل، ایران

* نویسنده مسئول. تلفن: ۰۴۵۳۳۵۲۲۴۳۷ فاکس: ۰۴۵۳۳۵۲۲۱۹۷

پست الکترونیک: amirshahrokhi@gmail.com و b.mohammadi@arums.ac.ir

چکیده

زمینه و هدف: زخم معده ناشی از داروهای ضد التهاب غیراستروئیدی (NSAIDs) یک اختلال گوارشی شایع می‌باشد که بسیاری از مردم دنیا را متاثر می‌سازد. نسترن کوهی (*Rosa canina* L.) عضوی از گونه رز می‌باشد که در بسیاری از کشورها بعنوان یک داروی گیاهی به وفور استفاده شده است. نسترن کوهی بخاطر خواص آنتی‌اکسیدانی، ضد التهابی و حفاظت سلولی دارای اثرات درمانی در بسیاری از اختلالات می‌باشد. هدف از مطالعه حاضر بررسی اثر بالقوه مفید نسترن کوهی در یک مدل موشی زخم معده ناشی از ایندومتاسین بود.

روش کار: آزمایشات بر روی موش سوری گونه سویس آلپینو جنس نر انجام گرفت. ایندومتاسین با دوز ۸۰ mg/kg بطور خوراکی برای القای زخم معده استفاده شد. عصاره میوه نسترن کوهی در دوزهای ۲۰۰ و ۴۰۰ mg/kg هر روز بطور خوراکی بمدت پنج روز قبل از مصرف ایندومتاسین استفاده شد. موش‌های نرمال بعنوان گروه کنترل نرمال استفاده شدند.

یافته‌ها: بررسی‌های ماکروسکوپیک موکوس معده نشان داد که مصرف ایندومتاسین (۸۰ mg/kg) زخم‌های واضحی را در موکوس معده ایجاد کرد، در حالی که پیش‌درمانی با نسترن کوهی (۲۰۰ و ۴۰۰ mg/kg) بطور موثری موکوس معده را در برابر زخم‌های ناشی از ایندومتاسین محافظت نمود. نسترن کوهی بطور بارزی سطح گلوتاتیون (GSH) بافت معده را در مقایسه با گروه کنترل افزایش و سطوح مالوندی آلدئید (MDA) و میلوپراکسیداز (MPO) را کاهش داد.

نتیجه گیری: درمان خوراکی با عصاره میوه نسترن کوهی از طریق مکانیسم‌های آنتی‌اکسیدانی و ضد التهابی، زخم معده ناشی از ایندومتاسین را کاهش می‌دهد.

واژه‌های کلیدی: نسترن کوهی، زخم معده، NSAIDs، آنتی‌اکسیدان

دریافت: ۱۳۹۷/۱۱/۳۰ پذیرش: ۱۳۹۸/۰۳/۳۰

مقدمه

زخم معده یک اختلال شایع لوله گوارش می‌باشد که بسیاری از مردم در جوامع مختلف با آن درگیر می‌باشند. پاتوفیزیولوژی زخم معده ناشی از عدم تعادل مابین عوامل حفاظت‌کننده موکوس معده

شامل بیکربنات و پروستاگلاندین E و عوامل آسیب‌زننده به موکوس معده شامل اسید معده، پپسین، الکل، عفونت *هلیکوباکتر پیلوری*^۱ و داروهای NSAID می‌باشد [۱،۲]. داروهای ضد التهاب

^۱ *Helicobacter pylori*

بسیار متداول می‌باشد و امروزه مقالات فراوانی وجود دارد که اثربخشی گیاهان مختلف را در درمان زخم‌های گوارشی ناشی از NSAIDs مورد بررسی قرار داده اند [۷،۸].

نسترن کوهی (*Rosa canina L.*) یا نسترن وحشی که به آن گل سگ^۱ نیز گفته می‌شود، درختچه ای است ایستاده به ارتفاع ۱ تا ۴ متر و با میوه‌هایی به رنگ قرمز یا نارنجی. نسترن کوهی از جنس رز^۲ بوده و دارای گل‌های معطر می‌باشد. پراکندگی جهانی این گیاه شامل کشورهای ایران، افغانستان، پاکستان، ترکیه، شمال افریقا و آسیای جنوب غربی می‌باشد. از نظر پراکندگی در ایران این گونه درختچه ای در اغلب نقاط ایران از جمله اردبیل و آذربایجان به وفور یافت می‌شود. برای مصارف درمانی از برگ‌ها، گل‌ها و میوه‌های نسترن کوهی استفاده می‌شود. این گیاه دارای کاربردهای درمانی بسیاری می‌باشد که در جدول ۱ به برخی از آنها اشاره شده است [۹-۱۳].

بطور کلی می‌توان گفت که نسترن کوهی یک گیاه دارویی شناخته شده می‌باشد که در بسیاری از بیماری‌های التهابی و متابولیک بطور سنتی بکار رفته است. نسترن کوهی بسیاری از اثرات درمانی خود را مدیون خواص آنتی‌اکسیدانی، ضد التهابی و ضد سرطانی خود می‌باشد. این گیاه دارای ترکیبات فیتوشیمیایی متنوعی مثل کاروتنوئیدها، فسفولیپیدها، آمینواسیدها، فلاونوئیدها، تانن‌ها و اسیدهای چرب غیر اشباع می‌باشد که هر کدام از این ترکیبات می‌تواند اثرات درمانی خاصی را ایجاد نماید [۱۴،۱۵]. با توجه به اثرات آنتی‌اکسیدانی، ترمیم‌کنندگی، ضدالتهابی و حفاظت سلولی نسترن کوهی، هدف از این مطالعه این بود که اثرات پیشگیری‌کنندگی عصاره میوه نسترن کوهی در مدل زخم معده ناشی از ایندومتاسین در موش سوری را مورد بررسی قرار دهد.

غیراستروئیدی یا NSAID برای درمان درد، تب و التهاب بکار می‌روند. با توجه به اینکه مصرف این داروها در تمام جوامع بسیار بالا می‌باشد بنابراین عوارض آنها نیز شیوع فراوانی دارد. اختلالات گوارشی مهمترین عارضه این داروها می‌باشد که بصورت زخم‌های معده و دوازدهه و نیز تشدید ریفلاکس بروز می‌نماید. داروهای NSAID و همچنین آسپیرین می‌توانند بصورت موضعی و سیستمیک به موکوس لوله گوارش آسیب زده و باعث زخم و احساس سوزش در ناحیه مری، معده و دوازده گردند [۴،۳]. مکانیسمی که برای این عارضه ارائه شده است بدین صورت می‌باشد که این داروها با مهار تولید پروستاگلاندین‌ها باعث کاهش ترشح موکوس و بیکربنات و نیز کاهش جریان خون لایه موکوسی معده می‌گردند. با تضعیف عوامل محافظت‌کننده، اسید معده فرصت آسیب به موکوس معده را پیدا می‌نماید. همچنین NSAIDها و آسپیرین چون از نظر ساختار شیمیایی اسیدهای ارگانیک می‌باشند بنابراین می‌توانند مستقیماً نیز به لایه داخلی معده آسیب وارد نمایند. علاوه بر این داروهای فوق باعث تخریب لایه فسفولیپید فعال سطحی موکوس شده و در نتیجه مقاومت لایه سطحی معده در مقابل اسید را کاهش می‌دهد [۶،۵]. امروزه داروهای زیادی برای درمان یا تخفیف علایم زخم‌های گوارشی ناشی از NSAIDs استفاده می‌گردند که از این میان می‌توان به داروهای آنتاگونیست H₂ (مثل سایمتیدین)، مهارکنندگان پمپ پروتون (مثل امپرازول)، آنتاسیدها (مثل آلومینیوم هیدروکسید) و محافظت‌کنندگان موکوس (مثل میزوپروستول) اشاره نمود. با توجه به محدودیت‌ها و عوارض جانبی داروهای مورد اشاره، در حال حاضر بسیاری از محققین به دنبال یافتن داروهای جدید با عوارض کمتر و یا اثربخشی بیشتر برای مقابله با عارضه زخم‌های گوارشی ناشی از NSAIDs و آسپیرین می‌باشند. در این میان استفاده از ترکیبات گیاهی برای پیشگیری و یا درمان زخم‌های گوارشی

¹ Dog Rose

² Rosa

جدول ۱. برخی کاربردهای درمانی گیاه نسترن کوهی

۱- التیام بخش زخمها	۶- هموروئید	۱۱- ضد التهاب
۲- ملین و ضد اسهال	۷- برونشیت	۱۲- آرتريت روماتوئید
۳- درمان سنگ مجاری ادراری	۸- کاهش دهنده قند خون	۱۳- آوستوآرتريت
۴- ادرار آور	۹- سرماخوردگی و آنفلوانزا	۱۴- ضد کرم
۵- درمان سنگ کیسه صفرا	۱۰- مقوی اعصاب	۱۵- نقرس

روش کار

کد اخلاق مقاله IR.arums.REC.1398.125 می باشد.

آماده سازی عصاره گیاه

پس از جمع آوری و خشک کردن، میوه های نسترن کوهی در داخل دستگاه خردکن برقی کاملاً بشکل پودر در آورده شد. پودر حاصله پس از توزین در داخل حلال آبی الکلی ریخته شد. این حلال دارای ۷۰٪ آب و ۳۰٪ متانول بود. مجموعه حاصل در داخل قیف های مخروطی ریخته و بمدت ۲۴ ساعت در شرایط تاریک و خنک قرار داده شد. در این مدت ترکیبات موثره گیاه وارد حلال می گردد. سپس حلال از رسوب که حاوی اجزای درشت تر گیاه می باشد جدا شده و از کاغذ صافی عبور داده شد. محلول حاصل به دستگاه روتاری مخصوص عصاره گیری^۱ انتقال یافت. با تنظیم دما و سرعت چرخش بالن حاوی عصاره و اتصال روتاری به چیلر پس از ۴ تا ۵ ساعت عصاره بصورت شیرابه چسبناکی که حاوی ترکیبات شیمیایی گیاه می باشد بدست آمد. این عصاره که کاملاً محلول در آب بود برای آزمایشات حیوانی بکار گرفته شد.

آزمایشات بر روی موش سوری گونه سویس آلپینو جنس نر انجام گرفت. تعداد ۲۰ عدد موش با وزن تقریبی ۲۴ تا ۲۸ گرم به چهار گروه تقسیم شد (n=۵).

- ۱- گروه نرمال، دریافت کننده نرمال سالین خوراکی
- ۲- گروه ایندومتاسین (IND)، دریافت کننده فقط ایندومتاسین (۸۰ mg/kg، خوراکی)

۳- گروه (200) RC، دریافت کننده عصاره گیاه (۲۰۰ mg/kg/day، خوراکی بمدت ۵ روز) و ایندومتاسین (۸۰ mg/kg، خوراکی)

۴- گروه (400) RC، دریافت کننده عصاره گیاه (۴۰۰ mg/kg/day، خوراکی بمدت ۵ روز) و ایندومتاسین (۸۰ mg/kg، خوراکی)

عصاره نسترن کوهی در آب حل شده و بصورت pretreatment به موشها در دوزهای ۲۰۰ mg/kg و ۴۰۰ mg/kg هر روز بمدت ۵ روز گاوژ گردید. انتخاب دوزهای عصاره گیاه بر اساس رفرانس ۲۲ و مطالعه پایلوت نویسندگان همین مقاله انجام گرفته است. پودر ایندومتاسین در داخل حلال آب با pH اسیدی (حدود ۵) حل شده و بطور خوراکی برای القای زخم معده در روز پنجم استفاده شد. یک ساعت پس از القای زخم معده، موشها در هر چهار گروه با کتامین (۱۰۰ mg/kg) و زایلازین (۱۰ mg/kg) بیهوش شده و بافت معده بطور کامل جدا گردید. ابتدا معده باز و با نرمال سالین شستشو داده شد و سپس مورد بررسی میکروسکوپی قرار گرفت. سپس بافت معده جهت بررسی های بیوشیمیایی در نیتروژن مایع سریعاً فریز شده و سپس در داخل فریزر با دمای منفی ۷۰ درجه سلسیوس قرار گرفت.

بررسی میکروسکوپی

میزان آسیب موکوس معده بر اساس تعداد و اندازه زخم های ایجاد شده طبق پروتکل $UI = (A) + (2B) + (3C)$ محاسبه گردید [۱۴]. که در آن A تعداد زخمها با اندازه ۱ میلیمتر یا کمتر، B

¹ Rotary Evaporator

اندازه گیری MPO

در حدود $50 \mu\text{l}$ از نمونه با $50 \mu\text{l}$ محلول تترامتوکسی بنزیدین (TMB) ($7/5$ میلی مول در حلال دی متیل سولفو کساید یا DMSO) مخلوط گردید. واکنش با افزودن $50 \mu\text{l}$ محلول پراکسید هیدروژن (H_2O_2) (با غلظت $1/5$ میلی مول در بافر فسفات) آغاز گردید. در این واکنش در صورت وجود MPO در نمونه، رنگ آبی پررنگ حاصل می شود. شدت این رنگ در طول موج 370 نانومتر خوانده شد. میزان MPO موجود در هر نمونه بر حسب mU/mg tissue بیان گردید. هر یک واحد (U) MPO در واقع مقداری از MPO می باشد که برای تجزیه 1 میکرومول پراکسید هیدروژن در مدت 1 دقیقه و در دمای اتاق لازم است [۱۶].

تجزیه و تحلیل آماری

داده ها بصورت (SEM) میانگین \pm انحراف معیار^۱ بیان شده اند. آنالیز آماری با استفاده از روش آنوا یکطرفه^۲ و آزمون توکی^۳ انجام شد. مقدار $p < 0/05$ بعنوان تفاوت معنادار در نظر گرفته شد.

یافته ها**اثر نستر کوهی بر زخم های موکوسی معده ناشی از ایندومتاسین**

با توجه به شکل های ۱ و ۲ بررسی های ماکروسکوپیک موکوس معده نشان داد که مصرف ایندومتاسین با دوز 80 mg/kg بصورت خوراکی توانست باعث ایجاد زخم های آشکار و قابل توجه در موکوس معده موش گردد. تفاوت میزان آسیب موکوسی معده در گروه ایندومتاسین (IND) در مقایسه با گروه نرمال کاملاً معنی دار است ($p < 0/001$). استفاده از عصاره نستر کوهی بمدت 5 روز بصورت خوراکی در هر دو دوز 200 و 400 میلی گرم توانست میزان زخم های ناشی از داروی ایندومتاسین را بطور بارزی کاهش دهد

تعداد زخم ها با اندازه 1 تا 3 میلی متر و C تعداد زخم ها با اندازه بزرگتر از 3 میلی متر می باشد.

آماده سازی نمونه های بافتی

بافت های معده جمع آوری شده در هر گروه در حجم مشخصی از بافر تریسما (200 mg/1mL) هموژن گردیدند. پس از سانتریفیوژ کردن نمونه ها در دمای 4°C مایع رویی آنها جدا شده و برای اندازه گیری فاکتورهای مورد نظر مورد استفاده قرار گرفتند.

اندازه گیری GSH

در حدود $50 \mu\text{l}$ از نمونه با $50 \mu\text{l}$ تری کلورواستیک اسید (TCA) 10% مخلوط شده و برای جداسازی پروتئین اضافی سانتریفیوژ گردید. سوپرناتانت حاصله ($50 \mu\text{l}$) با $150 \mu\text{l}$ محلول DTNB (در بافر فسفات سدیم) مخلوط گردید. این محلول موسوم به معرف Ellman حاوی 5,5-Dithiobis-(2-nitrobenzoic acid) با غلظت 1 میلی مول می باشد. مخلوط نمونه حاوی GSH، با DTNB واکنش داده و دچار تغییر رنگ گردید. شدت رنگ حاصله بوسیله دستگاه ELISA Microplate Reader در طول موج 412 نانومتر خوانده شد. میزان GSH موجود در هر نمونه بر حسب $\mu\text{M/mg tissue}$ بیان گردید.

اندازه گیری MDA

در حدود $100 \mu\text{l}$ از نمونه با $100 \mu\text{l}$ تری کلورواستیک اسید (TCA) 20% و $100 \mu\text{l}$ محلول تیوباربتوریک اسید (TBA) با غلظت 50 میلی مول مخلوط گردید. مخلوط حاصل در داخل میکروتیوب در دمای 95°C درجه سلسیوس (نزدیک به دمای آب جوش) بمدت یک ساعت حرارت داده شد. در این واکنش در صورت وجود MDA در نمونه، رنگ صورتی یا پوست پیازی حاصل خواهد شد. محصول واکنش بمدت 5 دقیقه سانتریفیوژ شده و محلول رویی حاصله در میکروپلیت ریخته شد و در طول موج 532 نانومتر خوانده شد. شدت رنگ متناسب با میزان MDA موجود در نمونه می باشد که بر حسب nM/mg tissue بیان گردید.

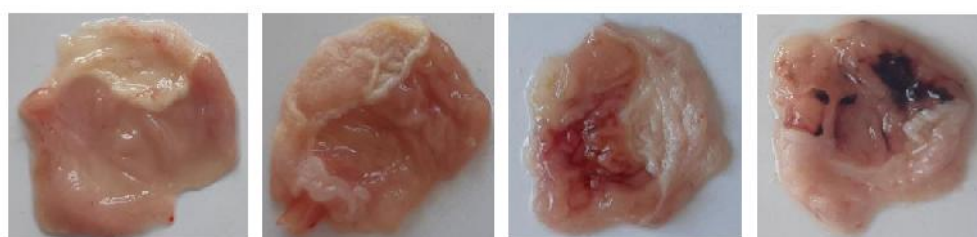
¹ Mean \pm Standard Error of Mean² One-way ANOVA³ Tukey

موش را به میزان قابل توجهی در مقایسه با گروه نرمال کاهش دهد ($p < 0.001$) (شکل ۳). در حالی که استفاده از عصاره نسترن کوهی بمدت ۵ روز بصورت خوراکی با دوز 400 mg/kg مانع از کاهش سطح GSH بافت معده در مقایسه با گروه ایندومتاسین (IND) شد ($p < 0.001$). مشابه همین اثر را نیز در گروه دریافت کننده نسترن کوهی با دوز 200 mg/kg منتهی با شدت کمتر می توان مشاهده نمود ($p < 0.02$).

($p < 0.001$). همانطور که در شکل ۱ مشاهده می گردد و بررسی های میکروسکوپی (شکل ۲) تایید کننده آن است، میزان اثربخشی عصاره میوه نسترن کوهی بویژه در دوز 400 mg/kg در پیشگیری از زخم های معده ناشی از داروی ایندومتاسین قابل توجه می باشد.

اثر نسترن کوهی بر میزان گلوتاتیون (GSH) بافت معده

مصرف ایندومتاسین با دوز 80 mg/kg بصورت خوراکی توانست میزان GSH موجود در بافت معده



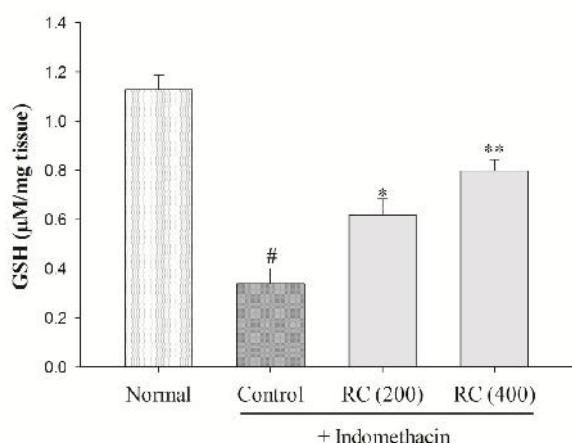
Normal

RC (400)

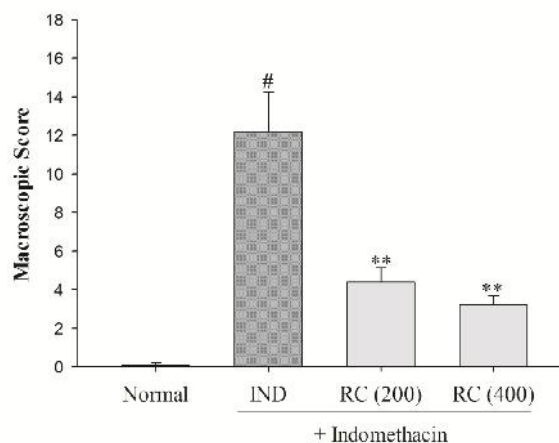
RC (200)

IND

شکل ۱. نمونه عکس از موکوس بافت معده در چهار گروه نرمال، ایندومتاسین (IND)، نسترن کوهی با دوز 400 mg/kg (RC 400) و نسترن کوهی با دوز 200 mg/kg (RC 200). استفاده از داروی ایندومتاسین با دوز 80 mg/kg باعث ایجاد زخم های واضح در موکوس معده موش گردید. پیش درمانی با عصاره میوه نسترن کوهی بمدت ۵ روز در هر دو گروه RC 200 و RC 400 توانست میزان آسیب موکوس معده ناشی از ایندومتاسین را کاهش دهد.

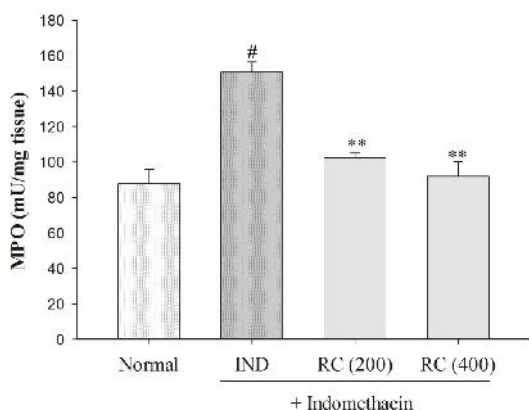


شکل ۳. میزان GSH موجود در بافت معده در موش های چهار گروه نرمال، ایندومتاسین (IND)، نسترن کوهی با دوز 400 mg/kg (RC 400) و نسترن کوهی با دوز 200 mg/kg (RC 200). استفاده از داروی ایندومتاسین با دوز 80 mg/kg باعث کاهش معنی دار سطح GSH گردید و پیش درمانی با عصاره میوه نسترن کوهی در هر دو گروه RC 200 و RC 400 توانست سطح GSH را افزایش دهد. $P < 0.001$ # گروه IND در مقایسه با گروه نرمال. $P < 0.05$ * و $P < 0.001$ ** گروه RC 200 و RC 400 در مقایسه با گروه IND



شکل ۲. بررسی میکروسکوپی موکوس معده در چهار گروه نرمال، ایندومتاسین (IND)، نسترن کوهی با دوز 400 mg/kg (RC 400) و نسترن کوهی با دوز 200 mg/kg (RC 200). اسکوربندی آسیب معده در این چهار گروه مبین افزایش معنی دار آسیب در گروه IND نسبت به گروه نرمال می باشد. پیش درمانی با عصاره میوه نسترن کوهی بمدت ۵ روز در هر دو گروه RC 200 و RC 400 توانست میانگین آسیب موکوس معده ناشی از ایندومتاسین را کاهش دهد. $P < 0.001$ # گروه IND در مقایسه با گروه نرمال. $P < 0.001$ ** گروه RC 200 و RC 400 در مقایسه با گروه IND

استفاده از عصاره نسترن کوهی بمدت ۵ روز با دوز 400 mg/kg مانع از افزایش سطح MPO بافت معده در مقایسه با گروه ایندومتاسین (IND) شد ($p < 0.001$). مشابه همین اثر را نیز در گروه دریافت کننده نسترن کوهی با دوز 200 mg/kg می توان مشاهده نمود که باز دارای تفاوت معنی دار با گروه ایندومتاسین (IND) می باشد.



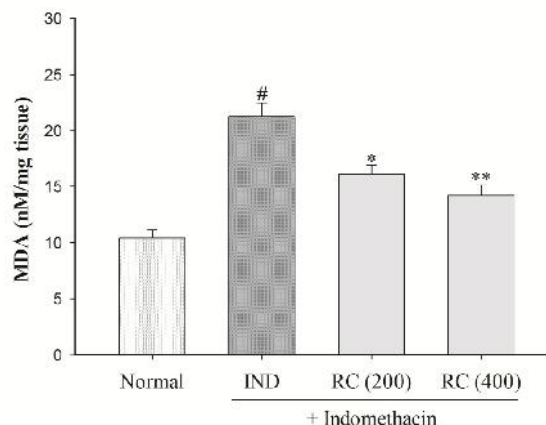
شکل ۵. میزان MPO موجود در بافت معده در موش های چهار گروه نرمال، ایندومتاسین (IND)، نسترن کوهی با دوز 400 mg/kg (RC 400) و نسترن کوهی با دوز 200 mg/kg (RC 200). استفاده از داروی ایندومتاسین باعث افزایش معنی دار سطح MPO گردید و پیش درمانی با عصاره میوه نسترن کوهی در هر دو گروه RC و RC 400 توانست سطح MPO را کاهش دهد. $P < 0.001$ # گروه IND در مقایسه با گروه نرمال. $P < 0.001$ ** گروه RC 200 و RC 400 در مقایسه با گروه IND

بحث

زخم های گوارشی ناشی از داروهای NSAID یکی از شایع ترین مشکلات مصرف این گروه دارویی می باشد. برای جلوگیری و یا کاهش این عارضه مطالعات زیادی صورت گرفته است و بسیاری از محققان بدنبال یافتن یک ترکیب گیاهی موثر با کمترین عوارض جانبی برای پیشگیری از این مشکل می باشند. در مطالعه حاضر ثابت شد که عصاره میوه نسترن کوهی می تواند از آسیب موکوس معده ناشی از NSAIDs در مدل حیوانی جلوگیری نماید. در این مدل از یک NSAID قوی بنام ایندومتاسین جهت ایجاد زخم در موکوس معده استفاده می گردد [۱۷].

اثر نسترن کوهی بر میزان مالون دی آلدهید (MDA) بافت معده

استفاده از ایندومتاسین (80 mg/kg) باعث شد سطح MDA در بافت معده گروه ایندومتاسین (IND) نسبت به گروه نرمال بطور معنی داری افزایش یابد ($p < 0.001$) (شکل ۶). مصرف عصاره میوه نسترن کوهی در دوز 400 mg/kg بمدت پنج روز مانع از این افزایش در بافت معده موش ها گردید ($p < 0.001$). عصاره میوه نسترن کوهی در دوز 200 mg/kg نیز اثر مشابهی داشت بطوری که میزان MDA نسبت به گروه ایندومتاسین (IND) کاهش معنی داری را نشان می دهد ($p < 0.01$).



شکل ۶. میزان MDA موجود در بافت معده در موش های چهار گروه نرمال، ایندومتاسین (IND)، نسترن کوهی با دوز 400 mg/kg (RC 400) و نسترن کوهی با دوز 200 mg/kg (RC 200). استفاده از داروی ایندومتاسین باعث افزایش معنی دار سطح MDA گردید و پیش درمانی با عصاره میوه نسترن کوهی در هر دو گروه RC و RC 400 توانست سطح MDA را کاهش دهد. $P < 0.001$ # گروه IND در مقایسه با گروه نرمال. $P < 0.001$ ** و $P < 0.01$ * گروه RC 200 و RC 400 در مقایسه با گروه IND

اثر نسترن کوهی بر میزان میلوپراکسیداز (MPO) بافت معده

همانطور که در شکل ۵ مشاهده می شود مصرف ایندومتاسین با دوز 80 mg/kg بصورت خوراکی توانست میزان MPO موجود در بافت معده موش را به میزان قابل توجهی در مقایسه با گروه نرمال افزایش دهد ($p < 0.001$). این درحالی است که

نکروزدهنده سلول‌ها می‌باشد برای ایجاد آسیب معده حاد استفاده شده است. نتیجه این مطالعه نشان داد که این گیاه می‌تواند میزان آسیب معده ناشی از الکل را کاهش دهد [۲۲]. سلول‌های موکوس لوله گوارش دارای سیستم‌های آنتی‌اکسیدانی درون‌زایی می‌باشند که سلول‌ها را در مقابل رادیکال‌های آزاد اکسیژن محافظت می‌نمایند. از جمله مهمترین این آنزیم‌ها می‌توان SOD و کاتالاز را نام برد. آنزیم SOD باعث انتقال آنیون سوپراکسید ($O_2^{\cdot-}$) به مولکول اکسیژن شده و باعث تولید H_2O_2 می‌گردد. از این طریق آنزیم آنتی‌اکسیدان SOD می‌تواند آنیون سوپراکسید را که یک رادیکال اکسیژن آسیب‌زا برای سلول‌ها می‌باشد را خنثی نماید [۲۳]. حال با توجه به اینکه آلکالوئیدهای موجود در گیاه نسترن کوهی توانسته‌اند سطح آنزیم SOD را در معده افزایش دهند می‌توان گفت که این گیاه با مکانیسم تقویت توانایی آنتی‌اکسیدانی سلول‌های بافت معده قادر به محافظت موکوس معده در مقابل آسیب‌های ناشی از داروهای NSAID می‌باشد. مطالعاتی وجود دارند که ثابت می‌نمایند تقویت سیستم‌های آنتی‌اکسیدانی باعث کاهش بروز زخم معده می‌گردد. برای مثال کورکومین، متیل سولفونیل متان و کاویدین که منشاء گیاهی دارند با افزایش سطح SOD و GSH می‌توانند باعث افزایش مقاومت سلول‌های معده در برابر آسیب ناشی از اسید گردند [۲۴، ۲۵].

گلوکوتائین احیا شده (GSH) یک آنزیم داخل سلولی می‌باشد که نقش مهمی در حفاظت سلول‌های بدن در مقابل ترکیبات سمی بازی می‌کند. آنزیم GSH بویژه در سلول‌های بافت کبد و لوله گوارش نقش بارزی در خنثی‌سازی مواد زیان‌آوری دارد که از طریق خوراکی هر روز وارد بدن انسان می‌گردد. بعنوان مثال می‌توان به خنثی‌سازی اثرات سمیت کبدی ناشی از ترکیبات واکنش پذیر تولیدشده از داروی استامینوفن اشاره نمود. خواص آنتی‌اکسیدانی GSH مربوط به گروه سولفیدریل (-SH) موجود در ساختار

ترکیب فیتوشیمیایی میوه نسترن کوهی توسط گروه‌های مطالعاتی مختلفی شناسایی شده اند که بدین صورت می‌باشد: فنولیک اسیدها (شامل متیل گالات)، آنتوسیانین‌ها (شامل سیانیدین گلوکوزیداز)، تانین‌ها، فلاونوئیدها (شامل آپیجین، کورستین، روتین و کاتشین)، فلاوانون (شامل هسپیریدین و تاکسیفولین)، لیگنان‌ها، پکتین‌ها، کاروتنوئیدها، اسیدهای چرب (شامل اولئیک اسید و پالمیک اسید) و اسیدها (شامل آسکوربیک، مالیک و سیتریک اسید) [۱۴، ۱۸، ۱۹].

اثر موفقیت‌آمیز میوه نسترن کوهی در درمان اوستئوآرتریت بخوبی ثابت شده است. اثرات آنتی‌اکسیدانی و ضدالتهابی این گیاه را مطابق با خواص مفید بالینی آن می‌دانند. اثرات فارماکولوژیک نسترن کوهی را در درمان اوستئوآرتریت به وجود ترکیبات ترپنوئیدی، کاروتنوئیدی و روغن‌های چرب موجود در میوه آن نسبت می‌دهند. عصاره نسترن کوهی می‌تواند باعث کاهش سیگنالینگ NF- κ B و مهار آنزیم لپوکسیژناز و آنزیم سازنده نیتریک اکساید گردد [۸].

در مطالعه دیگری نشان داده شده است که میوه نسترن کوهی می‌تواند باعث کاهش اوریک اسید در بیماری‌های پیراوریمی گردد. مکانیسمی که برای این اثر درمانی ثابت شده است مهار آنزیم گزانتین اکسیداز می‌باشد [۲۰]. مطالعاتی وجود دارد که ثابت می‌کند میوه نسترن کوهی دارای خاصیت کاهنده قند خون می‌باشد. مکانیسمی که برای این اثر نسترن کوهی پیشنهاد شده است، داشتن خاصیت محافظت از سلول‌های بتای مولد انسولین در برابر عوامل اکسیدان و عمل کردن بعنوان یک فاکتور رشد برای سلول‌های مذکور می‌باشد [۱۴، ۲۱]. اثرات مفید نسترن کوهی بر روی لوله گوارش در مدل آسیب معده ناشی از الکل مورد بررسی قرار گرفته است. در این مطالعه محلول عصاره آبی نسترن کوهی (mg/kg) ۲۰۰ خوراکی در موش صحرایی بکار رفته و نیم‌ساعت بعد، از اتانول ۹۶ درصد که یک ماده

اثرات زیان آور داروهای NSAID بر روی موکوس معده می‌گردد. در طی آسیب موکوس معده، اینفیلتراسیون نوتروفیل‌ها بدخل موکوس معده صورت گرفته و این نوتروفیل‌ها منبع مهم رادیکال‌های آزاد اکسیژن محسوب می‌شوند. در واقع MPO یک آنزیم پراکسیداز است که در گرانول‌های نوتروفیل‌ها یافت می‌شود. در طی آسیب موکوس معده آنزیم MPO آزاد شده و واکنش اکسیداسیون یون کلرید را با پراکسید هیدروژن کاتالیز می‌نماید و منجر به تولید هایپوکلروس اسید (HOCl) می‌گردد. این رادیکال آزاد برای سلول‌ها بسیار سمی بوده و می‌تواند به هر سلولی از جمله سلول‌های موکوس معده آسیب شدید وارد نماید [۱۶،۲۳]. با توجه به اینکه در این مطالعه مشخص شد که نسترن کوهی دارای اثر کاهنده MPO می‌باشد، می‌توان نتیجه گرفت که این گیاه با کاهش حرکت نوتروفیل‌ها به بافت آسیب‌دیده معده ناشی از داروهای NSAID و یا با کاهش آزادسازی آنزیم MPO از نوتروفیل‌ها مانع از ساخته‌شدن هایپوکلروس اسید (HOCl) می‌گردد. بنابراین این یکی دیگر از مکانیسم‌های محافظت از موکوس معده توسط نسترن کوهی می‌باشد.

نتیجه گیری

استفاده از عصاره میوه گیاه نسترن کوهی (*Rosa Canina*) در مدل حیوانی توانست از ایجاد زخم معده ناشی از ایندومتاسین (بعنوان نماینده داروهای NSAID) پیشگیری نماید. مکانیسمی که در این مطالعه برای اثر محافظتی نسترن کوهی از مخاط معده در برابر ایندومتاسین پیشنهاد می‌گردد عبارت است از تقویت خواص آنتی‌اکسیدانی و کاهش اثرات آسیب‌زای رادیکال‌های آزاد.

آن می‌باشد. این ترکیب جاروب کننده رادیکال‌های آزاد بوده و لیپید پراکسیداسیون را مهار می‌نماید. همچنین GSH بعنوان کوفاکتور برای آنزیم glutathione S-transferase می‌باشد که در ازین‌بردن مواد سمی نقش دارد. ثابت شده است که GSH در تنظیم سیگنالینگ و فرایند بازسازی DNA سلولی دارای نقش می‌باشد [۲۶]. ادعا شده است که داروهای NSAID با افزایش رادیکال‌های آزاد و نیز افزایش فرایند لیپید پراکسیداسیون در سلول‌های موکوس معده باعث کاهش یا تخلیه میزان GSH در این سلول‌ها شده و در نتیجه باعث تشدید آسیب و ایجاد زخم در معده می‌گردند. داروهای NSAID از طریق ایجاد لیپید پراکسیداسیون در سلول‌های اپی‌تلیال معده باعث کاهش تمامیت غشای سلول‌ها شده و نفوذپذیری آنها را افزایش می‌دهند. نتیجه این امر افزایش میزان MDA بعنوان محصول نهایی پراکسیداسیون اسیدهای چرب غیراشباع در غشای سلول‌ها می‌باشد. بنابراین اندازه‌گیری میزان MDA می‌تواند تخمینی از درجه آسیب موکوس معده ناشی از داروهای NSAID باشد.

نشان داده شده است که کاهش میزان MDA یکی از مکانیسم‌های موثر بودن برخی از ترکیبات طبیعی در کاهش زخم‌های معده می‌باشد. در این مورد می‌توان به اثرات مفید پلی‌فنول‌های موجود در توت فرنگی و گل قاصدک^۱ اشاره نمود [۲۸،۲۷].

در مطالعه حاضر ثابت شد که استفاده از میوه گیاه نسترن کوهی میزان تولید GSH را در سلول‌های بافت معده افزایش و میزان MDA را کاهش می‌دهد. بنابراین می‌توان نتیجه گرفت که این گیاه با مکانیسم تقویت سیستم محافظتی GSH و کاهش فرایند لیپید پراکسیداسیون در سلول‌های معده، باعث کاهش

^۱ Taraxacum

References

- 1- Pérez S, Taléns-Visconti R, Rius-Pérez S, Finamor I, Sastre J. Redox signaling in the gastrointestinal tract. *Free Radic Biol Med.* 2017 Mar;104: 75-103.
- 2- Laine L, Takeuchi K, Tarnawski A. Gastric mucosal defense and cytoprotection: bench to bedside. *Gastroenterology* 2008 Jul; 135(1): 41–60.
- 3- Sigthorsson G, Tibble J, Hayllar J, Menzies I, Macpherson A, Moots R, et al. Intestinal permeability and inflammation in patients on NSAIDs. *Gut.* 1998 Oct; 43(4): 506-11.
4. Bhala N, Emberson J, Merhi A, Abramson S, Arber N, Baron JA, et al. Vascular and upper gastrointestinal effects of non-steroidal anti-inflammatory drugs: meta-analyses of individual participant data from randomized trials. *Lancet.* 2013 Aug; 382(9894): 769–79.
- 5- Sostres C, Gargallo CJ, Lanás A. Nonsteroidal anti-inflammatory drugs and upper and lower gastrointestinal mucosal damage. *Arthritis Res Ther.* 2013; 15 Suppl 3.
- 6- Lanás Á, Carrera-Lasfuentes P, Arguedas Y, García S, Bujanda L, Calvet X, et al. Risk of upper and lower gastrointestinal bleeding in patients taking nonsteroidal anti-inflammatory drugs, antiplatelet agents, or anticoagulants. *Clin Gastroenterol Hepatol.* 2015 May; 13(5): 906-12.
- 7- Cheng YT, Lu CC, Yen GC. Phytochemicals enhance antioxidant enzyme expression to protect against NSAID-induced oxidative damage of the gastrointestinal mucosa. *Mol Nutr Food Res.* 2017 Jun; 61(6).
- 8- Simon JP, Evan Prince S. Natural remedies for non-steroidal anti-inflammatory drug-induced toxicity. *J Appl Toxicol.* 2017 Jan; 37(1): 71-83.
- 9- Chrubasik C, Roufogalis BD, Müller-Ladner U, Chrubasik S. A systematic review on the *Rosa canina* effect and efficacy profiles. *Phytother Res.* 2008 Jun; 22(6): 725-33.
- 10- Gruenwald J, Uebelhack R, Moré MI. *Rosa canina* - Rose hip pharmacological ingredients and molecular mechanics counteracting osteoarthritis - A systematic review. *Phytomedicine.* 2019 Jul; 60: 152958.
- 11- Javanmard M, Asadi-Gharneh HA, Nikneshan P. Characterization of biochemical traits of dog rose (*Rosa canina L.*) ecotypes in the central part of Iran. *Nat Prod Res.* 2018 Jul; 32(14): 1738-43.
- 12- Sadigh-Eteghad S, Tayefi-Nasrabadi H, Aghdam Z, Zarredar H, Shanebandi D, Khayyat L, et al. *Rosa canina L.* fruit hydro-alcoholic extract effects on some immunological and biochemical parameters in rats. *Bioimpacts.* 2011; 1(4): 219-24.
- 13- Soualeh N, Stiévenard A, Baudelaire E, Soulimani R, Bouayed J. Improvement of cytoprotective and antioxidant activity of *Rosa canina L.* and *Salix alba L.* by controlled differential sieving process against H₂O₂-induced oxidative stress in mouse primary splenocytes. *Int J Vitam Nutr Res.* 2017 May; 87(3-4): 191-200.
- 14- Fattahi A, Niyazi F, Shahbazi B, Farzaei MH, Bahrami G. Antidiabetic mechanisms of *Rosa canina* fruits: an in vitro evaluation. *J Evid Based Complementary Altern Med.* 2017 Jan; 22(1): 127-33.
- 15- Kilinc K, Demir S, Turan I, Mentese A, Orem A, Sonmez M, et al. *Rosa canina* extract has antiproliferative and proapoptotic effects on human lung and prostate cancer cells. *Nutr Cancer.* 2019 Jun; 11: 1-10.
- 16- Amirshahrokhi K, Khalili AR. Methylsulfonylmethane is effective against gastric mucosal injury. *Eur J Pharmacol.* 2017 Sep; 811: 240-48.
- 17- Amirshahrokhi K, Khalili AR. The effect of thalidomide on ethanol-induced gastric mucosal damage in mice: involvement of inflammatory cytokines and nitric oxide. *Chem Biol Interact.* 2015 Jan; 225: 63-9.
- 18- Lee A. Animal models of gastroduodenal ulcer disease. *Baillieres Best Pract Res Clin Gastroenterol.* 2000 Feb; 14(1): 75-96.
- 19- Deliorman Orhan D, Hartevio lu A, Küpeli E, Yesilada E. In vivo anti-inflammatory and antinociceptive activity of the crude extract and fractions from *Rosa canina L.* fruits. *J Ethnopharmacol.* 2007 Jun 13; 112(2): 394-400.
- 20- Kikuchi H, Kogure S, Arai R, Saino K, Ohkubo A, Tsuda T, et al. Rosehip inhibits xanthine oxidase activity and reduces serum urate levels in a mouse model of hyperuricemia. *Biomed Rep.* 2017 May; 6(5): 539-44.

- 21- Chen SJ, Aikawa C, Yoshida R, Kawaguchi T, Matsui T. Anti-prediabetic effect of rose hip (*Rosa canina*) extract in spontaneously diabetic Torii rats. J Sci Food Agric. 2017 Sep; 97(12): 3923-28.
- 22- Lattanzio F, Greco E, Carretta D, Cervellati R, Govoni P, Speroni E. In vivo anti-inflammatory effect of *Rosa canina L.* extract. J Ethnopharmacol. 2011 Sep 1; 137(1): 880-5.
- 23- Amirshahrokhi K, Khalili AR. Gastroprotective effect of 2-mercaptoethane sulfonate against acute gastric mucosal damage induced by ethanol. Int Immunopharmacol. 2016 May; 34: 183-8.
- 24- Mei X, Xu D, Xu S, Zheng Y, Xu S. Novel role of Zn(II)-curcumin in enhancing cell proliferation and adjusting proinflammatory cytokine-mediated oxidative damage of ethanol-induced acute gastric ulcers. Chem Biol Interact. 2012 Apr 15; 197(1): 31-9.
- 25- Li W, Wang X, Zhang H, He Z, Zhi W, Liu F, et al. Anti-ulcerogenic effect of cavidine against ethanol-induced acute gastric ulcer in mice and possible underlying mechanism. Int Immunopharmacol. 2016 Sep; 38: 450-9.
- 26- Mallebrera B, Font G, Ruiz MJ. Disturbance of antioxidant capacity produced by beauvericin in CHO-K1 cells. Toxicol Lett. 2014 May 2; 226(3): 337-42.
- 27- Alvarez-Suarez JM, Dekanski D, Risti S, Radonji NV, Petronijevi ND, Giampieri F, et al. Strawberry polyphenols attenuate ethanol-induced gastric lesions in rats by activation of antioxidant enzymes and attenuation of MDA increase. PLoS One. 2011; 6(10): e25878.
- 28- Yang HJ, Kim MJ, Kwon DY, Kang ES, Kang S, Park S. Gastroprotective actions of *Taraxacum coreanum Nakai* water extracts in ethanol-induced rat models of acute and chronic gastritis. J Ethnopharmacol. 2017 Aug; 208: 84-93.