

درمان زودرس کوریورینوپاتی با لیزر دیود

دکتر مرسل مهریار^۱ دکتر مرتضی مهدی زاده^۱ دکتر محسن فروردین^۱ دکتر حسین اشرف^۱ دکتر منصور رحیمی^۱ دکتر حسام الدین مقدسی^۲
دکتر سینا احمدی^۲ دکتر کاظم کامران^۲ دکتر مرتضی فنواتی^۳

^۱ استادیار بخش چشم پزشکی^۲ فلوشیپ ویتره ورتین بخش چشم پزشکی دانشگاه علوم پزشکی شیراز^۳ چشم پزشک

مجله پزشکی هرمزگان سال هفتم شماره سوم پاییز ۸۲ صفحات ۱۴۱-۱۴۴

چکیده

مقدمه: بیماری کوریورینوپاتی (C S C) یک بیماری با علت ناشناخته است. هدف این مطالعه تعیین اثر درمان زودرس CSC با لیزر دیود در چهار هفته اول و بررسی عوارض و عود بیماری می باشد.

روش کار: در این مطالعه توصیفی ۵۴ چشم از ۵۴ بیمار با تشخیص CSC و بدون درمان اولیه و ۵۵ چشم از ۵۵ بیمار با تشخیص CSC در ۴ هفته اول بروز علائم، نقاطی که دارای نشت ماده فلورسین بود و حداقل ۳۵۰ میکرون از مرکز بینایی فاصله داشت، مورد لیزر درمانی با مشخصات زیر قرار گرفتند.

اندازه ۷۵ میکرون قدرت ۱۰۰-۳۰۰ میلی وات و زمان ۱۰۰-۳۰۰ میلی ثانیه بطوریکه محل لیزر به سختی دیده شود. تمامی بیماران حداقل بمدت یک سال پیگیری شدند.

نتایج: در گروه بدون درمان اولیه، ۲۷/۷۷٪ از بیماران بعد از ۶ هفته دید بیست، بیستم به دست آوردند. ۱۸/۱۸٪ از بیماران بعد از یکسال دید بیست، بیستم بدست آوردند و ۲۴٪ در طول یکسال مراقبت دچار عود مکرر شدند. Choroidal Neovascularization (CNV) در ۱/۸۵٪ از بیماران دیده شد.

در گروه با درمان اولیه، در همه بیماران در عرض ۲-۴ هفته (متوسط ۳/۱ هفته) مایع زیر شبکیه کاهش پیدا کرد. ۶۷٪ بیماران در مدت ۲-۶ هفته دید بیست، بیستم بدست آوردند. در ۱۴/۶٪ بیماران عود مجدد دیده شد که با درمان مشابه بهبود یافتند. در طول حداقل یک سال پیگیری هیچ موردی از عوارض مهم لیزر دیده نشد. ۸۷/۷٪ از بیماران بعد از یکسال دید بیست، بیستم داشتند.

نتیجه گیری: درمان زودرس CSC با لیزر دیود در ۴ هفته اول با کاهش مدت بیماری و تسریع در افزایش دید با کاستن از استرس بیمار می تواند منجر به کم کردن میزان عود بیماری شود.

کلیدواژه ها: جراحی لیزر - کوریورینوپاتی - درمان

نویسنده مسئول:

دکتر مرسل مهریار

بیمارستان خلیلی - بخش

چشم پزشکی

شیراز - ایران

تلفن: ۶۲۷۹۳۷۳ ۷۱۱ ۹۸+

اگرچه عوارضی مانند اختلال در دید، رنگ و کاهش

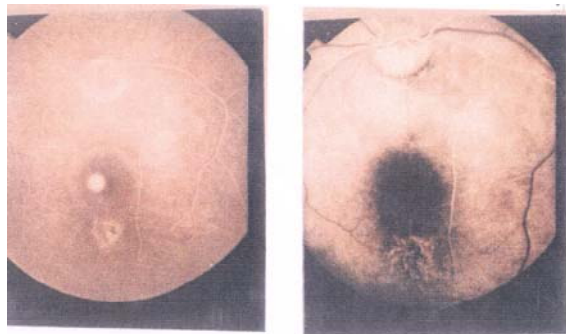
حساسیت به کنتراست متامورفوسپی و اسکوتوم ملایم می تواند باقی بماند. در عده ای حدت بینایی به اندازه قبل از حمله نمی رسد و در ۴۰ تا ۵۰ درصد موارد عود مجدد دیده می شود که نیمی از این مقدار معمولاً در سال اول اتفاق می افتد (۱، ۲، ۳).

در حال حاضر یکی از درمانهای پذیرفته شده لیزر درمانی است که پس از حداقل ۳ الی ۴ ماه از

مقدمه:

کوریورینوپاتی یک بیماری با علت ناشناخته است. این بیماری که معمولاً مردان جوان و میانسال را گرفتار می کند با جداسدگی سروژ شبکیه یا Retinal pigment epitheliopathy (RPE) غالباً در ناحیه ماکولا مشخص می شود. در ۸۰ تا ۹۰ درصد موارد در مدت ۱ تا ۴ ماه بهبود خودبخود حاصل می شود.

تصویر ۱ - F/A قبل و بعد از انجام لیزر درمانی



قبل از لیزر

دو هفته بعد از لیزر

در بیماران درمان نشده، بعد از فلورسین آنژیوگرافی، ۲ هفته، ۶ هفته، ۶ ماه و یکسال بعد از معاینات اولیه معاینات مجدد انجام گرفت.

نتایج:

از ۵۴ چشم بدون درمان اولیه، ۴۶ نفر مرد (۸۵/۱٪) و ۸ نفر زن (۱۴/۸٪) بودند. سن متوسط ۳۵ سال و یا محدوده سنی ۲۳-۵۰ سال بودند.

جدول شماره ۱- توزیع سنی بیمارانی که درمان نشده اند

سن	مرد	زن	جمع
۲۰ تا ۳۰ سال	۱۰ (۱۸/۵٪)	۲ (۳/۷٪)	۱۲ (۲۲/۲٪)
۳۰ تا ۳۹ سال	۲۵ (۴۶/۲٪)	۵ (۹/۲٪)	۳۰ (۵۵/۵٪)
۴۰ تا ۵۰ سال	۱۱ (۲۰/۴٪)	۱ (۱/۹٪)	۱۲ (۲۲/۳٪)
جمع	۴۶ (۸۵/۱٪)	۸ (۱۴/۵٪)	۵۴ (۱۰۰٪)

۲۳ بیمار ۴۲/۶٪ برای اولین بار و ۳۱ بیمار ۵۷/۴٪ دچار عود مجدد شده بودند. بهترین حدت بینایی در معاینه ابتدایی بیست، هشتادم تا بیست، سی ام و متوسط بیست، دویستم بوده است. (گروه درمان شده و درمان نشده دارای دید مشابه بودند).

حدت بینایی بیست، بیستم در هیچ یک از چشمها بعد از دو هفته دیده نشد. ۲۷/۷۷٪ افراد (۱۵ نفر) بعد از ۶ هفته و ۸۵/۱۸٪ افراد (۴۶ نفر) بعد از یکسال دید بیست، بیستم را بدست آوردند.

شروع علایم استفاده می شود. به نظر می رسد درمان زودرس با لیزر در صورتی که عوارض عمده ای نداشته باشد با تسریع در روند بهبودی بیماری و کاهش استرس بیمار سبب پیشگیری از عود بیماری شود.

مواد و روشها:

از فروردین ۷۶ تا آبان ۷۸، ۱۰۹ چشم از ۱۰۹ بیمار مبتلا به CSC تحت معاینه قرار گرفتند.

در کل بیماران علاوه بر گرفتن تاریخچه دقیق اندازه گیری بهترین دید اصلاح شده بینایی و فشار چشم ته چشم بیماران نیز پس از گشاد کردن مردمک با لنز تماسی گلدمن و افتالموسکوپ غیرمستقیم معاینه شد. آنژیوگرافی فلورسین از همه بیماران انجام گردید. بیماران حداقل به مدت یک سال پیگیری و در صورت عود مجدد به همین روش درمان شدند و میزان بروز عوارض نیز بررسی شد. از ۱۰۹ بیمار فوق دارای شرایط تقریباً مشابه ۵۴ بیمار تحت پیگیری CSC با لیزر دیود (با اخذ رضایت نامه) قرار گرفتند. همه بیماران دارای جاشدگی واضح سرروز در قطب خلفی همراه با کاهش بینایی بودند.

در بیماران درمان شده، در فلورسین آنژیوگرافی نقاط مشخص نشت نشان می دادند در صورتی که حداقل فاصله محل نشت از مرکز فوآ ۳۵۰ میکرومتر بود حداکثر در ۴ هفته اول از شروع علائم بوسیله لیزر دیود با مشخصات زیر درمان شدند: اندازه ۷۵ میکرومتر قدرت ۱۰۰ تا ۳۰۰ میلی وات مدت ۱۰۰ تا ۳۰۰ میلی ثانیه بطوریکه ضایعه ناشی از لیزر در نقطه یا نقاط نشت بسیار ملایم و به سختی قابل رؤیت بود. پس از آن هر هفته معاینه مجدد صورت گرفت تا آنکه مایع زیر شبکیه جذب گردد. ۲ تا ۳ هفته پس از درمان آنژیوگرافی فلورسین تکرار و زمانی بهبودی کامل تلقی می شد که مایع زیر شبکیه کاملاً جذب شده و هیچ نقطه نشت در F/A دیده نمی شد از آن پس هر ۶ ماه پیگیری صورت می گرفت.

حدت بینایی بیست، بیستم در ۱۴ چشم (۲۵/۵٪) پس از ۲ هفته و در ۲۵ چشم (۴۵/۵٪) بعد از ۴ هفته و در ۳۷ چشم (۶۷٪) پس از ۶ هفته بدست آمد. یک سال بعد در ۴۸ چشم (۸۷/۳٪) دید بیست، بیستم حاصل شد. در بیمارانی که دید اولیه بین بیست، هشتادم تا بیست، صدم بود، شانس بازگشت دید به حد بیست، بیستم با افرادی که دید اولیه بین بیست، سی ام تا بیست، صدم بود، برابری می کرد.

بحث و نتیجه گیری:

برای درمان بیماری CSC از روشهای مختلفی استفاده شده است. با توجه به نقش استرس در ایجاد این بیماری اثرات سودمند استفاده از بتا بلوکرها در مطالعات محدود نشان داده شده است (۴) به علاوه از داروهای دیگر نظیر استازولامید و آرامبخش ها نیز استفاده شده است. درمان نقاط نشت با لیزر مدت بیماری را کاهش می دهد ولی اثری بر حدت بینایی نهایی ندارد (۵، ۶). در یک مطالعه حد میانه دوره بیماری در افرادی که با لیزر درمان شده اند از ۲۳ هفته به ۵ هفته رسیده است (۷). البته در این مطالعه لیزر پس از ۴ هفته از شروع علایم به کار رفته بود. در بعضی مطالعات لیزر سبب کاهش میزان عود بیماری شده است (۸) اما در برخی دیگر این اثر نشان داده نشده است که Matsunaga در ژاپن این عارضه را در کمتر از ۱٪ موارد لیزر گزارش کرده است. لیزر با پاکسازی RPE آسیب دیده سبب کاهش میزان نشت در سطح RPE و باز جذب سریع مایع زیر شبکیه توسط RPE های سالم می شود (۱۰). در مطالعات جدیدتر بوسیله Indocyanine Green (ICG) پاتولوژی در این بیماری با افزایش تراوایی عروق کوریو کاپیلاری و تغییرات جریان خون در این بخش نشان داده شده است (۱۱، ۱۲، ۱۳). از آنجا که نفوذ لیزر دیود عمیق تر می باشد و امکان صدمه زدن به لایه های سطحی شبکیه کمتر است استفاده از آن توصیه می شود. علاوه بر آنکه لیزر درمانی زودرس استرس ناشی از کاهش دید طولانی مدت را کم می کند می تواند باعث کاهش میزان عود مجدد

۲۴٪ افراد (۱۳ نفر) در طول یکسال دچار عود مکرر شدند. در ۱/۸۵٪ (یک نفر) دچار CNV گردید که دارای سن ۴۹ سال بود.

در نهایت در بیماران بدون درمان اولیه ۵/۵٪ از بیماران (۳ نفر) به دید بیست، سی ام یا بهتر نرسیدند که اینها اغلب در بیماران با کوریورتنوپاتی مزمن یا کوریورتنوپاتی راجعه بود که به طور پیشرونده دچار کاهش دید دائمی و نهایتاً دچار آتروفی سلولهای اپی تلیوم پیکمانته منتشره گردیدند.

در بیماران درمان شده، ۵۵ چشم مورد مطالعه قرار گرفتند که ۴۷ نفر (۸۵/۵٪) مرد و ۸ نفر (۱۴/۵٪) زن بودند. سن متوسط ۳۵/۵ سال و با محدوده سنی ۲۵ تا ۵۰ سال بوده است.

جدول شماره ۲ - توزیع سنی بیمارانی که درمان شده اند

سن	مرد	زن	جمع
۲۰ تا ۳۰ سال	۸ (۱۶/۶٪)	۱ (۱/۸٪)	۹ (۱۶/۴٪)
۳۰ تا ۳۹ سال	۲۷ (۴۹/۱٪)	۶ (۱۰/۹٪)	۳۳ (۶۰٪)
۴۰ تا ۵۰ سال	۱۲ (۲۱/۸٪)	۱ (۱/۸٪)	۱۳ (۲۳/۶٪)
جمع	۴۷ (۸۵/۵٪)	۸ (۱۴/۵٪)	۵۵ (۱۰۰٪)

۲۱ بیمار (۳۸/۲٪) برای اولین بار و ۳۴ بیمار (۶۱/۸٪) دچار عود مجدد شده بودند. بهترین حدت بینایی در معاینه ابتدایی بیست، سی ام تا بیست، هشتادم و متوسط بیست، دویستم بود. درمان به طور متوسط ۳ هفته (با محدوده ۱ تا ۴ هفته) پس از شروع علایم آغاز شد. در همه بیماران ۲ تا ۴ هفته بعد مایع زیر شبکیه کاهش و نقطه یا نقاط نشت در فلوئورسنت آنژیوگرافی ثانوی از بین رفت.

در ۲۷/۳٪ موارد در دو هفته اول در ۲۷/۳٪ موارد در هفته سوم و ۴۵/۴٪ باقیمانده در هفته چهارم مایع زیر شبکیه بطور قابل ملاحظه ای جذب شد. علایمی دال بر ایجاد عروق جدید زیر شبکیه در آنژیوگرافی فلوئورسنت و معاینه های بعدی دیده نشد و تنها یافته قابل توجه تغییرات پیگمانته در RPE مناطق نشت و جداشدگی شبکیه بود. در طول یکسال در ۸ مورد (۱۴/۵٪) عود بیماری رخ داد که به روش مشابه درمان و منجر به بهبود مجدد بیماری شد.

گردد. به نظر می رسد بازگشت سریعتر ماکولا به آناتومی طبیعی می تواند تأثیراتی که این بیماری بر دیگر اعمال ماکولا مانند اختلال دید رنگ متامورفوسی و اسکوتوم ملایم دارد کاهش دهد که اثبات آن نیاز به مطالعات بیشتر دارد.

References

منابع و مآخذ

1. Grand MG, Bressler NM. Basic and clinical science course, section 12; retina and vitreous. American Academy of ophthalmology. San Francisco; 1997.
2. Castro correa J, Coutinho MF, Rosas V, et al. Long-term follow-up of central serous retinopathy in 150 patients. *Doc Ophthalmol*. 1992;81:379-386.
3. Spaide RF. Central serous chorioretinopathy Disease of the retina and vitreous. W B Saunders. Philadelphia; 1999.
4. Browning DJ. Nadolol in treatment of central serous retinopathy. *Am J Ophthalmol*. 1993;116(6):770-771.
5. Ficker L, Vafidis G, While A, et al. Long-term follow-up of a prospective trial of argon laser photocoagulation in the treatment of central serous retinopathy. *Br J Ophthalmol*. 1988;72(11):829-834.
6. Yap EY, Robertson DM. The long term outcome of central serous chorioretinopathy. *Arch Ophthalmol*. 1996;114(6):689-692.
7. Watzke RC, Burton TC, Woolson RF. Direct and indirect laser photocoagulation of central serous choroidopathy. *Am J Ophthalmol*. 1979;88(5):914-918.
8. Burumcek E, Mudun A, Karacorlu S, et al. Laser photocoagulation for persistent central serous retinopathy: results of long-term follow-up. *Ophthalmology*. 1997;104(4):616-622.
9. Brancato R, Scialdone A, Pece A, et al. Eight years follow up of central serous chorioretinopathy with and without laser treatment. *Greafes Arch Clin Exp Ophthalmol*. 1987;225(3):166-168.
10. Leaver P, Williams C. Argon laser photocoagulation in the treatment of central serous chorioretinopathy. *Br J Ophthalmol*. 1979;63(10):674-677.
11. Spaide RF, Campeas L, Hass A, et al. central cerous chorioretinopathy in younger and older adults. *Ophthalmology*. 1996;103(12):2070-2080.
12. Piccolino FC, Borgia L. Central serous chorioretinopathy and indocyanine green angiography. *Retina*. 1994;14(3):231-242.
13. Spaide RF, Hall L, Haas A, et al. Indocyanine green videoangiography of older patient with central serous chorioretinopathy. *Retina*. 1996;16(3):203-213.