

مقایسه اکوکاردیوگرافی داپلر و M-Mode در تشخیص بازماندن مجرای شریانی در کودکان

دکتر نورمحمد نوری^۱ دکتر شاهرخ رجایی^۲

^۱ دانشیار، گروه کودکان دانشگاه علوم پزشکی زاهدان ^۲ استادیار گروه کودکان دانشگاه علوم پزشکی هرمزگان

مجله پزشکی هرمزگان سال هشتم شماره سوم پاییز ۸۳ صفحات ۱۲۹ تا ۱۳۲

چکیده

مقدمه: مجرای شریانی ارتباطی نرمال بین شریان ریوی چپ و آئورت نزولی در جنین است. تداوم این ساختمان بعد از تولد بیش از ۱۰ روز غیرطبیعی محسوب می‌گردد. این مطالعه با هدف مقایسه اکوکاردیوگرافی M-Mode و داپلر در تشخیص بازماندن مجرای شریانی (Patent Ductus Arteriosus (PDA در کودکان انجام گرفت. **روش کار:** این تحقیق از نوع تحلیلی - مقطعی می‌باشد که بر روی ۶۲ بیمار که از طریق معاینه بالینی مظنون به داشتن PDA بوده و طی مدت یکسال به بیمارستان علی اصغر (ع) زاهدان و بیمارستان کودکان بندرعباس مراجعه نموده، انجام شده است روش نمونه‌گیری غیراحتمالی آسان می‌باشد. بیماران با هر دو روش اکوکاردیوگرافی داپلر و M-Mode مورد بررسی قرار گرفتند. روش گردآوری داده‌ها به صورت مشاهده و معاینه مستقیم و ثبت در فرم اطلاعاتی بوده است سپس داده‌ها با استفاده از جداول توزیع فراوانی و آزمون آماری مک نمار مورد تجزیه و تحلیل قرار گرفت.

نتایج: از ۶۲ بیمار مورد مطالعه ۳۴ نفر مؤنث و ۲۸ نفر مذکر بودند. سن ۵۱/۶ درصد بیماران زیر یکسال و بقیه بالاتر از یکسال بود. نبض‌های محیطی جهنده در ۸۵ درصد بیماران وجود داشت. در رادیوگرافی قفسه سینه اندازه قلب در ۸۲/۳ درصد بیماران بیشتر از حد نرمال بود و در ۸۵/۵ درصد آنان نقش عروق ریوی افزایش نشان می‌داد. در ECG ۵۸/۱ درصد بیماران بیشتر از علائمی مبنی بر هیپرتروفی بطن چپ، بطن راست و یا هر دو بطن را داشتند. همچنین هیپرتانسسیون شریان ریوی در ۵۱/۶ درصد بیماران مشاهده شد. PDA با اکوکاردیوگرافی M-Mode در ۵۶ بیمار (۹۰/۲ درصد) و با اکوکاردیوگرافی داپلر در ۶۱ بیمار (۹۸/۴ درصد) تشخیص داده شد در تشخیص PDA با توجه به آزمون آماری مک نمار بین دو روش فوق اختلاف معنی‌داری وجود نداشت.

نتیجه‌گیری: نتایج این پژوهش نشان داد که ارزش تشخیصی اکوکاردیوگرافی M-Mode و داپلر در تشخیص PDA با همدیگر همخوانی زیادی دارد و توجه مجدد به استفاده از روش اکوکاردیوگرافی M-Mode در تشخیص PDA در کودکان بویژه شیرخواران و نوزادان بی‌قرار سودمند می‌باشد.

کلیدواژه‌ها: اکوکاردیوگرافی، داپلر - مجرای شریانی، بازماندن

نویسنده مسئول:

دکتر شاهرخ رجایی
بیمارستان کودکان - دانشگاه
علوم پزشکی هرمزگان
بندرعباس - ایران
تلفن: ۰۹۸ ۷۶۱ ۶۶۶۶۲۴۱-۲

مقدمه:

شیوع بیماریهای مادرزادی قلب بین ۱۲/۳-۴/۰۵ در هزار تولد زنده می‌باشد (۱) و Patent Ductus Arteriosos (PDA) یکی از شایعترین بیماریهای مادرزادی قلب در کودکان است که حدود ۱۰-۵ درصد بیماریهای مادرزادی قلب را شامل می‌شود. شیوع PDA در نوزادان نارس ۱۶ برابر ترم بوده و در کسانی که در ارتفاعات زندگی می‌کنند شیوع آن ۳۰ برابر

ناهنجاریهای مادرزادی قلب از دیرباز جزء مهمترین بیماریهای قلبی عروقی در کودکان و بالغین بوده و در حال حاضر از شناخته‌ترین بیماریهای قلبی محسوب می‌شوند و در صورت تشخیص بموقع، اغلب با درمانهای مؤثر می‌توان به بیمار کمک نمود.

حاشیه چپ جناغ سینه انجام گردید و نسبت قطر LA/AO بیشتر از ۱/۴ غیرطبیعی در نظر گرفته شد. اکوکاردیوگرافی داپلر در نمای محور کوتاه قلب در حاشیه چپ جناغ سینه و نمای موازی با قوس آئورت در فرورفتگی فوق جناغ سینه‌ای انجام گردید. یافته‌های حاصل از اکوکاردیوگرافی M-Mode و داپلر جهت تشخیص PDA در فرم اطلاعاتی ثبت گردید. روش گردآوری اطلاعات به صورت مشاهده و معاینه مستقیم و ثبت در فرم اطلاعاتی بیماران بوده و تجزیه و تحلیل اطلاعات جمع‌آوری شده که شامل سن، جنس، یافته‌های معاینه بالینی، رادیوگرافی قفسه سینه، نوار قلب، اکوکاردیوگرافی داپلر و M-Mode بود با استفاده از نرم‌افزار آماری SPSS و آزمون آماری مک نمار و جداول توزیع فراوانی انجام گرفت.

نتایج:

نتایج حاصل از این پژوهش نشان می‌دهد که ۶۲ بیمار مبتلا به PDA، ۳۴ نفر دختر (۵۴/۸ درصد) و ۲۸ نفر پسر (۴۵/۲ درصد) بودند. ۳۲ بیمار (۵۱/۶۱ درصد) در گروه سنی یکسال و کمتر از آن، ۱۴ بیمار (۲۲/۵۸ درصد) در گروه سنی بین یک تا دو سال و ۱۶ بیمار (۲۵/۸۱ درصد) در گروه سنی بیش از ۲ سال بودند (نمودار ۱). ۴۶/۷ درصد بیماران وزن نرمال و ۵۳/۳ درصد وزن کمتر از نرمال داشتند. در معاینه بالینی ۵۰ درصد بیماران سوفل مداوم و ۵۰ درصد دیگر سوفل سیستولیک داشتند در ۵۰ درصد بیماران جزء ریوی صدای دوم قلب نرمال و در ۵۰ درصد دیگر افزایش یافته بود. ۸۵ درصد بیماران مورد مطالعه در معاینه بالینی دارای نبض جهنده و ۱۵ درصد آنان فاقد این یافته بالینی بودند. ۴۱/۹ درصد بیماران دارای ECG نرمال بودند، در حالیکه ۱/۳ درصد آنان علائم هیپرتروفی بطن راست، ۳۲/۳ درصد آنان علائم هیپرتروفی بطن چپ و ۱۴/۵ درصد بیماران علائم هیپرتروفی هر دو بطن داشتند. در رادیوگرافی قفسه سینه در ۱۷/۷ درصد بیماران اندازه قلب نرمال و در ۸۲/۳ درصد آنان افزایش یافته بود، همچنین در ۱۴/۵ درصد

افرادی است که در سطح دریا زندگی می‌کنند (۲، ۳). درمان بموقع حتی در نوزادان نارس به روش جراحی و یا کاتتریسیم فوق‌العاده بی‌خطر بوده و از عوارض و مرگ و میر بسیار کمی برخوردار است. در حالیکه عدم درمان PDA باعث تهدید زندگی شیرخواران شده و ممکن است حتی آنان را در معرض سندرم ایزنمنگر قرار دهد (۳، ۴) امروزه جهت تشخیص PDA از دو روش اکوکاردیوگرافی داپلر و M-Mode (مخصوصاً در نوزادان ترم و نارس) می‌توان استفاده نمود.

از آنجا که اکوکاردیوگرافی داپلر در شیرخواران و نوزادان به دلیل بی‌قراری می‌تواند مشکل‌آفرین باشد و مانع تشخیص بموقع PDA گردد، اکوکاردیوگرافی M-Mode مخصوصاً در شیرخواران بی‌قرار از اهمیت ویژه‌ای برخوردار است. مطالعات نشان می‌دهد که تاکنون تحقیقات کمی در مورد استفاده از اکوکاردیوگرافی M-Mode در تشخیص PDA انجام شده است در کشور ما با اطلاعات موجود تاکنون چنین مطالعه‌ای صورت نگرفته است بنابراین هدف از پژوهش حاضر مقایسه دو روش اکوکاردیوگرافی داپلر و M-Mode در تشخیص PDA مخصوصاً در شیرخواران می‌باشد.

روش کار:

مطالعه حاضر از نوع تحلیلی - مقطعی می‌باشد جامعه مورد مطالعه کلیه بیمارانی است که در سنین یک ماه تا ۱۵ سال با بیماری قلبی به بیمارستان علی اصغر (ع) زاهدان و بیمارستان کودکان بندرعباس طی مدت یکسال مراجعه و تشخیص احتمالی آنان PDA بوده می‌باشد. روش نمونه‌گیری غیراحتمالی آسان می‌باشد در ضمن قبل از بررسی بیمارانی که آنومالیهای قلبی مادرزادی از قبیل تنه شریانی، ASD، VSD و AVSD داشتند از مطالعه حذف شدند.

قبل از انجام اکوکاردیوگرافی از بیماران معاینه بالینی، رادیوگرافی قفسه سینه و نوار قلب بعمل آمد سپس جهت بیماران اکوکاردیوگرافی انجام شد. اندازه‌گیری نسبت قطر دهلیز چپ (LA) به آئورت (AO) با روش اکوکاردیوگرافی M-Mode و در نمای محور بلند قلب در

جدول شماره ۱ - توزیع فراوانی تشخیص PDA با دو

روش اکوکاردیوگرافی M-Mode و Doppler

جمع		+		-		Doppler
تعداد	درصد	تعداد	درصد	تعداد	درصد	M-Mode
۶	٪۹/۷	۶	٪۹/۷	۰	۰	-
۵۶	٪۹۰/۳	۵۵	٪۸۸/۷	۱	٪۱/۶	+
۶۲	٪۱۰۰	۶۱	٪۹۸/۴	۱	٪۱/۶	جمع

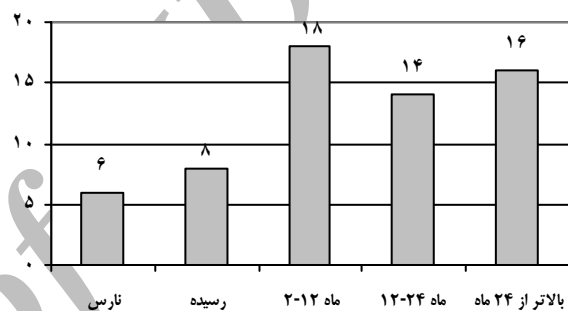
بحث و نتیجه گیری:

PDA یکی از شایعترین بیماریهای مادرزادی قلب است که علائم بالینی آن وابسته به اندازه PDA و مقاومت عروق ریوی است طیف علائم بالینی از مرگ در نوزادان نارس در چند روز اول زندگی تا یک سوپل خفیف بعد از دوران نوجوانی متغیر می‌باشد. در شرح حال این بیماران یافته اختصاصی وجود ندارد. نشانه‌های بیماری عمدتاً بستگی به جنبه‌های آناتومیک و فیزیولوژیک کانال شریانی در افراد مختلف دارد. علائم در معاینه بالینی نیز در افراد مختلف بر اساس تفاوت در اندازه، آناتومی و فیزیولوژی کانال متفاوت می‌باشد ولی معمولاً یافته‌های بالینی به اندازه‌ای اختصاصی هستند که تشخیص را مطرح سازند (۴، ۵). در بررسی ما ۵۱/۶۱ درصد بیماران در گروه سنی یکسال و کمتر از آن، ۲۲/۲۸ درصد بیماران بین یک سال تا دو سال و بقیه بیماران سن بیشتر از دو سال داشتند.

سوپل قلبی در کلیه بیماران قابل سمع بود و جزء ریوی صدای دوم قلب در ۵۰ درصد موارد افزایش یافته بود. نبض جهنده در ۸۵ درصد آنان لمس می‌شد. یافته‌های الکتروکاردیوگرافیک و رادیولوژیک بیماران مبتلا به PDA بر اساس اندازه کانال شریانی و میزان شانت چپ به راست متفاوت می‌باشد. در این مطالعه در ECG علائم هیپرتروفی بطن راست، هیپرتروفی بطن چپ و هیپرتروفی هر دو بطن در ۵۸ درصد بیماران مشاهده گردید. در رادیوگرافی قفسه صدی در ۸۲/۳ درصد بیماران اندازه قلب بزرگتر از حد معمول و در ۸۵/۵ درصد بیماران نقش عروق ریوی افزایش داشت. ۵۱/۶

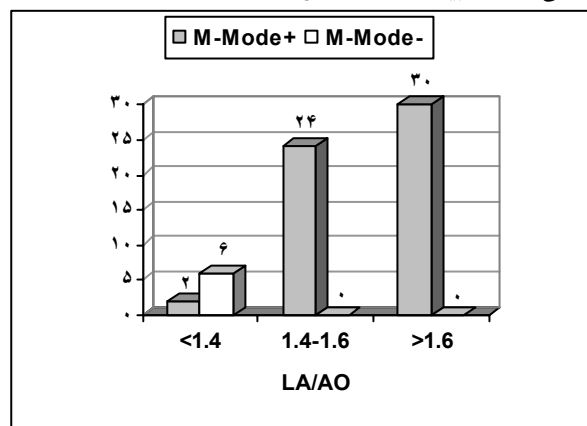
بیماران نقش عروق ریوی نرمال و در ۸۵/۵ درصد آنان افزایش یافته بود. فشار شریان ریوی در ۴۸/۴ درصد بیماران مورد مطالعه نرمال و در ۵۱/۶ درصد آنان افزایش یافته بود.

از ۸ بیمار مبتلا به PDA که نسبت LA/AO در آنها کمتر از ۱/۴ بود فقط ۲ بیمار با اکوکاردیوگرافی M-Mode تشخیص داده شده بودند در حالیکه تمامی بیماران با نسبت LA/AO مساوی یا بیشتر از ۱/۴ PDA آنها با اکوکاردیوگرافی M-Mode تشخیص داده شده بود (نمودار ۲).



نمودار ۱ - توزیع سنی بیماران مبتلا به PDA

همچنین یافته‌های حاصل از این پژوهش نشان داد که ارزش اکوکاردیوگرافی M-Mode در تشخیص PDA ۹۰/۳ درصد و اکوکاردیوگرافی داپلر ۹۸/۴ درصد می‌باشد (جدول شماره ۱). در تشخیص PDA آزمون آماری مک نمار اختلاف معنی‌داری را بین دو روش فوق نشان نداد.



نمودار ۲ - توزیع فراوانی تشخیص اکوکاردیوگرافی M-Mode در بیماران مبتلا به PDA بر حسب اندازه نسبت LA/AO

تشخیص PDA ۹۰/۳ درصد (۵۶ بیمار) و اکوکاردیوگرافی داپلر ۹۸/۴ درصد (۶۱ بیمار) بود. هر چند امروزه از اکوکاردیوگرافی M-Mode در تشخیص بیماریهای مادرزادی قلبی مثل PDA کمتر استفاده می‌شود نتایج این بررسی نشان می‌دهد که ارزش تشخیصی دو روش اکوکاردیوگرافی M-Mode و داپلر در تشخیص PDA در کودکان با همدیگر همخوانی زیادی دارند. با توجه به اینکه روشهای مختلف اکوکاردیوگرافی مثل M-Mode، داپلر و 2D مکمل هم می‌باشند، لذا استفاده مجدد از اکوکاردیوگرافی M-Mode در تشخیص PDA در کودکان بویژه شیرخواران و نوزادان بی‌قرار سودمند می‌باشد.

سپاسگزاری:

بدینوسیله از مسئولین بیمارستانهای علی اصغر (ع) زاهدان و کودکان بندرعباس که ما را در انجام این تحقیق یاری کردند سپاسگزاری می‌نماییم.

درصد بیماران مورد مطالعه مبتلا به افزایش فشار شریان ریوی بودند. تحقیقاتی که Yeh و همکاران در سال ۱۹۸۱ و Johnson در سال ۱۹۸۲ درباره یافته‌های اکوکاردیوگرافیک در بیمار مبتلا به مجرای شریانی باز انجام دادند با نتایج پژوهش ما همخوانی دارد (۶، ۷). در پژوهش Lyer و همکاران نسبت قطر LA/AO در اکوکاردیوگرافی M-Mode بیش از ۱/۳ غیرطبیعی در نظر گرفته شد و حساسیت و ویژگی اکوکاردیوگرافی M-Mode در تشخیص PDA به ترتیب ۷۹ و ۹۵ درصد بوده است (۸). در بررسی Su و همکاران حساسیت و ویژگی اکوکاردیوگرافی داپلر در تشخیص PDA به ترتیب ۹۳/۵ و ۱۰۰ درصد بوده است (۹). نسبت قطر LA/AO در مطالعه Lago و همکاران بیش از ۱/۳ در حالیکه در پژوهش Skinner بیش از ۱/۴ غیرطبیعی در نظر گرفته شده است (۱۰، ۱۱). در بررسی ما نسبت قطر LA/AO در اکوکاردیوگرافی M-Mode بیش از ۱/۴ غیرطبیعی در نظر گرفته شد و ارزش اکوکاردیوگرافی M-Mode در

References

منابع

- Moller J, Hoffman JE. Pediatric cardiovascular medicine. New York: Churchill Livingstone; 2000.
- Zanchetta M, Dimopoulos K, Rigatelli G. Patent ductus arteriosus closure using the new implanter duct occluder, preliminary result and review of the literature. *Minerva Cardio Angiol.* 2001;49(6):369-376.
- Moore P, Brook MM, Heymann MA. Patent ductus arteriosus. In: Allen HD, Clark EB, Gutgesell HP, Driscoll DJ. Moss and Adams, Heart disease in infants, children and adolescents including the fetus and young adults. 6th ed. Philadelphia: Williams and Wilkins; 2001:652-669.
- Mullins GE, Pagotto L. Patent ductus arteriosus. In: Garson AJ, Bricker JT, Fisher DJ, Neish SR. The science and practice of pediatric cardiology. 2nd ed. Baltimore: Williams and Wilkins. 1998;1181-1197.
- Neish S, Johnsrude C, Eindle ML. Patent ductus arteriosus. Available at URL: <http://www.emedicine.com>.
- Yeh TF, Luken JA, Thalji A. Clinical evaluation of premature infants with patent ductus arteriosus: a scoring system with echocardiogram, acid base, and blood gas correlation. *Crit Care Med.* 1981;9:655-657.
- Johnson GL, Breat GL, Gewitz MH. Echocardiograph characteristics in premature infant with patent ductus arteriosus. *Pediatrics.* 1983;72(6):864-871.
- Lyer P, Evant N. Re-evaluation of the left atrial to aortic root ratio as a marker of patent ductus arteriosus. *Arch Dis Child Fetal Neonatal.* 1994;70(2):112-117.
- Su BH, Watanabe T, Shimizu M. Echocardiographic assessment of PDA shunt flow pattern in premature infants. *Arch Dis Child Fetal Neonatal.* 1997;77(1):36-40.
- Lago P, Bettiol T, Salvadari S. Safty and efficacy of ibuprofen versus indomethacin in preterm infants treated for PDA: a randomized controlled trial. *Eur J Pediatr.* 2002;161:202-207.
- Skinner J, Alverson D, Hunter S: Echocardiography for the Neonatologist London: Churchill Livingstone: 2000.