

# معرفی یک مورد متاستاز منفرد جمجمه از کارسینوم فولیکولار تیروئید

دکتر مریم توحیدی<sup>۱</sup> دکتر سیدعبداله موسوی<sup>۱</sup> دکتر فرزاد حدائق<sup>۲</sup>  
<sup>۱</sup> استادیار، گروه پاتولوژی<sup>۲</sup> استادیار گروه داخلی دانشگاه علوم پزشکی هرمزگان

مجله پزشکی هرمزگان سال هشتم شماره چهارم زمستان ۸۳ صفحات ۲۳۹ تا ۲۴۴

## چکیده

**مقدمه:** کارسینوم فولیکولار تیروئید، دومین بدخیمی شایع تیروئید بوده و بیشتر در زنان و با حداکثر شیوع در دهه های پنجم و ششم زندگی دیده می شود. این تومور در صورت تهاجم به عروق خونی، می تواند متاستاز دور دست به استخوان، ریه، کبد و سایر اعضا بدهد. کارسینوم فولیکولار تیروئید، بندرت بصورت متاستاز دور دست و به خصوص به شکل متاستاز منفرد تظاهر می یابد.

**معرفی بیمار:** مورد معرفی شده، خانم ۶۵ ساله ای می باشد که با گواتر ندولار مراجعه کرده بود و گزارش سیتولوژیک اسپیراسیون سوزنی تیروئید تشخیص گواتر آدنوماتوز را برای وی مطرح نموده بود. در پیگیری، بیمار دچار توده ای در جمجمه با نمای استئولیتیک در استخوان پاریتال گردید. در بیوپسی از ضایعه، تشخیص متاستاز از کارسینوم فولیکولار تیروئید، مطرح شد. این تشخیص در تیروئیدکتومی کامل بیمار مسجل گردید.

**بحث:** بنابر این لازم است که در برخورد با ندول های تیروئید، به محدودیت های تشخیصی اسپیراسیون سوزنی در افتراق ضایعات فولیکولار توجه نمود و در بیماران با گواتر ندولار و شواهد متاستاز احتمال وجود کارسینوم های تیروئید را به عنوان منشا اولیه مد نظر قرار داد.

**کلیدواژه ها:** نئوپلاسم های تیروئید - کارسینوما - جمجمه

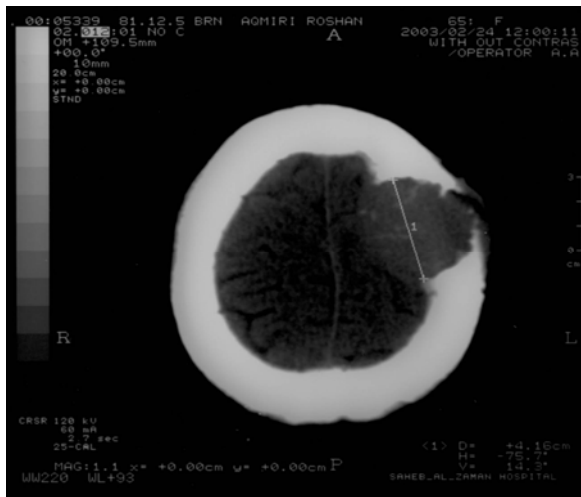
نویسنده مسئول:  
دکتر مریم توحیدی  
گروه پاتولوژی - دانشکده  
پزشکی - دانشگاه علوم  
پزشکی هرمزگان  
بندرعباس - ایران  
تلفن: ۳۳۳۳۶۸۹ ۷۶۱ ۹۸+

## مقدمه:

متاستاز دور دست در سرطانهای تیروئید پدیده شایعی نمی باشد و در میان کارسینوم های به خوبی تمایز یافته، در FTC بیشتر دیده می شود (۲). ریه و استخوان شایعترین محل های متاستاز می باشند (۱، ۲، ۳، ۵). شیوع متاستاز استخوانی در مطالعات مختلف از ۲۸ تا ۴۰٪ گزارش گردیده است (۵، ۶). از سوی دیگر، FTC بندرت بصورت متاستاز دور دست و بویژه به شکل ضایعه منفرد تظاهر می یابد (۷). عمده موارد متاستازهای گزارش شده در FTC در اشکال با تهاجم به عروق خونی بوده است، اما این موضوع در کمتر از ۱٪ موارد FTC واجد تهاجم کپسولی و بدون شواهد درگیری عروقی دیده می شود (۲).

کارسینوم های تیروئید نسبتاً غیرشایع هستند و حدود ۱/۵٪ از کل سرطانها را تشکیل داده (۱) و در زنان شایعتر از مردان هستند (۱، ۲، ۴). اکثر کارسینوم های تیروئید که از سلولهای فولیکولار تیروئید منشأ میگیرند، بصورت تومورهای به خوبی تمایز یافته شامل کارسینوم پاپیلاری (Papillary Thyroid Carcinoma - PTC) و کارسینوم فولیکولار (Follicular Thyroid Carcinoma - FTC) می باشند. FTC دومین شکل شایع سرطان تیروئید بوده و ۲۰-۱۰٪ از کل سرطانهای تیروئید را تشکیل می دهد. اوج شیوع این بدخیمی در دهه های پنجم و ششم زندگی است (۱، ۲، ۳).

دو ماه بعد، بیمار با توده ای در جمجمه مراجعه کرد. در رادیوگرافی ساده جمجمه، یک ضایعه استنولیتیک منفرد در استخوان پاریتال سمت چپ دیده شد. در سی تی اسکن، توده ای به ابعاد  $4 \times 4 \times 6/5$  سانتی متر در استخوان پاریتال سمت چپ با تخریب استخوان مشاهده شده که ضمن فشردن پارانشیم مغز، به نسج نرم جمجمه نیز گسترش یافته بود (تصویر شماره ۲).



#### تصویر شماره ۲- سی تی اسکن جمجمه بیمار

بیمار با تشخیص احتمالی مننژیوم بدخیم تحت عمل جراحی کرانیوتومی قرار گرفت. در حین جراحی به دلیل اندازه بزرگ تومور و شدت خونریزی، خارج ساختن کامل تومور امکان پذیر نبوده و تنها به بیوپسی از تومور اکتفا گردید.

در بررسی هیستوپاتولوژیک، بافت تیروئید متشکل از میکروفولیکولهای متعدد دیده شد که بعضی از آنها حاوی مقدار کمی کلوئید بودند. ارزیابی هسته های سلولهای اپیتلیوم فولیکولها، هیچیک از مشخصات ویژه کارسینوم پاپیلری را نشان نداد (تصویر شماره ۳). لذا تشخیص ضایعه متاستاتیک از منشأ کارسینوم فولیکولار تیروئید مطرح گردید.

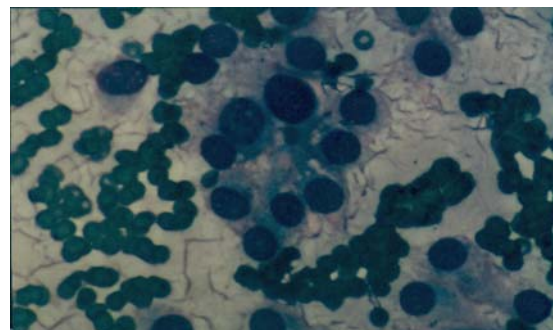
در ارزیابی مجدد بعد از کرانیوتومی، هیچ گونه شواهدی از متاستاز به ریه و سایر نواحی بدن یافته نشد. سپس بیمار تحت تیروئید کتومی کامل قرار گرفت.

در این مقاله، به معرفی یک مورد تظاهر غیر معمول از FTC در یک خانم ۶۵ ساله به شکل متاستاز منفرد به جمجمه با درگیری نسج نرم مجاور پرداخته و بر محدودیت تشخیصی ارزیابی سیتولوژیک آسپیراسیون سوزنی تیروئید در Fine Needle Aspiration Cytology (FNAC) تشخیص ضایعات فولیکولار تیروئید تاکید خواهیم نمود.

#### گزارش مورد:

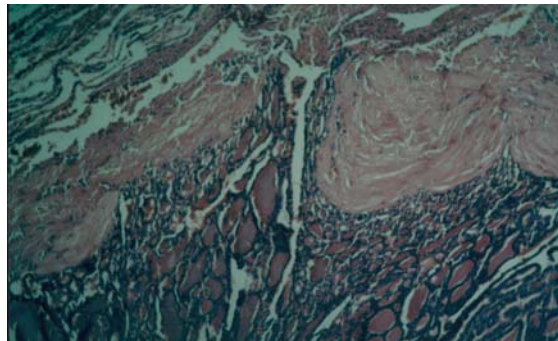
بیمار، خانم ۶۵ ساله ای است که به دلیل بزرگی تیروئید به درمانگاه غدد بیمارستان شهید محمدی بندرعباس مراجعه کرده بود. در معاینه بیمار، تیروئیدی بزرگ به وزن تقریبی ۶۵-۵۵ گرم با یک ندول بزرگ در لوب سمت چپ لمس شد. شواهدی از لنفادنوپاتی گردنی وجود نداشت. آزمایشات عملکردی تیروئید شامل TSH, T3RU, T4, T3 همگی طبیعی بودند.

بیمار تحت آسپیراسیون سوزنی تیروئید از ندول لوب چپ قرار گرفته و در بررسی سیتولوژیک، ضایعه ای با سلولاریتی متوسط، متشکل از سلولهای اپیتلیوم فولیکولار تیروئید با تفاوت خفیف تا متوسط در اندازه هسته ها (Anisonucleosis) دیده شده که در آن سلولها در صفحات، دستجات و تعدادی ساختمان فولیکولار پراکنده آرایش یافته بودند. مقدار کلوئید ناچیز بوده است. در تشخیص سیتولوژیک، گواتر آدنوماتوز گزارش گردیده بود (تصویر شماره ۱). لذا بدون هیچ گونه تجویز دارو، به بیمار توصیه گردید که ۶ ماه بعد جهت پیگیری مراجعه کند.



تصویر شماره ۱- نمای سیتولوژیک نمونه آسپیراسیون سوزنی ندول لوب چپ تیروئید

بعد از عمل تیروئیدکتومی، بیمار ۲۰۰ میلی کوری ید ۱۳۱ دریافت نمود.



تصویر شماره ۴ - نمای میکروسکوپی تهاجم به کپسول با عبور کامل از ضخامت کپسول (هماتوکسیلین - ائوزین با بزرگنمایی ۴۰X)

#### بحث و نتیجه‌گیری:

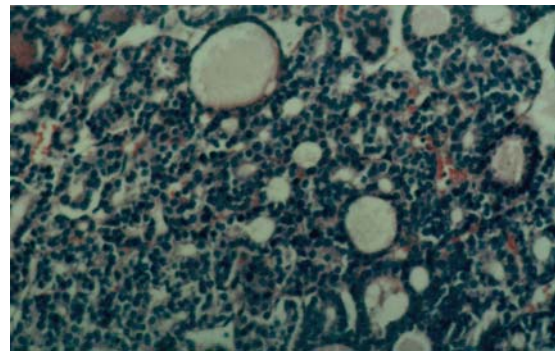
FTC به عنوان دومین شکل شایع بدخیمی‌های تیروئید با شیوع بیشتر در زنان دیده می‌شود و اوج شیوع سنی آن در دهه‌های پنجم و ششم زندگی و بالاتر از سن PTC می‌باشد. علت شیوع بیشتر بدخیمی‌های تیروئید از جمله FTC در زنان و ارتباط این شیوع با فاکتورهای هورمونی به خوبی شناخته نشده است (۱، ۲، ۴).

FTC در مناطق با کمبود ید شایعتر است که این مسئله می‌تواند پیشنهادکننده این نکته باشد که در برخی موارد، گواتر آدنوماتوز ممکن است عامل مستعدکننده برای ایجاد نئوپلاسم باشد (۱، ۴).

از سوی دیگر، شواهد محکمی دال بر ایجاد FTC از آدنوم‌های فولیکولار قبلی وجود ندارد (۱).

FTC معمولاً بصورت ندول منفرد بدون درد با رشد آهسته تظاهر می‌کند که اکثراً در اسکن رادیو ایزوتوپ خود را به شکل ندول سرد نشان می‌دهد (۱، ۳).

پس از تاریخچه و معاینه، نقطه آغازین مسیر تشخیصی در برخورد با ندولهای تیروئید، FNAC می‌باشد (۴، ۹، ۱۰). نقش FNAC در تشخیص افتراقی ضایعات فولیکولار (افتراق گواتر آدنوماتوز هیپرپلاستیک



تصویر شماره ۳ - نمای میکروسکوپی ضایعه متاستاتیک جمجمه (هماتوکسیلین - ائوزین با بزرگنمایی ۴۰X)

در بررسی ماکروسکوپی، در برش، یک ندول بزرگ به ابعاد  $7 \times 5 \times 1/5$  سانتیمتر که تقریباً جایگزین تمام پارانشیم لوب چپ شده بود، دیده شد. این ندول توسط یک کپسول ضخیم پوشیده شده و دارای سطح برش غیریکواخت کرم-قهوه‌ای بود. لوب راست تیروئید به ابعاد  $1 \times 1/5 \times 3$  سانتیمتر در سطح خارجی و در سطح برش، طبیعی به نظر می‌رسید. از ندول لوب چپ، برشهای متعدد به گونه‌ای برداشته شد که حداقل در ۳ سطح مقطع کامل از ندول، بتوان تمامی کپسول ضایعه را از نظر میکروسکوپی بررسی نمود.

در بررسی میکروسکوپی، یک ضایعه نئوپلاستیک متشکل از سلولهای فولیکولار دیده شد که دارای هسته‌های هیپرکروم بوده و در برخی از کانونها، آتیپی هسته را به شکل پلئومورفیسم و افزایش فعالیت میتوزی نشان می‌دادند. سلولهای نئوپلاستیک، عمدتاً در ساختمانهای فولیکولی کوچک (میکروفولیکول) آرایش یافته بودند. دربرشهای متعدد تهیه شده از کپسول، نفوذ سلولهای نئوپلاستیک به داخل کپسول در چند کانون محدود و عبور کامل آنها از کل ضخامت کپسول تنها در یک کانون کوچک مشاهده شد (تصویر شماره ۴). تهاجم عروقی و نکروز دیده نشد. در نهایت برای این نئوپلاسم فولیکولار واجد تهاجم کپسولی، تشخیص Well differentiated FTC گزارش گردید. بررسی میکروسکوپی لوب راست، تیروئیدیت لنفوسیتیک را نشان داد.

در بیمار معرفی شده، تشخیص کارسینوم، صرف نظر از وجود متاستاز دوردست، بر اساس یافتن تنها یک کانون کوچک از تهاجم کپسولی با عبور کامل از ضخامت کپسول گزارش شد. این مسئله مؤید لزوم تهیه برشهای کافی از کپسول ضایعه در نئوپلاسمهای فولیکولار می‌باشد. تهیه برش‌های متعدد، تهاجم عروقی را در داخل کپسول یا در خارج آن نشان نداد.

با این وجود، این کارسینوم فولیکولار Minimally invasive که تهاجم عروقی نداشت، باعث ایجاد متاستاز دور دست در استخوان جمجمه با گسترش به نسج نرم اسکالپ شده بود.

در FTC، ریه و استخوان شایع‌ترین محل‌های متاستاز دور دست بوده و در رده‌های بعد ارگان‌هایی نظیر مغز و کبد جای دارند (۱، ۲، ۳، ۵). در مطالعه Kitamura ۷۲٪ از کارسینوم‌های به خوبی تمایز یافته و ۷۸٪ از کل کارسینوم‌های تیروئید دارای متاستاز ریوی بودند. مطالعات دیگر انجام شده بر روی اتوپسی‌ها، در ۸۵-۷۰٪ موارد سرطانهای تیروئید متاستاز ریوی را نشان داده است (۵).

در بررسی‌های مختلف، استخوان دومین محل شایع متاستاز در کارسینوم‌های تیروئید بوده است. مطالعات Silverberg و Silliphent شیوع متاستاز استخوانی را ۴۰٪ و مطالعه Kitamura شیوع آن را ۲۸٪ نشان داده است (۶، ۵). متاستازهای استخوانی گرایش به درگیری کمر بند شانه‌ای، مهره‌ها، استروم، دنده، جمجمه و استخوان ایلیم دارند (۲). متاستازهای استخوان از جمله جمجمه معمولاً بصورت ضایعات متعدد استئولیتیک هستند لیکن تاکنون گزارشات معدودی در مورد متاستاز منفرد به جمجمه وجود داشته است (۱۲، ۱۳، ۱۴، ۱۵).

نسج نرم از نواحی غیر معمول برای متاستازهای کارسینوم‌های تیروئید بوده، تنها چند گزارش مودی در این زمینه بصورت وجود همزمان متاستاز به استخوان و نسج نرم وجود دارد (۶).

در بیمار معرفی شده، تنها یک متاستاز منفرد استئولیتیک در استخوان پاریتال سمت چپ با ایجاد

از نئوپلاسم‌های فولیکولار و نیز تمایز آدنوم فولیکولار از FTC محدود است (۹). هرچند تشخیص FTC به ارزیابی هیستوپاتولوژیک و یافتن شواهدی دال بر تهاجم به کپسول، عروق خونی یا هر دو بستگی دارد (۱، ۲، ۳، ۴). با این وجود در پاره‌ای موارد با در نظر گرفتن برخی معیارها نظیر میزان سلولاریتی، مقدار کلوئید، آنتی‌بی سلولی و طرح ساختاری در FNAC می‌توان پیشنهاداتی را در جهت تمایز ضایعات فولیکولار مطرح نمود (۱۰، ۱۱). در بیمار ما یافته‌های سیتولوژیک منجر به تشخیص گواتر آدنوماتوز گردیده بود. آنچه در بازبینی اسلایدهای سیتولوژی این بیمار مورد توجه قرار گرفت، مقدار ناچیز کلوئید و وجود Anisonucleosis خفیف تا متوسط بود که هیچیک معیار قاطعی برای تشخیص نئوپلاسم‌های فولیکولار نمی‌باشد.

در بررسی پاتولوژیک نئوپلاسم‌های فولیکولار، وجود تهاجم گسترده به نسج مجاور داخل یا خارج تیروئیدی یا تهاجم گسترده به عروق خونی، تشخیص FTC را مبرهن می‌سازد (Widely invasive FTC). در سایر موارد، تهاجم ممکن است محدود به کانونهای میکروسکوپی به شکل تهاجم به کپسول و یا تهاجم عروقی در داخل کپسول تومور یا در خارج آن باشد (Minimally invasive FTC) (۲، ۳).

FTC گرایش کمی برای تهاجم به عروق لنفاتیک دارد و لذا غدد لنفاوی ناحیه‌ای بندرت درگیر هستند. لیکن تمایل قابل توجهی نسبت به تهاجم به عروق خونی دارد. متاستازهای دور دست هماتوژن در FTC‌های با تهاجم وسیع (Widely invasive FTC) شایع هستند ولی در کمتر از ۵٪ تومورهای minimally invasive دارای تهاجم عروقی اتفاق می‌افتد. این در حالیست که کمتر از ۱٪ FTC‌هایی که فقط براساس تهاجم محدود به کپسول تشخیص داده می‌شوند، چنین متاستازهایی ایجاد می‌کنند (۲، ۳). بدین دلیل است که بعضی از محققین پیشنهاد می‌کنند که در FTC‌های دارای تهاجم عروقی از نام Angioinvasive FTC استفاده شود زیرا چنین تومورهایی احتمال بیشتری از عود و متاستاز را به همراه دارند (۴).

نئوپلاسم‌های فولیکولار بدخیم و خوشخیم از یکدیگر است. در نهایت بیمار با تظاهر غیرمعمول تومور منفرد استئولیتیک در جمجمه با درگیری نسج نرم به تشخیص می‌رسد. این در حالیکه بررسی‌های هیستوپاتولوژیک برش‌های متعدد تهیه شده از تومور، تنها کانون کوچکی از تهاجم کپسولی را بدون شواهدی از تهاجم عروقی، نشان داد و بدین ترتیب بیمار بدون داشتن یافته قابل رؤیت میکروسکوپی دال بر تهاجم عروقی، دارای متاستاز دور دست شده است که اینگونه تظاهر بندرت در Minimally invasive FTC فاقد تهاجم عروقی دیده می‌شود (۲).

در پایان، این نکته یادآوری می‌گردد که محدودیت تشخیصی FNAC را در تشخیص ضایعات فولیکولار تیروئید، باید همیشه مدنظر داشت. از طرف دیگر در بیماران با گواتر ندولار و شواهد متاستاز از جمله ضایعات لیتیک استخوانی باید احتمال وجود کارسینوم‌های تیروئید بویژه FTC را به عنوان منشأ اولیه در نظر گرفت.

توده‌ای در جمجمه، اولین تظاهر منجر به تشخیص بیماری بوده است.

شیوع متاستاز به مغز در بررسی‌های انجام شده بر روی اتوپسی‌ها ۲۲-۹٪ گزارش شده است و به عنوان یکی از علل شایع مرگ و میر ناشی از سرطان تیروئید مطرح می‌گردد (۷، ۸). لیکن در مطالعه Kitamura فقط در ۳٪ از مرگ و میرهای بیماران مبتلا به سرطان تیروئید، متاستاز مغزی عامل مرگ و میر بوده است (۵).

در بیمار ما، علیرغم وجود شواهد تصویرنگاری دال بر فشرده شدن پارانشیم مغز توسط تومور متاستاتیک جمجمه، لیکن به دلیل اندازه کوچک بیوپسی برداشته در حین عمل کرانیوتومی، در مورد درگیری متاستاتیک پارانشیم مغز نمی‌توان اظهار نظر قطعی نمود.

بدین ترتیب در اینجا بیماری معرفی گردید که علیرغم مراجعه اولیه به دلیل بزرگی تیروئید و انجام FNA از ندول برجسته تیروئید، تشخیص گواتر آدنوماتوز برای وی، نمودی از محدودیت FNAC در افتراق ضایعات فولیکولار هیپرپلاستیک از نئوپلاستیک و تمایز

## References

## منابع

- Ramzi SC, Vinay K, Tucker C. Pathologic basis of disease. 6<sup>th</sup> ed. Philadelphia: W.B.Saunders; 1999.
- Rosai J. Ackerman's surgical pathology. 8<sup>th</sup> ed. St Louis: Mosby; 1996.
- Livolsi VA, Montone K, Sack M. pathology of thyroid disease. In: Sternberg SS, Antonioli DA, Carter D, Mills SE, Oberman HA. Diagnostic surgical Pathology. Philadelphia: Lippincott Williams & Wilkins; 1999;529-587.
- Braverman LE, Utiger RD. The thyroid. New York: Lippincott-Raven; 1996.
- Kitamura K, Shimizu K, Nagahama M, Sugino K, Ozaki O, Mimura T, et al. Immediate cause of death in thyroid carcinoma: Clinicopathological analysis of 161 fatal cases. *J Clin Endocrinol Metab.* 1999;84(11):4043-4049.
- Sevinic A, Buyukberber S, Sari R, Baysal T, Mizark B. Follicular thyroid carcinoma presenting initially with soft tissue metastasis. *Jpn J Clin Oncol.* 2000;30:27-29.
- Silliphant WM, Klinck GH, Levitin MS. Thyroid carcinoma & death. Clinicopathological study of 193 autopsies. *Cancer.* 1964;17:513-525.
- Silverberg SG, Hutter RVP, Foote FWJ. Fatal carcinoma of the thyroid: Histology, metastasis & cause of death. *Cancer.* 1970;25:792-802.
- Davidson HG, Campora RG. Thyroid. In: Comprehensive cytopathology. 2<sup>nd</sup> ed. Philadelphia: W.B.Saunders; 1997:673-701.
- Gharib H. Fine needle aspiration biopsy of thyroid nodule: advantages, limitations & effects. *Mayo Clinic Proc.* 1994;69:44-49.
- Desohande V, Kapila K, Siva Sai K, Verma K. Follicular carcinoma of the thyroid. Decision tree approach using morphologic & morphometric parameter. *Acta Cytol.* 1997;40:369-376.

12. Kim SH, Kosnik E, Madden CH, Morran S, Rusin J, Gordon T, et al. Lytic skull metastasis from a follicular thyroid carcinoma in a child. *Pediatr Neurosurg*. 1998;28:84-88.
13. Kearns DB, Robinson LD, Wright GL, Wickersham RB. Skull metastasis from thyroid carcinoma. *Arch Otolaryngol*. 1988;11(4):454-456.
14. Galderon-Garciduenas AL, Gonzalez-Schaffinni MA, Rey Laborde R. Cranial metastasis of thyroid carcinoma. Report of a case. *Gac Med Mex*. 2001;137(4):357-360.
15. Ehrmann J, Duskova M, Machac J. Solitary intracranial metastasis of the thyroid gland clinically mimicking a meningioma. *Cesk Pathol*. 2004;40(2):68-71.

Archive of SID