

بررسی مقایسه‌ای سه روش درمانی موضعی در بیماران مبتلا به اوتیت میانی چرکی

مزمین: معرفی روش برتر

دکتر مهدی عسکری¹ دکتر مرجان فرشادی²

¹ متخصص گوش و حلق و بینی، استادیار گروه جراحی، ² پزشک عمومی، دانشگاه علوم پزشکی هرمزگان

مجله پزشکی هرمزگان سال دوازدهم شماره دوم تابستان 87 صفحات 114-109

چکیده

مقدمه: اوتیت میانی چرکی مزمین یکی از شایع‌ترین بیماریهای گوش می باشد. با توجه به عوارض بالقوه داخل و خارج مغزی بیماری، کنترل عفونت از اهمیت بالایی برخوردار است. هدف از این مطالعه، مقایسه سه روش درمانی موضعی جهت کنترل عفونت و معرفی روش ارجح می باشد.

روش کار: در این کار آزمائی بالینی سه گروه بیمار با تشخیص اوتیت میانی چرکی مزمین و ترشح عفونی فعال از کانال گوش (بدون وجود کستنتاوم، اتومیکوزیس یا پولیپ) توسط سه روش درمانی موضعی تحت درمان قرار گرفتند: گروه 1 (درمان ترکیبی با 61 بیمار)، قطره اسید استیک 1/5% (4 بار شستشو در روز) و قطره سیپروفلوکساسین 0/3% (روزی 4 بار هر بار 4 قطره)؛ گروه 2 (درمان اسیدی با 30 بیمار)، قطره اسید استیک 1/5% به تنهایی (4 بار شستشو در روز)؛ گروه 3 (درمان آنتی بیوتیکی با 30 بیمار) و قطره سیپروفلوکساسین 0/3% به تنهایی (روزی 4 بار هر بار 4 قطره) استفاده شد. بیماران به صورت هفتگی به مدت 4 هفته تحت معاینه قرار گرفتند و نتایج درمان با استفاده از آزمونهای کای-دو و فیشر مقایسه شد.

نتایج: در پایان هفته دوم، کنترل عفونت (قطع ترشحات) در گروه یک، 95/1% و در دو گروه 2 و 3 به ترتیب 50% و 73/3% بود ($P < 0/0001$). سرعت پاسخ به درمان نیز در گروه 1 نسبت به دو گروه دیگر بعد از گذشت یک هفته، بیشتر بود ($P < 0/001$). به منظور رعایت مسائل اخلاقی، 15 بیمار از گروه 2 و 8 بیمار از گروه 3 که به درمان جواب ندادند نیز تحت درمان ترکیبی قرار گرفتند که در 100% از گروه 2 و 87/5% از گروه 3 بعد از 2 هفته بهبودی کامل ایجاد شد.

نتیجه‌گیری: با توجه به نتایج فوق الذکر، روش درمانی ترکیبی (اسید و آنتی بیوتیک) به عنوان روشی مؤثر و سریع در کنترل عفونت و ترشحات چرکی بیماران مبتلا به اوتیت میانی چرکی مزمین پیشنهاد می شود.

کلیدواژه‌ها: اوتیت میانی چرکی - مزمین - اسید استیک - سیپروفلوکساسین - درمان آنتی بیوتیکی

نویسنده مسئول:
دکتر مهدی عسکری
بیمارستان شهید محمدی،
بخش گوش و حلق و بینی
بندرعباس - ایران
تلفن: 7-3347000-098 0761
پست الکترونیکی:
m_askari_2@yahoo.com

دریافت مقاله: 86/3/31 اصلاح نهایی: 86/12/4 پذیرش مقاله: 87/2/17

مقدمه:

آن را نسبت به گوش طبیعی برای ابتلا به عفونت راجعه مستعدتر نماید (3-6). علل ایجادکننده اوتیت میانی چرکی مزمین معمولاً عفونت باکتریال مزمین، اوتیت میانی نکروزان، تروما، اوتیت میانی و یا اوتیت سرروز فراموش شده می باشند (4، 5، 7). عوارض خطرناک و کشنده این بیماری (شامل: مننژیت، آبسه مغزی، آبسه‌های اکستراکرانیال، لابیرنیت چرکی و فلج عصب صورتی) ناشی از گسترش کانون عفونی به ارگانهای مجاور می باشد، لذا کنترل عفونت

اوتیت میانی چرکی مزمین یکی از شایع‌ترین بیماریهای گوش می باشد (2، 1). در این بیماری پرده گوش پاره بوده و علامت عمده آن وجود ترشح چرکی بدون اتوره است که می تواند بوی نامطلوبی داشته باشد. بیماری گوش در دوران شیرخوارگی یا در اوایل دوران کودکی می تواند سبب توقف پنوماتیزاسیون طبیعی ماستوئید شود و ممکن است همین روند سبب اختلال در مخاط گوش میانی شده و

برای گروه 2 (اسیدی): قطره اسید استیک 1/5% به تنهایی به شرح فوق تجویز شد.

برای گروه 3 (آنتی بیوتیکی): قطره سیپروفلوکساسین 0/3% به تنهایی به روش بالا تجویز گردید.

لازم به ذکر است قطره‌ها توسط فردی غیر از بیمار که مانور حرکت دادن لاله گوش به وی آموزش داده شده بود در گوش بیمار چکانده می‌شد.

یک هفته بعد از درمان، کلیه بیماران جهت بررسی پاسخ به درمان و ساکشن ترشحات، معاینه شده و بر اساس وضعیت پاسخ به درمان به 4 دسته تقسیم شدند:

وضعیت A (کنترل عفونت): ترشح وجود نداشت یا محدود به اندکی ترشح روی پرده بود.

وضعیت B1 (بهبودی نسبی): ترشح محدود در کانال گوش که از آن خارج نمی‌شد.

وضعیت B2 (بهبودی نسبی): ترشحاتی که کم شده بود ولی هنوز از گوش خارج می‌شد.

وضعیت C (عدم بهبودی): ترشحات تغییری نکرده یا بدتر شده بود.

هدف از درمان در این مطالعه، رسیدن به وضعیت **A** بود. جهت حصول اطمینان از کنترل عفونت، بیماران یک هفته دیگر تحت درمان قرار گرفتند و مجدداً بررسی شدند.

وضعیت C: در هر سه گروه به عنوان شکست درمانی تلقی شد که در گروه‌های 2 و 3، بیماران تحت درمان ترکیبی قرار گرفتند.

وضعیت B1: یک هفته دیگر فرصت داده شد تا در صورت بهبودی مانند گروه **A** و در صورت عدم تغییر یا بدتر شدن، مانند گروه **C** با آنها برخورد شود.

وضعیت B2: 72 ساعت فرصت داده شد تا در صورت عدم تغییر یا بدتر شدن علایم مانند گروه **C** و در صورت بهتر شدن، مانند گروه **A** یا **B1** (بسته به مورد) با آنها برخورد شود. در نهایت، باتوجه به شرایط ذکر شده و وضعیت درمانی بیماران، نتایج اعلام گردید.

داده‌های مربوط به بیمار، نوع درمان و وضعیت پاسخ به درمان در پرسشنامه‌ای که برای هر بیمار بطور جداگانه تهیه شده بود، ثبت می‌گردید.

از اهمیت بسزایی برخوردار است (3، 4، 8، 9). درمان قطعی بیماری در اکثر موارد جراحی می‌باشد ولی به دلایلی مانند امتناع بیمار از جراحی، مناسب نبودن وضعیت عمومی بیمار جهت عمل، نبود امکانات جراحی در بعضی مراکز و یا انتخاب درمان مدیکال توسط پزشک جهت کنترل عفونت، لازم است درمان دارویی شروع گردد (4، 6، 9).

هدف از این مطالعه، مقایسه اثر درمانی سیپروفلوکساسین و اسید استیک به صورت ترکیبی و هر یک از این داروها به طور جداگانه در کنترل عفونت اوتیت میانی مزمن می‌باشد.

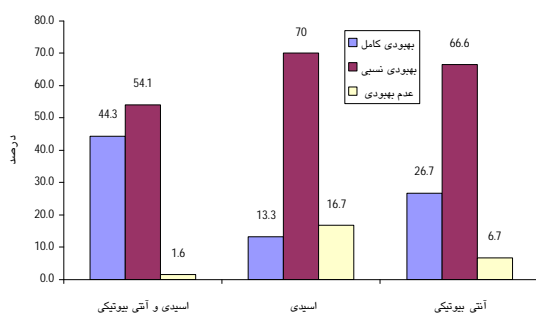
روش کار:

این مطالعه به صورت کارآزمایی بالینی روی 121 بیمار مبتلا به اوتیت میانی چرکی مزمن، مراجعه کننده به درمانگاه تخصصی بیمارستان شهید محمدی بندرعباس از شهریور ماه 1383 الی بهمن ماه 1385 انجام شده است. در این پژوهش، کلیه بیماران با تشخیص اوتیت میانی چرکی مزمن همراه با اتوره، بدون در نظر گرفتن توزیع سنی یا جنسی خاص، در صورتی که طی دو هفته قبل از درمان از هیچ آنتی‌بیوتیک سیستمیک یا داروی موضعی استفاده نکرده بودند تحت بررسی قرار گرفتند و بیمارانی که پولیپ، کلسنتاتوم و یا اتومایکوزیس داشتند، از لیست مطالعه حذف شدند. بیماران به صورت تصادفی در 3 گروه تقسیم شدند: گروه یک، 61 بیمار و گروه دو و سه هرکدام 30 بیمار. نحوه ورود به مطالعه به این صورت بود که بعد از تمیز کردن کانال گوش توسط ساکشن، به سه روش زیر درمان موضعی آغاز گردید:

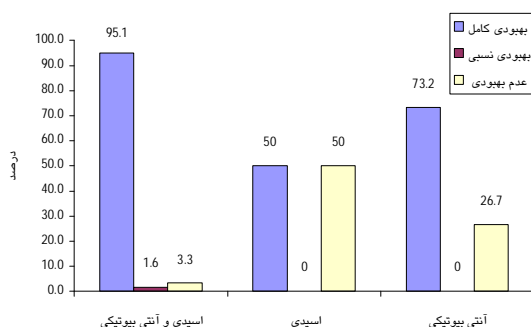
برای گروه 1 (اسیدی-آنتی بیوتیکی): ابتدا قطره اسید استیک 1/5% (روزی 4 بار تمام کانال گوش توسط قطره پر می‌شد و بعد از گذشت 2 دقیقه، با گذاشتن پنبه در ابتدای کانال گوش کاملاً تخلیه می‌گردید) و سپس قطره سیپروفلوکساسین 0/3% (4 قطره، روزی 4 بار به مدت 2-3 دقیقه در گوش نگاه داشته می‌شد و سپس با گذاشتن پنبه در ابتدای کانال گوش به مدت نیم ساعت از کچ کردن سر به سمت مبتلا پرهیز می‌گردید) تجویز شد.

به دوره درمانی بیماران بوده است، بیمارانی که در گروه 2 و 3، بعد از ویزیت هفته اول، با شکست درمانی مواجه شده بودند (15 بیمار از گروه 2 و 8 بیمار از گروه 3) تحت درمان ترکیبی دو دارویی قرار گرفتند که جهت بررسی وضعیت آنها، مطالعه تا هفته چهارم ادامه پیدا کرد.

در پایان هفته سوم، تمامی 15 بیمار فوق در گروه 2 (100%) و 7 بیمار از 8 بیمار گروه 3 به درمان ترکیبی پاسخ مناسب دادند که تا پایان هفته چهارم، نتایج درمانی به قوه خود باقی ماند. اگر این بیماران (15 بیمار از گروه 2 و 8 بیمار از گروه 3) را نیز به 61 بیمار گروه یک اضافه کنیم، 84 بیمار در گروه درمانی اسیدی - آنتی بیوتیکی قرار می‌گیرند که در نهایت 80 بیمار (95/3%) به بهبودی کامل دست یافته‌اند.



نمودار شماره 1 - توزیع فراوانی نسبی بهبودی بیماران مبتلا به اوتیت میانی چرکی مزمن بعد از یک هفته درمان در سه گروه درمانی



نمودار شماره 2 - توزیع فراوانی نسبی بهبودی بیماران مبتلا به اوتیت میانی چرکی مزمن بعد از دو هفته درمان در سه گروه درمانی

داده‌های جمع آوری شده پس از کدگذاری وارد کامپیوتر شد و توسط نرم افزار **Epi Info 2000** و با استفاده از آزمون‌های آماری فیشر و کای - دو مورد تجزیه و تحلیل قرار گرفت و $P < 0/05$ معنی‌دار تلقی شد.

نتایج:

121 بیمار به صورت تصادفی در سه گروه درمانی قرار گرفتند. گروه 1 (اسیدی-آنتی بیوتیکی) 61 بیمار؛ گروه 2 (اسیدی) 30 بیمار و گروه 3 (آنتی بیوتیکی) 30 بیمار. 63 بیمار مرد و 58 بیمار زن بودند. میانگین سنی کل جمعیت مورد مطالعه $30 \pm 16/6$ سال، کمترین سن 6 سال و بیشترین سن، 72 سال بود. متوسط سنی در مردان، 28/04 سال و در زنان مورد مطالعه 32/79 سال بود.

بیماران در هر سه گروه، به صورت هفتگی تا 4 هفته معاینه شدند که نتایج بدست آمده در نمودارهای 1 تا 3 ارائه شده است.

بعد از یک هفته درمان، در گروه یک، 44/3% (27 نفر) از بیماران بهبودی کامل، 54/1% (33 نفر) از بیماران بهبودی نسبی و 1/6% (1 نفر) از بیماران عدم بهبودی را کسب کرده بودند که در مقایسه با گروه 2 و 3 از لحاظ آماری سرعت پاسخ به درمان و میزان بهبودی بیشتر بود ($P < 0/05$) و در مقایسه انجام شده بین گروه 1 و 2 ($P < 0/001$)، گروه 1 و 3 ($P > 0/05$) و گروه 2 و 3 ($P > 0/05$)، اثر سیپروفلوکساسین موضعی در سرعت بخشیدن به درمان مشهود است.

در پایان هفته دوم، در گروه 1، 95/1% (58 نفر) از بیماران بهبودی کامل، 1/6% (1 نفر) از بیماران بهبودی نسبی و 3/3% (2 نفر) از بیماران عدم بهبودی داشتند که در مقایسه با گروه 2 و 3، سرعت پاسخ به درمان و میزان بهبودی از لحاظ آماری بیشتر بوده است ($P = 0/0001$) و با توجه به اینکه دوره درمانی در این بیماری حدود 10-14 روز می‌باشد، درمان ترکیبی دو دارویی قطره سیپروفلوکساسین 0/3% و قطره اسید استیک 1/5% سریع‌ترین پاسخ به درمان را داشت.

با توجه به اهمیت رعایت مسائل اخلاقی و نظر به اینکه هدف از این مطالعه، ایجاد روشی جهت سرعت بخشیدن

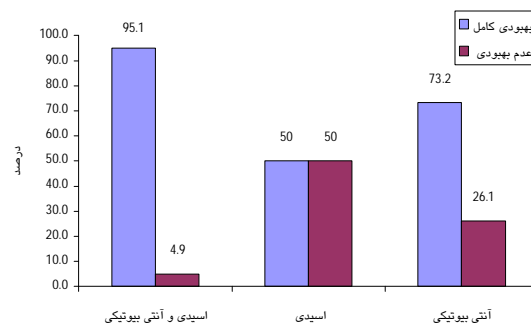
که بتوان شیوه درمانی ارجح را با کمترین میزان عارضه و سریع‌ترین پاسخ به درمان، ارائه داد.

علت انتخاب قطره سیپروفلوکساسین اثرات قوی آنتی‌باکتریال و عدم وجود عارضه در این دارو است و در مطالعات گذشته نیز با موفقیت نسبی نسبت به قطره‌های دیگر مورد استفاده قرار گرفته است (10، 11، 18، 19). اگر بتوان قطره سیپروفلوکساسین را با دوزی متفاوت با آنچه تاکنون مورد استفاده بوده است بکار گرفت، ممکن است اثرات بهتری را ایجاد نماید. با توجه به اینکه هیچ عارضه و اتوتوکسیسته از این دارو گزارش نشده است، می‌توان به تنهایی از این دارو به عنوان یک درمان رقابتی استفاده نمود (3، 4، 18، 20).

محلول اسید استیک می‌تواند با تغییر PH به عنوان یک عامل بازدارنده رشد میکروارگانیسم‌ها عمل کند و در کنترل عفونت مؤثر واقع شود (13، 21). در این مطالعه سعی کرده‌ایم با تغییر دوز اسید استیک نسبت به مطالعات گذشته، بتوانیم نتایج بهتری به دست آوریم. البته لازم به ذکر است که در این مطالعه تعدادی از بیماران، سوزش شدید هنگام استفاده از قطره اسید استیک را گزارش می‌کردند که در اکثر موارد بعد از 2-3 بار استفاده، حساسیت گوش میانی نسبت به قطره کاهش پیدا می‌کرد ولی در مواردی نیز باعث می‌شد استفاده از قطره متوقف شده یا با دوزاژ دیگری ادامه پیدا کند. در این قبیل موارد، بیمار از فهرست بیماران تحت مطالعه حذف می‌شد. تعداد این موارد به طور کلی 8 مورد (گروه یک، 3 بیمار و گروه دو، 5 بیمار) بود که در مجموع، 8/79٪ از بیمارانی که لازم بود از محلول اسیدی با روش فوق استفاده کنند را تشکیل می‌داد.

علت استفاده از ترکیب دو دارویی اسید و آنتی بیوتیک، نتایج بسیار خوبی بوده است که محقق از دو سال قبل از شروع مطالعه در کنترل عفونت اوتیت میانی چرکی مزمن به طور تجربی به دست آورده بود. (گزارش استفاده از ترکیب این دو دارو در مطالعات نیامده است).

به طور کلی در مقایسه انجام شده بین سه گروه درمانی، بعد از 4 هفته به این نتیجه رسیدیم که مطلوب‌ترین و مؤثرترین پاسخ به درمان، با ترکیب درمانی دو دارویی (اسیدی - آنتی بیوتیکی) ایجاد شده است و هر دو دارو در رسیدن به این نتایج اثر داشته است؛ هرچند



نمودار شماره 3 - توزیع فراوانی نسبی بهبودی بیماران مبتلا به اوتیت میانی چرکی مزمن بعد از سه و چهار هفته درمان در سه گروه درمانی

بحث و نتیجه‌گیری:

میکروارگانیسم‌های شایع عفونی (شامل پسودوموناس آئروژینوزا، استاف ارئوس، کلبسیلا پنومونیه، پروتئوس و گونه دیفتروئید) در اوتیت میانی چرکی مزمن اغلب به آنتی‌بیوتیک‌های سیستمیک مقاوم هستند، لذا در چند سال اخیر مسیر درمان و کنترل عفونت به سمت استفاده از داروهای موضعی پیش رفته است (3، 5، 8، 10-12). البته همان‌طور که در مقدمه نیز اشاره کردیم، درمان قطعی و نهایی بیماری در اکثر موارد جراحی می‌باشد، اما به دلایلی از جمله شرایط بیمار، فقدان امکانات جراحی در بعضی مراکز و یا انتخاب درمان طبی توسط پزشک جهت کنترل عفونت قبل از عمل، لازم است درمان دارویی شروع گردد (4، 6، 9).

هرچند یک فهرست اساسی از داروهای موضعی جهت کنترل این بیماری وجود ندارد (13). آنتی‌بیوتیک‌ها باید به گونه‌ای انتخاب شوند که عوامل با بیشترین شیوع، مانند پسودوموناس آئروژینوزا و استاف ارئوس را ریشه‌کن نمایند (14-17). با توجه به اینکه اغلب باکتریهای کشت شده گرم منفی هستند، بیشترین داروهای که پیشنهاد می‌شود، سوسپانسیون‌های گوش آنتی‌بیوتیک با یا بدون هیدروکورتیزون می‌باشند (4، 5، 8).

این مطالعه، سه روش درمانی موضعی را با استفاده از دو دارو (قطره سیپروفلوکساسین 0/3٪ و محلول اسید استیک 1/5٪) مورد مقایسه قرار داده است، با این هدف

روشی مؤثرتر بوده و سریع‌ترین پاسخ به درمان در پایان هفته دوم به دست می‌آید. لذا پیشنهاد می‌شود این روش درمان موضعی در کنترل عفونت بیماران مبتلا به اوتیت میانی چرکی مزمن بدون کلستئاتوم، پولیپ و اتومایکوزیس به کار گرفته شود.

که سیپروفلوکساسین موضعی در سرعت ایجاد بهبودی نقش مؤثرتری داشته است. با توجه به نتایج به دست آمده، به نظر می‌رسد در کنترل عفونت اوتیت میانی چرکی مزمن، ترکیب دو داروی سیپروفلوکساسین 0/3% و اسید استیک 1/5% نسبت به درمان توسط هر یک از داروها به تنهایی،

References

منابع

1. Pappas S, Nikolopoulos TP, Korres S, Papacharalampous G, Tzangaroulakis A, Ferekidis E. Topical antibiotic ear drops: are they safe. *Int J Clin Pract.* 2006;60(9):1115-9.
2. Gul HC, Kurnaz A, Turhan V, Oncul O, Pasha A. Microorganisms isolated from middle ear cultures and their antibacterial susceptibility in patients with chronic suppurative otitis media. *Kulak Burun Bogaz Ihtis Derg.* 2006;16(4):164-8.
3. Richard A, Chole Moo. Eustachian Tube-middle ear and mastoid. In: charls w.cummings textbook of otolaryngology head and neck surgery. Boston: Mosby; 1998.
4. Deweese, S. Textbook of otolaryngology, head and neck surgery. 4th edition. Washington: Mosby; 1994.
5. Canalis RF, Paul R. Chronic otitis media and cholesteatoma. In: Canalis RF, Lambert PR. The Ear: comprehensive otology. Philadelphia: Lippincott. Williams & Wilkins; 2000.
6. Noordzij JP, Dobson EE, Ruth RA, Arts AA, Lambert PR. Chronic otitis media and sensoryneural hearing loss: is there a clinically significant relation. *AMJ Otol.* 1995;16:420-423.
7. Richardson GS. Aditus block. *Ann Otol Rhinol Laryngol.* 1995;72:223-236.
8. Charles D, Bluestone MD. Diseases and disorders of the Eustachian tube-middle ear. In: Michael M paparella. Textbook of otolaryngology. London: *WB Saunders Company*; 1991.
9. Kangsanarak J, Narachoen N, Fooanam S, Ruckphaopunt K. Intracranial complication of suppurative otitis media: 13 years experience. *Am J Otol.* 1995;16:104-109.
10. Demiguel Martinez. Antimicrobial therapy in chronic suppurative otitis media. *Acta otorhinolaryngol Esp.* 1999;50(1):15-9.
11. Gehanno P. Multi center study of the efficacy and safety of oral ciprofloxacin in the treatment of chronic suppurative otitis media in adults, the French study group. *Oto Laryngol Head Neck Surg.* 1997;117(1):83-90.
12. Abes G, Espallardo N, Tong M, Subramaniam KN, Hermani B, Lasiminigrum L, et al. A systematic review of the effectiveness of ofloxacin otic solution for the treatment of suppurative otitis media. *ORL J Otorhinolaryngol Relat Spec.* 2003;65(2):106-116.
13. Throp MA. The antibacterial activity of acetic acid and Burows solution as topical otological preparations. *J Laryngol Otol.* 1998;112(10):925-928.
14. Kuczkowski J. Bacteriologic evaluation of otitis externa and chronic otitis media. *Otolaryngol Pol.* 2000;54(5):551-556.
15. Acuin J, Smith A, Mackenzie I. Interventions for chronic suppurative otitis media. *Cochrane Database Syst Rev.* 2000;(2).

16. Smith AW, Hatcher J, Mackenzie JJ, Thompson S, Bal I, Macharia I, et al. Randomized controlled trial of treatment of chronic suppurative otitis media in Kenyan schoolchildren. *Lancet*. 1996;348(9035):1128-1133.
17. Kaygusuz I, Karlidag T, Gok U, Yalcin S, Keles E, Demirbag E, et al. Efficacy of topical ciprofloxacin and tobramycin in combination with dexamethasone in the treatment of chronic suppurative otitis media. *Kulak Burun Bogaz Ihtis Derg*. 2002;9(2):106-111.
18. Kiris M. the efficacy of topical ciprofloxacin in the treatment of chronic suppurative otitis media. *Ear Nose & Throat J*. 1998;77(11):904-905.
19. Podoshin L, Brodzki A, Fradis M, Ben-David J, Larboni J, Srugo I. Local treatment of purulent chronic otitis media with ciprofloxacin. *Harefuah*. 1998;134(1):32-36.
20. Sabater F, Maristani M. Prospective double-blind randomized study of efficacy and tolerance of topical ciprofloxacin VS. topical gentamicin in the treatment of simple chronic otitis media and diffuse external otitis. *Acta Otorrhinolaryngol Esp*. 1996;47(3):217-220.
21. Aminifar Shidmehr N. The management of chronic suppurative otitis media with acid media solution. *Am J Otol*. 1996;17(1):24-25.