

لیپوم رتروفارنژیال: گزارش یک مورد

دکتر ناصر صادقی^۱ دکتر مهدی عسکری^۲

^۱ متخصص گوش و حلق و بینی، ^۲ استادیار گروه جراحی، دانشگاه علوم پزشکی هرمزگان

مجله پزشکی هرمزگان، سال سیزدهم، شماره اول بهار ۸۸، صفحات ۶۶-۶۳

چکیده

مقدمه: لیپوم رتروفارنژیال یک تومور خوش خیم بسیار نادر می باشد که تاکنون فقط ۲۷ مورد در دنیا گزارش شده است. این تومور بعلت رشد آرام می تواند بتدریج بزرگ شده و علائم انسدادی گوارشی- تنفسی ایجاد نماید. علت گزارش این مورد، نادر بودن آن و اهمیت قرار دادن آن در تشخیصهای افتراقی ضایعات نئوپلاستیک این ناحیه می باشد.

معرفی بیمار: خانم ۶۰ ساله با اشکال در بلع و اختلالات تنفسی هنگام خواب و تغییر صدا از چهار ماه قبل از پذیرش و خرخر شبانه از یکسال قبل به صورت آرام پیشرونده، مراجعه نمودند. در معاینه بالینی برجستگی ناحیه رتروفارنکس مشاهده و در *CTscan*، *MRI* توده‌ای با ویژگی‌های تشخیصی لیپوم دیده شد. نتیجه *FNA- biopsy*، تومور با منشأ عصبی بود ولی اکسیزیون ضایعه و پاتولوژی آن، لیپوم را تایید کرد. علائم بیمار دو هفته بعد از عمل بطور کامل از بین رفت.

نتیجه‌گیری: در تشخیص افتراقی تومورهای رتروفارنکس لیپوم را باید منظور داشت و جهت تشخیص صحیح و تصمیم‌گیری نوع جراحی تصویربرداری دقیق رادیوگرافیک الزامی است.

کلیدواژه‌ها: حلق - لیپوما - تومور خوش‌خیم

نویسنده مسئول:

دکتر مهدی عسکری

بخش گوش و حلق و بینی

بیمارستان شهیدمحمدی

دانشگاه علوم پزشکی هرمزگان

بندرعباس - ایران

تلفن: +۹۸ ۷۶۱ ۳۳۴۷۰۰۱

پست الکترونیکی:

M_askari_2@yahoo.com

دریافت مقاله: ۸۶/۸/۱۴ اصلاح نهایی: ۸۷/۴/۹ پذیرش مقاله: ۸۷/۳/۲۹

مقدمه:

لیپوم در ناحیه رتروفارنکس بسیار نادر می باشد و تاکنون کمتر از ۲۷ مورد در دنیا گزارش شده است. بطور کلی این تومور خوش‌خیم با منشأ مزانشیمال فقط ۱۳ درصد موارد در سر و گردن دیده می‌شود و در ناحیه حلق به علت رشد آرام اغلب در موقع تظاهر کلینیکی به اندازه نسبتاً بزرگی می‌رسد (۱). این تومور کپسول دار اغلب به صورت زیرپوستی یا زیر مخاطی بوده در درصد کمی از بیماران به صورت اینفیلتراسیون درون ماهیچه‌ای و بدون کپسول تظاهر می‌نماید (۱،۲).

در کل کمتر از ۲۷ مورد لیپومای ناحیه رتروفارنکس گزارش شده است. برای اولین بار در سال ۱۹۴۰ Putney & Fry ۱۵ بیمار را گزارش نمودند و ذکر

کردند که این تومورها خارج از حلق بوده و باید بطور جداگانه طبقه‌بندی شوند. در سال ۱۹۴۸ Mc. Farland یک مورد از لیپومای رتروفارنکس را در یک کودک سه ماهه گزارش کرد که با اشکال در تغذیه و تنفس روبرو بود و اندازه آن $۱ \times ۱ \times ۱.۵$ اینچ بود (۳).

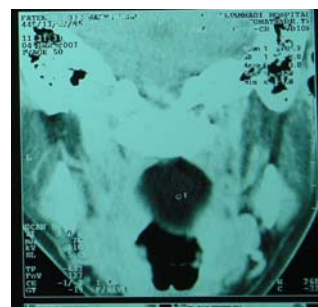
از سال ۱۹۷۶ که Kurilion دو مورد توده رتروفارنژیال را گزارش کرد که یکی از آنها لیپوفیبروما و دیگری لیپوم بود، تاکنون حدود ده مورد دیگر گزارش شده است (۴).

علت گزارش این مورد، نادر بودن ضایعه در این محل آناتومیک و منظور نمودن آن در تشخیصهای افتراقی نئوپلاسم‌های این ناحیه می باشد.

معرفی بیمار:

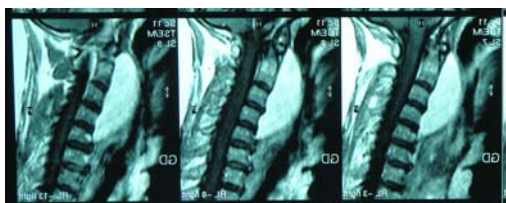بیمار خانم ۶۰ ساله که با اشکال در بلع جامدات، اختلالات تنفسی (دیسپنه مختصر) هنگام خواب و تغییر صدا از ۴ ماه قبل از پذیرش و خرخر شبانه از یکسال قبل مراجعه نموده و کلیه علائم به صورت آرام پیشرونده ایجاد شده بود.

علائم حیاتی بیمار در هنگام مراجعه نرمال، وزن ۵۶ کیلوگرم بدون سابقه چاقی مفرط و در معاینه حلق و لارنگوسکوپی غیر مستقیم برجستگی دیواره خلفی حلق با قوام نرم در لمس وجود داشت که فقط قسمتی از ناحیه سینوس های هرمی دو طرف به خصوص سمت راست و نوک اپی گلوٹ قابل مشاهده بود. برجستگی تقریباً بطور کامل نمای مدخل حنجره را پوشانده و در سمت چپ، دیواره خلفی را اشغال کرده به ستون خلفی لوزه رسیده بود ولی لوزه را جابجا نکرده بود. برجستگی به خط وسط رسیده و قسمت اعظمی از سمت راست را نیز پر کرده بود. مخاط حلق نرمال، صاف و سالم بود. سطح توده نرم و تموجی احساس نمی شد. لبه های برجستگی در دیواره های خارجی حلق مشخص نبود. در معاینه گردن لنف نود احساس نشد. آزمایش خون کاملاً نرمال بود. ابتدا عکسبرداری ساده ناحیه خلفی حلق (نیم رخ) با تکنیک بافت نرم تقاضا شد که برجستگی ناحیه خلفی حلق را نشان داد سپس biopsy (Fine Needle Aspiration (FNA انجام شد که نتیجه آن، تومور با منشأ عصبی (نوروفیبروما) بود. CT.Scan همزمان نیز توده ای هوموژن با (Hounsfield Value=100) low attenuation را نشان داد.



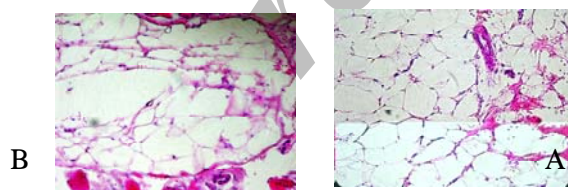
شکل شماره ۱- سی تی اسکن با کانتراست، توده ای هوموژن با low attenuation را در ناحیه رتروفارنکس نشان داده است. (فلش مشکی)

MRI-Scan بیمار (با و بدون کانتراست) توده ای ۷۵×۵۰ میلیمتری در ناحیه رتروفارنکس را نشان داد که لیپوم را جزء اولین تشخیص های افتراقی قرار داده بود (شکل شماره ۲)



شکل شماره ۲- MRI-Scan در نمای ساجیتال ضایعه ای با High signal intensity در سطح مهره های C2 تا C5 در ناحیه پرورتبرال را نشان داده است.

جهت بیمار تصمیم به عمل جراحی گرفته شد. تحت آنستزی جنرال (با آنتوباسیون پراورال) توسط Boyle-Davis gag در موقعیت عمل جراحی لوزه، ناحیه خلفی حلق نمایان و توده ای دیده شد که از ناحیه ای در امتداد کام نرم تا ناحیه پایینی هیپوفارنکس در دیواره خلفی امتداد داشت. پس از اینفیلتراسیون زیرمخاطی محلول آدرنالین ۱/۱۰۰۰۰ و با فلاپ U-شکل با قاعده تحتانی ناحیه کیسول تومور مشخص و با دیسکسیون، کل تومور با کیسول خارج شد و بعد از برگرداندن فلاپ و بخیه با نخ کرومیک سه صفر، نمونه به بخش پاتولوژی ارسال شد. نتیجه پاتولوژی، لیپوم بود (شکل شماره ۳).



شکل شماره ۳- هیستولوژی ضایعه، بافت چربی بدون آنتی بی سلولی را نشان داده است که معرف لیپوم می باشد. (تصویر A و B)

کلیه علائم بیمار از جمله اختلال در بلع، دیسپنه هنگام خواب، تغییر صدا و خرخر شبانه، روز بعد از عمل به طور قابل توجهی کاهش پیدا کرده یا از بین رفته بود. در بررسی بعد از دو هفته، بیمار کاملاً بدون علامت بود و

می تواند از علائم بیمار باشد، در بعضی مطالعات علائم بیمار کاملاً شبیه آینه انسدادی هنگام خواب است (۱،۳،۵).

در معاینه، تورم صاف در دیواره خلفی حلق وجود دارد و فاصله بین کام نرم و دیواره خلفی حلق کاهش می یابد. تورم می تواند در وسط بوده ولی اغلب در یک سمت بیشتر است. در لمس، توده قابل فشرده شدن می باشد و وقتی تومور به اندازه کافی بزرگ باشد تورم در ناحیه گردن نیز می تواند دیده شود که اغلب نرم و لبه های مشخصی ندارد (۳).

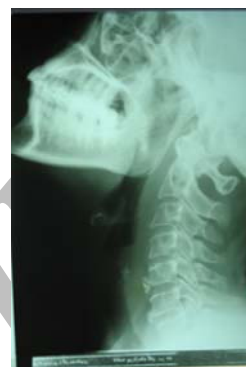از نظر رادیوگرافی، در CT Scan، تومور به صورت یک توده هوموژن با (Hounsfield Value = 50-150) low attenuation دیده می شود و مرزی مشخص بین لیپوم و بافت مجاور وجود دارد. در MRI-Scan یک توده مشخص که در T1-weighted image، سیگنال شدید و در T2-weighted image سیگنال متوسط می دهد. هیچکدام از دو نوع رادیو گرافی فوق الذکر (CT-Scan و یا MRI) نمی توانند لیپوم را از لیپوسارکوما افتراق دهند. البته وجود سیگنال هتروژن ممکن است نشان دهنده یک لیپوم با فیبروزیس یا یک لیپوسارکوم با خونریزی و نکروز باشد. بنابراین جهت تشخیص قطعی، خروج بافت و مطالعه هیستولوژیک لازم است (۲،۵).

در هیستولوژی، بافت چربی بدون آنتی سلولی وجود دارد و اغلب توسط یک کپسول ظریف از بافت پیوندی احاطه شده است. FNA در لیپوما فراگمانهایی از بافت چربی خوش خیم را فراهم می کند که با لیپوسارکومای خوب تمایز یافته قابل افتراق نیست ولی در تشخیص کمک کننده است (۱،۶).

از نقطه نظر درمانی، درمان انتخابی جراحی می باشد که بسته به اندازه ضایعه می تواند از طریق دهان یا گردن انجام شود. درمان با لیپوساکشن نیز در مواردی که بیمار به هر دلیلی کاندید مناسبی برای عمل جراحی نباشد می تواند کارآیی داشته باشد.

در موارد گزارش شده فقط در یک مورد، درمان با تحت نظر گرفتن و تصویر برداری سریال انجام شده است. در این موارد FNA biopsy و MRI-Scan سریال باید انجام شود، البته بیماران باید اطلاع داشته

در رادیوگرافی نیم رخ گردن فضای رتروفارنژیال حدود ۱۰ میلی متر (شکل ۴) و در گرافی بعدی (یک ماه بعد از عمل) ضخامت این فضا به ۷-۸ میلی متر تقلیل پیدا کرد. اکنون ۶ ماه بعد از عمل جراحی، هیچگونه علائم عود در بیمار دیده نمی شود.



شکل شماره ۴- رادیوگرافی نیمرخ گردن با تکنیک بافت نرم دو هفته بعد از جراحی "فضای رتوفارنکس به طور فاحشی کاهش یافته است" (حدود ۱۰ میلی متر)

بحث و نتیجه گیری:

فضای رتروفارنژیال که از قاعده جمجمه تا سطح اولین یا دومین مهره سینه ای ادامه دارد بین لایه میانی فاسیای عمقی گردن که حلق و مری را در بر گرفته است (فارنگوبازیلار- از جلو) و فاسیای آلا که از لایه پره ورتبرال فاسیای عمقی گردن منشأ می شود (از عقب) قرار دارد. در این فضا بافت نازک آرتولار وجود دارد. (۲ و ۴) تورم در این ناحیه می تواند تشخیص های افتراقی مختلفی مانند ضایعات مادرزادی (مثل کوردوما)، تروماتیک (مثل هماتوما)، عفونی (مثل آبسه ها و لنفادنوپاتی)، نئوپلاستیک (خوش خیم مانند لیپوم - بدخیم مانند فیبروسارکوم) و ایاتروژنیک (مثل هماتوما) را مطرح کند (۴).

لیپوم در ناحیه رتروفارنژیال معمولاً رشد آرام و پیش رونده ای دارد و در هنگام تظاهر کلینیکی به اندازه بزرگی می رسد و علامت اولیه معمولاً مربوط به راه هوایی است. دیسپنه، تنفس صدادار و تغییرات صدا ممکن است از علائم اولیه باشد. دیسفاژی پیش رونده نیز با رشد تومور مشاهده می شود. کاهش وزن ناشی از تغذیه ناکافی و بدخوابی نیز

با توجه به توضیحات فوق‌الذکر در تشخیص افتراقی تومورهای رتروفارنکس لیپوم را باید منظور داشت و جهت تشخیص صحیح و تصمیم‌گیری نوع جراحی تصویربرداری دقیق رادیوگرافیک الزامی است.

باشند که احتمال وجود یک فوکوس کوچک از لیپوسارکوما را نمی‌توان با FNA biopsy رد کرد. هر چند احتمال وقوع بدخیمی در لیپوم کم می‌باشد ولی تغییرات سریع در علائم یا شواهدی دال بر رشد سریع ضایعه در تصمیمات جدید پزشکی مؤثر خواهد بود (۱،۳).

References

منابع

1. Hockstein NG, Anderson TA, Moonis G, Gustafson KS, Mirza N. Retropharyngeal lipoma causing obstructive sleep apnea: case report including five-year follow-up. *Laryngoscope*. 2002;112:1603-1605.
2. Rosell A, Garcia-Arran ZG, Liavero MT, Martinez-San-Millan J. Imaging case study of month-Lipoma of the retropharyngeal space. *Ann Otol Rhinol Laryngol*. 1998;107:726-728.
3. Kenefick TC. Retropharyngeal lipoma. *J Laryngol Otol*. 1974;88(8):805-808.
4. Younus M. Retropharyngeal lipoma. *J laryngol Otol*. 1980;94:321-325.
5. Aliand JR, Jack W. Retropharyngeal lipoma causing symptoms of obstructive sleep apnea. *Otolaryngol Head Neck Surg*. 1996;114:628-630.
6. Topozada HH, Gaafar HA. Retropharyngeal lipoma. *J Laryngol Otol*. 1975;89(11):1151-1153.