

بررسی عوارض جانبی تجویز متوترکسات بر پارامترهای هیستومورفومتریک بیضه در موش صحرایی بالغ

دکتر میرهادی خیاط نوری^۱، دکتر سیداسماعیل صفوی^۲، دکتر حامد صراطی نوری^۳، دکتر آرش خاکی^۴
^۱ استادیار گروه فارماکولوژی، ^۲ استادیار گروه بافت‌شناسی، ^۳ دامپزشک، ^۴ استادیار گروه پاتولوژی، دانشگاه آزاد اسلامی واحد تبریز

مجله پزشکی هرمزگان سال سیزدهم شماره چهارم زمستان ۸۸ صفحات ۲۲۶-۲۱۹

چکیده

مقدمه: متوترکسات جزء داروهایی است که در شیمی درمانی تومورهای مختلف و در درمان بیماریهای التهابی کاربرد وسیعی دارد. مطالعات نشان داده‌اند که این دارو روی روند اسپرماتوژنز و اووژنز اثر مهاری داشته و باعث کاهش باروری و تغییرات بافتی مختلف در بیضه حیوانات آزمایشگاهی می‌شود. هدف از این مطالعه تعیین اثر تجویز متوترکسات بر روی تغییرات مورفومتری بافت بیضه در موش صحرایی بالغ می‌باشد.

روش کار: در این مطالعه تجربی، ۴۰ سز موش صحرایی نر نژاد ویستار، به طور تصادفی به چهار گروه کنترل و تحت مطالعه تقسیم شدند. گروه تحت مطالعه اول و دوم به ترتیب ۱۴ و ۲۸ روز هر هفته یکبار، داروی متوترکسات را با دوز ۱mg/kg به صورت داخل صفاقی دریافت نمودند. گروه کنترل نیز مدت ۱۴ و ۲۸ روز سالیان نرمال را به صورت داخل صفاقی دریافت نمود. بعد از گذشت زمانهای ذکر شده، نمونه بیضه اخذ و پس از تهیه مقاطع بافتی و رنگ آمیزی هماتوکسیلین-ائوزین، از لحاظ بافت شناسی و پارامترهای هیستومورفومتری مطالعه شدند. داده‌ها با استفاده از آزمون آماری آنالیز واریانس یک‌طرفه مورد تجزیه و تحلیل قرار گرفت.

نتایج: نتایج این مطالعه نشان داد که داروی متوترکسات دارای اثرات مخرب بر روی بافت بیضه و فرایند اسپرماتوژنز در گروههای تحت درمان در مقایسه با گروه کنترل می‌باشد. بر اساس این نتایج، در روز ۲۸ بعد از تجویز متوترکسات، قطر لوله‌های منی سز و ضخامت اپی‌تلیوم لوله‌های منی سز نسبت به گروه کنترل کاهش معنی‌دار ($P < 0.05$) و ضخامت بافت بینابینی و ضخامت کپسول همبند نسبت به گروه کنترل افزایش معنی‌دار ($P < 0.05$) نشان می‌دهد.

نتیجه‌گیری: به نظر می‌رسد اثر متوترکسات در کاهش اسپرماتوژنز و تغییرات معنی‌دار در قطر لوله‌های منی سز، ضخامت اپی‌تلیوم لوله‌های منی سز، ضخامت بافت بینابینی و ضخامت کپسول همبند بافت بیضه موش صحرایی ممکن است از طریق کاهش تقسیم سلولی و اثرات سمی دارو باشد.

کلیدواژه‌ها: متوترکسات - بیضه - موش‌های صحرایی، نژاد ویستار

نویسنده مسئول:

دکتر میرهادی خیاط نوری
دانشکده دامپزشکی دانشگاه آزاد
اسلامی واحد تبریز
تبریز - ایران
تلفن: ۰۹۸ ۴۱۱ ۶۳۷۹۳۰
پست الکترونیکی:
Khayat_nouri@yahoo.com

دریافت مقاله: ۸۷/۴/۲۷ اصلاح نهایی: ۸۷/۸/۲۸ پذیرش مقاله: ۸۷/۱۰/۲۲

مقدمه:

ردوکتاز، موجب مهار سنتز اسیدهای نوکلئیک می‌شوند. این دارو به یک متابولیت هیدورکسیله با فعالیت کم متابولیزه شده و هم داروی اصلی و هم متابولیت آن در درون سلولها پلی‌گلوتاماته گشته و برای مدت‌های طولانی در سلول باقی می‌مانند (۲،۳). متوترکسات که قبلاً آموپترین نامیده می‌شد، در درمان لوسمی حاد کودکان

با صنعتی شدن جوامع بشری، شمار مبتلایان به سرطان رشد چشمگیری داشته و استفاده از داروهای ضدسرطان در درمان بیماران مبتلا به سرطان کاربرد وسیعی پیدا کرده است (۱). متضادهای اسید فولیک همچون متوترکسات از طریق مهار آنزیم دی‌هیدروفولات

متوترکسات باعث کاهش قطر لوله‌های اسپرم‌ساز و افزایش فضای بینابینی می‌شود و همچنین سلولهای لاییدیک دچار تغییر شکل می‌گردند، ولی گزارشی از اثر این دارو روی ضخامت کپسول همبندی و ضخامت اپی‌تلیوم لوله‌های منی‌ساز ارائه نداده‌اند (۱۰). همچنین محققین نشان داده‌اند که تجویز داخل صفاقی متوترکسات باعث سمیت سلولهای ژرمینال، تغییر شکل سر اسپرم، تغییرات بافتی و بروز آپوپتوز می‌شود، ولی آنها گزارشی از تغییرات مورفومتريک بافت بیضه نکردند (۱۱). در گزارش دیگری نشان دادند که از چهارده داروی شیمی‌درمانی در موش سوری، متوترکسات اثر کشندگی روی اسپرماتوسیت‌ها و اسپرماتیدها نگذاشت، در حالی که سیس‌پلاتین باعث کشته شدن هر دو سلول گردید (۱۲).

بنابراین هدف از این مطالعه تعیین اثر تجویز متوترکسات بر هیستومورفومتري (چهار پارامتر قطر لوله‌های منی‌ساز، ضخامت اپی‌تلیوم لوله‌های منی‌ساز، ضخامت بافت بینابینی و ضخامت کپسول همبندی) بافت بیضه موش صحرایی بالغ می‌باشد.

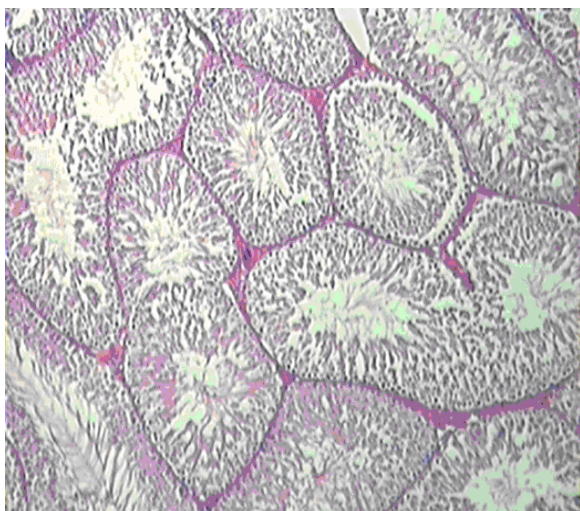
روش کار:

در این مطالعه مداخله ای - تجربی، از ۴۰ سر موش صحرایی نر سفید نژاد ویستار که دارای ۱۰ هفته سن و وزن 20.0 ± 1.0 گرم بود، استفاده گردید. موش‌ها از مرکز انستیتو پاستور ایران خریداری شده و در شرایط استاندارد نگهداری شدند. در طول زمان تحقیق، این حیوانات در شرایط ۱۲ ساعت روشنایی و ۱۲ ساعت تاریکی قرار گرفتند. دمای اتاق نگهداری 24 ± 2 درجه سانتی‌گراد و درصد رطوبت اتاق $60-55\%$ بود. داروی متوترکسات از شرکت سیگما و در سالیان نرمال حل گردید. تمامی تزریقات داروها و حلال به صورت داخل صفاقی انجام گرفت.

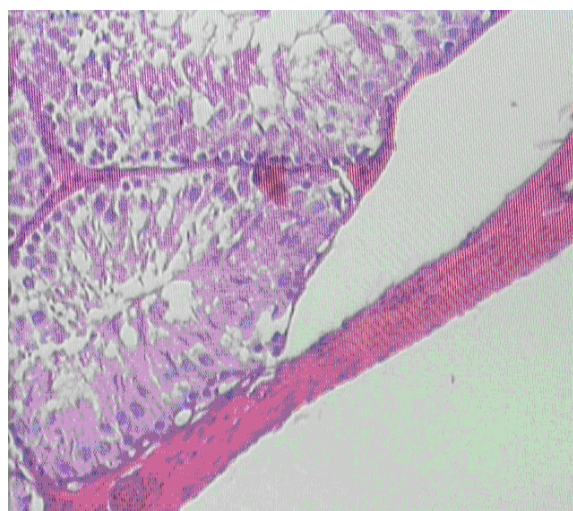
در ادامه موش‌ها به طور تصادفی به ۴ گروه تقسیم گشته و در هر گروه ۱۰ سر موش در قفس‌های جداگانه‌ای نگهداری شدند. به طوری که دو گروه کنترل و دو گروه تحت درمان بود. در گروه کنترل اول و دوم به ترتیب موشها به مدت ۱۴ و ۲۸ روز سالیان نرمال دریافت کردند. در گروه تحت درمان اول

و انواع لنفوم مؤثر است و در زنان مبتلا به کوریوکارسینوما ممکن است درمان قطعی بیماری باشد. تأکید فعلی در شیمی‌درمانی سرطانها بر کاربرد ترکیبی از داروهاست. متوترکسات وقتی با سایر داروها توأم گردد، ممکن است در درمان بعضی از تومورهای بافت‌های تخمدان، کولون و کارسینوم پستان مفید واقع شود (۴). متوترکسات در درمان لنفوسارکوم، لنفوم بورکیت، لوسمی لنفوبلاستیک حاد و تومورهای ناحیه سر و گردن کاربرد دارد (۴،۵). متوترکسات همچنین به عنوان درمان کمکی در استئوسارکوما، تومورهای مثانه، مغز، سینه و دستگاه ادراری - تناسلی استفاده می‌شود (۲،۶). این دارو در پیشگیری و درمان سرطان مننژ نیز کاربرد دارد و یکی از مهمترین رژیم‌های درمانی در کوریوکارسینوما و سایر تومورهای تروفوبلاستیک آبستنی است (۴،۷). متوترکسات امروزه به عنوان یکی از داروهای انتخابی در درمان آرتريت روماتوئید در نظر گرفته می‌شود و در ۶۰٪ از بیماران با دوزهایی بسیار پایین‌تر نسبت به شیمی‌درمانی سرطانها، مفید واقع می‌شود (۷). همچنین در درمان پسوریازیس، آرتريت پسوریاتیک، پلی‌میوزیت، درماتومیوزیت، لوپوس اریتماتوز تحت حاد و واسکولیت به کار رفته است (۸). با وجود مصرف زیاد این دارو، متوترکسات دارای اثرات جانبی متنوعی در پستانداران می‌باشد. از عوارض تجویز این دارو می‌توان به التهاب آراکتوئید، سندرم حاد سردرد، درد کمر و تب اشاره نمود. متوترکسات باعث بروز اثرات سمی زیادی نظیر تهوع، استفراغ، اسهال، آلویسی، استوماتیت، بثورات پوستی، دپرسیون مغز استخوان و سمیت کبدی می‌شود (۲،۸). متوترکسات سبب نقص اووژنز و اسپرماتوژنز شده و ممکن است بر روی باروری اثر مهاری داشته باشد (۴،۵). چنانچه در گزارشی در یک مرد جوان تحت درمان با متوترکسات اختلالات ژنتیکی و تولید مثلی مشاهده شد (۹). مانند سایر مهارکننده‌های فولات متوترکسات ترانوژن بوده و با مرگ جنینی در ارتباط است (۲،۸). با توجه به اینکه بیشتر مطالعات انجام شده قبلی توسط محققین مختلف عمدتاً بر روی اثر متوترکسات بر تغییرات بافتی بیضه صورت گرفته است، به طوری که محققین نشان داده‌اند تجویز داخل صفاقی

توبولهای سمینی فر نرمال بودند. عروق خونی موجود در بافت بینابینی هیچ گونه پرخونی را نشان نمی‌دهند (شکل ۱ و ۲).



شکل شماره ۱- تصویر مربوط به توبولهای سمینی فر در گروه کنترل. به منظم بودن و حضور انواع سلولهای رده اسپرماتوژنز و تراکم بالای لوله های منی ساز توجه شود. روز ۲۸. رنگ آمیزی هماتوکسیلین - ائوزین (X۴۰).



شکل شماره ۲- تصویر مربوط به توبولهای سمینی فر در گروه کنترل. به منظم بودن و حضور انواع سلولهای رده اسپرماتوژنز و ضخامت کپسول همبندی توجه شود. روز ۲۸. رنگ آمیزی هماتوکسیلین - ائوزین (X۱۰۰).

در گروهی که از داروی متوترکسات با دوز ۱mg/kg استفاده کرده بودند در روز ۱۴ تغییرات چندانی در لوله‌های سمینی فر رخ نداده بود و فقط این توبولها در برخی مناطق از

دوم نیز موشها به ترتیب ۱۴ و ۲۸ روز داروی متوترکسات را به میزان ۱mg/kg هر هفته یکبار دریافت کردند. در پایان آزمایش از پنتوباریتال (۴۰mg/kg) جهت بیهوشی استفاده شده و شکم حیوان با شکاف عرضی باز شده و بیضه‌ها از بدن خارج گردید. جهت آماده‌سازی بافت قبل از مطالعه با میکروسکوپ نوری، نمونه‌ها در محلول فرمالین ۱۰ درصد تثبیت شده و بعد از انجام مراحل مختلف پاساژ بافتی، برای تهیه مقاطع میکروسکوپی (با ضخامت ۵ میکرون) از میکروتوم دوار (Rotary) استفاده گردید. جهت رنگ‌آمیزی نمونه‌ها از روش هماتوکسیلین و ائوزین استفاده شد.

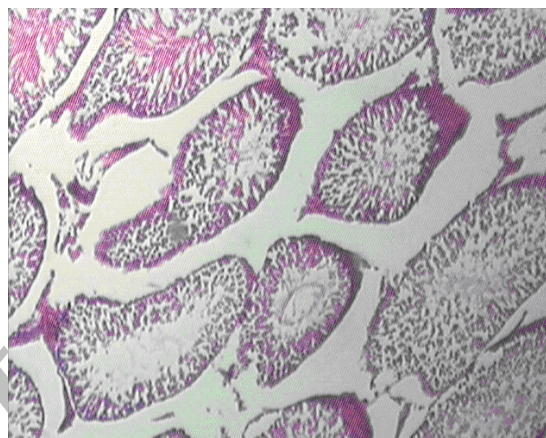
برای مطالعه هیستومورفومتري بافت بیضه، از عدسی چشمی مدرج ۱۰X مدل نیکون استفاده شد. این عدسی از ۱۰ قسمت بزرگ که هر قسمت نیز خود به ده قسمت تقسیم شده، تشکیل شده است. بوسیله این عدسی می‌توان قسمتهای مورد نظر را اندازه‌گیری نمود. سپس اعداد حاصله در ضرایب خاصی که برای هر درشت‌نمایی متفاوت می‌باشد ضرب شده و اندازه نهایی بر حسب میکرومتر محاسبه می‌گردد. در مطالعه مورفومتریک بافت بیضه فاکتورهای نظیر قطر لوله‌های منی‌ساز، ضخامت اپی‌تلیوم لوله‌های منی‌ساز، ضخامت بافت بینابینی و ضخامت کپسول همبند در پنج ناحیه مختلف به صورت تصادفی در گروه‌های مختلف اندازه‌گیری شد. بعد از انجام آزمایشات داده‌ها به صورت میانگین \pm خطای معیار بیان شده و جهت آنالیز داده‌ها از آنالیز واریانس یک‌طرفه و به دنبال آن تست‌های مقایسه چندگانه توکی استفاده گردید. مقدار $P < 0/05$ برای تعیین سطح معنی‌دار بودن بین گروه‌ها در نظر گرفته شد.

نتایج:

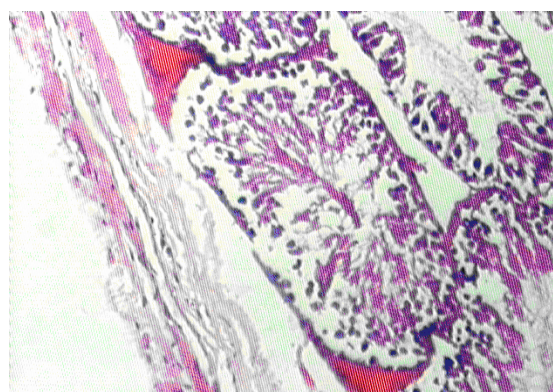
در گروه کنترل که از سالیین نرمال استفاده کرده بودند، مقاطع عرضی میکروسکوپی حاصله از بافت بیضه پس از روزهای ۱۴ و ۲۸ نشان دادند که تمامی رده‌های سلولی اسپرماتوژنز شامل اسپرماتوگونی، اسپرماتوسیت اولیه، اسپرماتوسیت ثانویه یا اسپرماتید و اسپرماتوزوئید به خوبی مشخص بود. فاصله توبولهای سمینی فر از همدیگر نرمال بوده و بافت بینابینی

داده‌های حاصل از هیستومورفومتری پارامترهای مورد مطالعه بافت بیضه در موش‌های صحرایی نشان داد که اختلاف معنی‌داری بین گروه‌های کنترل ۱۴ و ۲۸ روز وجود نداشت. قطر لوله‌های منی‌ساز (برابر با $186/10 \pm 5/81$ میکرومتر) و ضخامت اپی‌تلیوم لوله‌های منی‌ساز (برابر با $47/39 \pm 2/25$ میکرومتر) فقط در روز ۲۸ بعد از تجویز دارو در مقایسه با گروه کنترل (قطر لوله منی‌ساز برابر با $244/29 \pm 7/4$ میکرومتر و ضخامت اپی‌تلیوم لوله منی‌ساز برابر با $96/9 \pm 2/9$ میکرومتر) و تحت درمان ۱۴ (قطر لوله منی‌ساز برابر با $240/92 \pm 3/91$ میکرومتر و ضخامت اپی‌تلیوم لوله منی‌ساز برابر با $88/82 \pm 3/08$ میکرومتر)، کاهش معنی‌دار ($P < 0/05$) نشان داد. ضخامت بافت بینابینی (برابر با $49/98 \pm 1/3$ میکرومتر) و ضخامت کپسول همبندی (برابر با $106/08 \pm 1/72$ میکرومتر) فقط در روز ۲۸ بعد از تجویز دارو در مقایسه با گروه کنترل (ضخامت کپسول همبندی برابر با $54/98 \pm 3/08$ میکرومتر و ضخامت بافت بینابینی برابر با $23/46 \pm 1/87$ میکرومتر) و تحت درمان ۱۴ (ضخامت کپسول همبندی برابر با $59/44 \pm 1/87$ میکرومتر و ضخامت بافت بینابینی برابر با $24/42 \pm 1/9$ میکرومتر)، افزایش معنی‌دار ($P < 0/05$) نشان داد. از نظر مقایسه بین گروه کنترل و متوترکسات ۱۴ تغییرات معنی‌دار در پارامترهای هیستومورفومتری مشاهده نشد (جدول شماره ۱ و شکل ۴-۱).

همدیگر فاصله گرفته بودند و سلولهای رده اسپرماتوژنز به همراه سلولهای سرتولی مشاهده می‌شدند. ولی در مقاطع عرضی گروهی که متوترکسات را به مدت ۲۸ روز دریافت کرده بودند، سلولهای رده اسپرماتوژنز دچار روند تخریبی شده و در داخل توبولهای سمینی فر عمدتاً سلولهای اسپرماتوگونی مشاهده می‌شد و قطر لوله‌های منی‌ساز کاهش یافته و بافت همبندی بینابینی رشد زیادی را نشان می‌دهد (شکل ۳ و ۴).



شکل شماره ۳- تصویر مربوط به گروه دریافت کننده متوترکسات (1 mg/kg) به مدت ۲۸ روز. به از بین رفتن انواع سلولهای زایا و جایگزین شدن بافت همبند، کاهش قطر لوله‌های منی‌ساز در مقایسه با گروه کنترل توجه شود. رنگ آمیزی هماتوکسیلین-ائوزین ($\times 40$).



شکل شماره ۴- تصویر مربوط به گروه دریافت کننده متوترکسات (1 mg/kg) به مدت ۲۸ روز. به از بین رفتن انواع سلولهای زایا و افزایش ضخامت کپسول همبندی در مقایسه با گروه کنترل توجه شود. رنگ آمیزی هماتوکسیلین-ائوزین ($\times 100$).

جدول شماره ۱- اثر متوترکسات بر قطر لوله‌های منی‌ساز، ضخامت اپی‌تلیوم لوله‌های منی‌ساز، ضخامت بافت بینابینی و ضخامت کپسول همبندی بافت بیضه در موش صحرایی (بر حسب میکرومتر).

شاخص / گروه	قطر لوله‌های منی‌ساز	ضخامت اپی‌تلیوم لوله‌های منی‌ساز	ضخامت کپسول همبندی	ضخامت بافت بینابینی
کنترل ۱۴	۲۴۴/۲۹±۷/۴	۹۶/۹±۲/۹	۵۴/۹۸±۳/۰۸	۲۳/۴۶±۱/۸۷
کنترل ۲۸	۲۴۶/۳۵±۷/۹۴	۹۳/۷۸±۴/۳۸	۵۶/۶۳±۲/۹۷	۲۱/۸۹±۲/۳۳
متوترکسات ۱۴	۲۴۰/۹۲±۳/۹۱	۸۸/۸۲±۲/۰۸	۵۹/۴۴±۱/۸۷	۲۴/۴۲±۱/۹
متوترکسات ۲۸	* ۱۸۶/۱۵±۵/۸۱	* ۴۷/۳۹±۲/۲۵	* ۱۰۶/۰۸±۱/۷۲	* ۴۹/۹۸±۱/۳

داده‌ها به صورت میانگین ± انحراف معیار ارائه شده است.

* $P < 0.05$ در مقایسه با سایر گروهها در هر ستون می‌باشد.

* تفاوت معنی‌دار بین گروه کنترل و متوترکسات ۱۴ وجود نداشت.

بحث و نتیجه‌گیری:

داروهای ضدسرطان مدت زندگی فرد را در بسیاری از مبتلایان به سرطان افزایش می‌دهند ولی در طول درمان ممکن است جدا از اثر درمانی و مفید آن، بر روی سایر بافتهای بدن اثرات سوء داشته باشند و نقش این عوامل را بر فرآیند اسپرماتوژنز نمی‌توان مردود دانست (۱،۲،۱۳،۱۴،۱۵). مطالعات فراوانی در مورد اثر داروهای شیمی درمانی بر روی بیضه بخصوص بر میزان هورمون تستسترون در انسان و حیوانات مختلف انجام شده است که همگی نشانگر اختلالات پیش‌رونده در بافت بیضه و روند اسپرماتوژنز، متناسب با افزایش مقدار و مدت زمان پس از تجویز داروها بوده است. مطالعات قبلی که بر روی داروی سیکلوفسفامید انجام شده، نشان‌دهنده اثرات مخرب این دارو بر روی سلولهای ژرمینال جنسی بافت بیضه و کاهش تعداد اسپرم در موشهای صحرایی می‌باشد (۱،۱۳،۱۴). همچنین در بررسی‌هایی که بر روی اثر داروی دکسوربیسین در بافت بیضه موشهای صحرایی انجام شده، نشان داده‌اند که سلولهای ژرمینال جنسی بافت بیضه تماماً از بین رفته و بافت همبند جایگزین آن شده است (۱۳). مطالعاتی که در پی تجویز توأم داروهای آمیتوپترین، متوترکسات، دکسوربیسین، سیکلوفسفامید و سیسپلاتینوم بر روی باروری موشهای صحرایی انجام گرفته، نشان داده است که تمامی این داروها به غیر از سیسپلاتینوم، سبب مرگ سلولهای اسپرماتوگونی می‌شوند ولی سیسپلاتینوم فقط سبب توقف تکامل اسپرماتیدها و افزایش لیپید در سلولهای سرتولی می‌شود

(۱۳،۱۴). داروی متوترکسات قابلیت عبور از سد خونی - بیضه‌ای را دارد. مطالعاتی که در پی تجویز داروی متوترکسات به صورت مزمن در طی ۱۷ روز انجام گرفته، نشان داده است که سائز سلولهای اسپرماتوسیت اولیه، ثانویه، اسپرماتید و سلولهای لایدیک و سرتولی در گروه‌های مورد مطالعه در مقایسه با گروه کنترل کاهش یافته و همچنین توده کروماتین سلولهای اسپرماتوسیت از حالت کروی به بیضوی تغییر شکل می‌دهد و در بافت بینابینی بیضه سبب افزایش فضای سلولی و کاهش قطر لوله‌های سمینی فر می‌شود (۵،۶،۱۵). همچنین در مطالعاتی که در پی تجویز داروی متوترکسات پس از ۴ روز، ۴ هفته و ۸ هفته در موشهای صحرایی انجام گرفته، نشان داده‌اند که میزان تستسترون و کلسترول سرم کاهش می‌یابد (۵). تحقیقات گذشته دانشمندان ثابت کرده است که تزریق متوترکسات از راه وریدی در دوزهای پایین و متوسط سبب الیگواسپرما و کاهش تعداد اسپرم در موشهای صحرایی می‌شود، اما سبب آتروفی بافت بیضه نمی‌گردد (۵). Shrestha و همکاران نشان دادند که تجویز داخل صفاقی متوترکسات باعث کاهش قطر لوله‌های اسپرم‌ساز و افزایش فضای بینابینی می‌شود و همچنین سلولهای لایدیک دچار تغییر شکل می‌گردند، ولی گزارشی از اثر این دارو روی ضخامت کپسول همبندی و ضخامت اپی‌تلیوم لوله‌های منی‌ساز ارائه ندادند (۱۰). همچنین Padmanabhan و همکاران نشان داده‌اند که تجویز داخل صفاقی متوترکسات باعث سمیت سلولهای ژرمینال، تغییر شکل سر اسپرم، تغییرات بافتی و بروز آپوپتوز می‌شود (۱۱). در گزارش

نتایج مطالعه ما نشان داد که تجویز متوترکسات باعث کاهش اسپرماتوژنز و تغییر معنی‌دار در قطر لوله‌های منی‌سان، ضخامت اپی‌تلیوم لوله‌های منی‌سان، ضخامت بافت بینابینی و ضخامت کپسول همبند بافت بیضه موش صحرایی می‌شود. همچنین در مراحل بعدی تحقیق می‌توان این تغییرات هیستومورفومتريک را با استفاده از میکروسکوپ الکترونی بررسی و تفسیر نمود. البته اثر این دارو در روند اسپرماتوژنز و ناباروری انسان نیاز به مطالعات بیشتر دارد و تغییرات تولید مثلی در بیماران که از متوترکسات استفاده می‌کنند باید مدنظر قرار گیرد.

دیگری Meistrich و همکاران نشان دادند که از چهارده داروی شیمی‌درمانی در موش سوری، متوترکسات اثر کشندگی روی اسپرماتوسیت‌ها و اسپرماتیدها نگذاشت (۱۲). نتایج مطالعه ما نیز نشان داد که متوترکسات با دوز 1mg/kg می‌تواند سبب تغییرات هیستوپاتولوژیک و تغییرات معنی‌دار در قطر لوله‌های منی‌سان، ضخامت اپی‌تلیوم لوله‌های منی‌سان، ضخامت بافت بینابینی و ضخامت کپسول همبند بافت بیضه گردد و مرگ انواع سلولهای ژرمینال جنسی و آتروفی توبولهای سمینی‌فر را سبب می‌شود. همچنین در بافت بینابینی بیضه سبب افزایش بافت همبند می‌شود که ممکن است ناشی از پرولیفراسیون جبرانی باشد و این اثرات مخرب در تأیید مطالعات قبلی محققین می‌باشد.

References

منابع

1. Tomoda R, Seto M, Hioki Y, Sonoda J, Matsumine A, Kusuzaki K, et al. Low-dose methotrexate inhibits lung metastasis and lengthens survival in rat osteosarcoma. *Clin Exp Metastasis*. 2005;22:559-64.
2. Katzung BG. Basic and clinical pharmacology. 9th ed. London: McGraw-Hill; 2004.
3. Krakower GR, Kamen BA. In situ methotrexate polyglutamate formation in rat tissues. *J Pharmacol Exp Ther*. 1983;227:633-8.
4. Johnson FE, Farr SA, Mawad M, Woo YC. Testicular cytotoxicity of intravenous methotrexate in rats. *J Surg Oncol*. 1994;55:175-8.
5. Saxena AK, Dhungel S, Bhattacharya S, Jha CB, Srivastava AK. Effect of chronic low dose of methotrexate on cellular proliferation during spermatogenesis in rats. *Arch Androl*. 2004;50:33-5.
6. Riccardi R, Vigersky RA, Barnes S, Bleyer WA, Poplack DG. Methotrexate levels in the interstitial space and seminiferous tubule of rat testis. *Cancer Res*. 1982;42:1617-9.
7. Doyle LA, Berg C, Bottino G, Chabner B. Erythema and desquamation after high-dose methotrexate. *Ann Intern Med*. 1983;98:611-2.
8. Rang HP, Dale MM, Ritter JM, Moore PK. Pharmacology. 5th ed. Churchill Livingstone: Edinburgh; 2003.
9. Morris LF, Harrod MJ, Menter MA, Silverman AK. Methotrexate and reproduction in men: case report and recommendations. *J Am Acad Dermatol*. 1993;29:913-6.
10. Shrestha S, Dhungel S, Saxena AK, Bhattacharya S, Maskey D. Effect of methotrexate (MTX) administration on spermatogenesis: an experimental on animal model. *Nepal Med Coll J*. 2007;9:230-3.
11. Padmanabhan S, Tripathi DN, Vikram A, Ramarao P, Jena GB. Cytotoxic and genotoxic effects of methotrexate in germ cells of male Swiss mice. *Mutat Res*. 2008;655:59-67.
12. Meistrich ML, Finch M, da Cunha MF, Hacker U, Au WW. Damaging effects of fourteen chemotherapeutic drugs on mouse testis cells. *Cancer Res*. 1982;42:122-31.

13. Russell LD, Russell JA. Short-term morphological response of the rat testis to administration of five chemotherapeutic agents. *Am J Anat.* 1991;192:142-68.
14. Satoh K, Ohyama K, Nakagomi Y, Ohta M, Shimura Y, Sano T, et al. Effects of growth hormone on testicular dysfunction induced by cyclophosphamide (CP) in GH-deficient rats. *Endocr J.* 2002;49:611-9.
15. Badri SN, Vanithakumari G, Malini T. Studies on methotrexate effects on testicular steroidogenesis in rats. *Endocr Res.* 2000;26:247-62.

Archive of SID

Effects of methotrexate administration on testis histomorphometrical features of rats

M.H. Khayat Nouri, PhD¹ S.E. Safavi, PhD² H. Serati Nouri, DDM³ A. Khaki, PhD⁴

Assistant Professor Department of Pharmacology¹, Assistant Professor Department of Histology², Veterinarian³, Assistant Professor Department of Pathology⁴, Islamic Azad University Tabriz Branch, Tabriz, Iran.

(Received 17 Jul, 2008 Accepted 11 Jan, 2009)

ABSTRACT

Introduction: Methotrexate (MTX) is a chemotherapeutic agent that used for the treatment of a variety of tumors and inflammatory diseases. Methotrexate cause defective cogenesis, spermatogenesis, fertility impairment and different pathological changes on testis laboratory animals. The aim of this study was to investigate the effect of methotrexate administration on morphometrical changes in the testis of adult rat.

Methods: In this experimental study 40 male wistar rats were selected and randomly divided into four groups. Experiment groups were received 1mg/kg MTX (IP) per week for two and four consequence week, respectively. However, control groups just received normal saline (IP) for 14 and 28 consequence days, respectively. The testis were sampled after passing of above times and stained by H & E technique. Then diameter of seminiferous tubules, thickness of interstitial tissue, and thickness of testicular capsule, were studied. Data were analyzed by analysis of variance.

Results: Our study showed that methotrexate had destructive effects on testis tissue and spermatogenesis in test group compared to control group. Results showed that within 28 days after methotrexate administration diameter of seminiferous tubules and thickness of epithelium of seminiferous tubules significantly decreased ($P < 0.05$), but thickness of interstitial tissue and thickness of testicular significant increased ($P < 0.05$) compared to controls.

Conclusion: Results showed that methotrexate administration causes decline in spermatogenesis and significant changes in diameter of seminiferous tubules, thickness of epithelium of seminiferous tubules, thickness of interstitial tissue, and thickness of testicular capsule in rat testis tissue. These changes may via the reducing of cell divide and toxic effects of methotrexate.

Key words: Methotrexate – Testis – Rats, Wistar

Correspondence:

M.H. Khayat Nouri, MD.
School of Veterinary
Medicine, Islamic Azad
University Tabriz Branch
Tabriz, Iran
Tel: +98 411 6373935
Email:
Khayat_nouri@yahoo.com