

ارزیابی بافت شناختی اثرات ضدالتهابی ابوخلسا بر التیام زخم‌های جراحی پوستی در رت

دکتر رضا صداقت^۱، دکتر محمدحسن قوسیان مقدم^۲، دکتر محسن ناصری^۳، دکتر علی دواتی^۴

^۱ استادیار گروه تشریح و پاتولوژی، ^۲ استادیار گروه بیوشیمی، ^۳ دانشیار گروه فارماکولوژی، ^۴ استادیار گروه بهداشت و پزشکی اجتماعی، دانشکده پزشکی دانشگاه شاهد

مجله پزشکی هرمزگان سال چهاردهم شماره چهارم زمستان ۸۹ صفحات ۲۸۹-۲۸۱

چکیده

مقدمه: تلاش برای یافتن روشها و داروهای مؤثر در بهبود التیام زخم همواره یکی از موضوعات مورد توجه در پزشکی بوده است. ابوخلسا از دیرباز به عنوان یک گیاه دارویی مؤثر در التیام زخم در طب سنتی کاربرد داشته اما اثرات التیامی آن مورد بررسی بافت شناختی قرار نگرفته است. هدف این مطالعه بررسی اثرات ضدالتهابی این داروی گیاهی بر التیام زخم‌های پوستی در رت می‌باشد.

روش کار: در این مطالعه تجربی، تعداد ۹۶ رت نراسپراگ -دالی به صورت تصادفی به سه گروه (دارو، دارونما و شاهد) تقسیم شدند. هر یک از این گروه‌ها نیز بر اساس فواصل زمانی معین به چهار زیرگروه تقسیم و در هر زیرگروه هشت حیوان قرارگرفت. حیوانات با تزریق داخل صفاقی کتامین هیپروکلراید و زایلین بیپوش و برشی بر روی سمت راست پوست ناحیه پشت هر حیوان ایجاد شد. در گروه دارو از پماد تهیه شده از ریشه گیاه ابوخلسا و در گروه دارونما، وازلین دویار در روز تا هنگام کشتن حیوان بر روی برش‌ها مالیده شد. بر روی برش‌های گروه شاهد ماده‌ای مالیده نشد. سپس حیوانات در دوره‌های زمانی معین توسط تزریق داخل قلبی کتامین هیپروکلراید کشته و نمونه‌های بافتی اخذ و در داخل محلول فرمالین ۱۰ درصد قرار داده شد. از نمونه‌ها برش‌های ۵ میکرومتری تهیه و با روش هماتوکسیلین وائوزین رنگ‌آمیزی شدند. داده‌های بدست آمده با استفاده از آزمون *Kruskal-Wallis* در سطح خطای ۰/۰۵ مورد تجزیه و تحلیل قرار گرفتند.

نتایج: داده‌ها، تفاوت آماری معنی‌داری را دروسعت التهاب (روز هفتم)، شدت التهاب (روزهای پنجم و هفتم) در بین رت‌های سه گروه دارو، دارونما و شاهد نشان داد ($P < 0.05$).

نتیجه‌گیری: نتایج بدست آمده از این مطالعه نشان داد که گیاه ابوخلسا اثرات ضدالتهابی داشته و می‌تواند از طریق کاهش وسعت و شدت التهاب به التیام زخم کمک نماید.

کلیدواژه‌ها: ماده ضد التهابی - التیام زخم - موش صحرائی

نویسنده مسئول:

دکتر رضا صداقت

دانشکده پزشکی دانشگاه شاهد

تهران - ایران

تلفن: ۰۲۱ ۸۸۹۶۴۷۹۲

پست الکترونیکی:

rs134173@yahoo.com

دریافت مقاله: ۸۹/۳/۳۰ اصلاح نهایی: ۸۹/۱۰/۷ پذیرش مقاله: ۸۹/۱۰/۹

و نفوذ سلول‌های التهابی به عنوان معیاری برای ارزیابی این

متغیرها بکار می‌رود (۲).

با توجه به اهمیت موضوع التیام زخم، تلاش برای یافتن روش‌ها و داروهای جدید و مؤثر همواره مورد توجه بوده است. ترکیبات شیمیایی که معمولاً به عنوان عوامل ضد میکروبی و مواد ضد عفونی‌کننده زخم‌ها به کار می‌روند علاوه بر گرانی و سایر اثرات جانبی نامطلوب، موجب تأخیر

مقدمه:

التیام زخم فرآیندی پیچیده‌ای است که موجب بازگرداندن یکپارچگی تشریحی (ساختمانی) و عملکردی متعاقب آسیب می‌شود (۱). برای ارزیابی بافت شناختی التیام یک زخم معمولاً متغیرهایی نظیر وسعت و شدت التهاب مورد مطالعه قرار می‌گیرند، که از آنها می‌توان برای تعیین اثرات ضد التهابی یک ترکیب استفاده کرد. در این رابطه معمولاً مهاجرت

روش کار:

در این مطالعه تجربی، تعداد ۹۶ رت نر بالغ (چهار هفته‌ای) به ظاهر سالم از نژاد Sprague Dawley با میانگین وزن 25 ± 200 گرم از مؤسسه رازی کرج، ایران خریداری شد. به منظور سازگاری با شرایط محیط جدید، رت‌ها به مدت یک هفته در آزمایشگاه حیوانات دانشکده پزشکی دانشگاه شاهد نگهداری شدند و در طی این مدت از نظر سلامت مورد معاینه قرار گرفتند. سپس حیوانات شماره‌گذاری شده و به صورت تصادفی ساده درسه گروه دارو، دارونما و شاهد تقسیم شدند. متعاقباً حیوانات هر گروه بر اساس فواصل زمانی خاص (روزهای سوم، پنجم، هفتم و چهاردهم پس از شروع آزمایش) به چهار زیر گروه تقسیم شدند و در هر زیر گروه هشت حیوان قرار گرفت.

شایان ذکر است که حیوانات در طول دوره نگهداری (قبل و بعد از شروع آزمایش تا هنگام کشته شدن) رژیم غذایی یکسانی را دریافت کردند و آب و غذا به صورت آزادانه در اختیار آنان قرار گرفت.

پمادی از ریشه گیاه ابوخلسا در گروه طب سنتی دانشکده پزشکی شاهد به روش زیر تهیه شد. ریشه گیاه ابوخلسا به نسبت یک به ده در پارافین مایع قرار داده شد و با استفاده از حرارت یک محلول روغنی تهیه شد. بدین منظور ۵۰ گرم از ریشه این گیاه همراه با ۵۰۰ گرم پارافین در حرارت ۷۰ درجه بن ماری بمدت ۱۲ ساعت قرار گرفته سپس صاف شده و با افزودن مقدار کافی وازلین بصورت پماد در آمد. نهایتاً پماد تهیه شده در ظرف های ۵۰ گرمی بسته بندی و در دمای ۴-۰ درجه سانتی گراد نگهداری شد (۹).

در این تحقیق از مدل Incisional التیام زخم استفاده شد. علت بکار گیری این مدل، به حداقل رساندن عوامل مخدوش‌گر بوده زیرا آسیب حداقل و محدود به خط برش می‌باشد. برای این منظور، کلیه موشها با تزریق داخل صفاقی کتامین (هیدرو کلراید) ۱۰٪ (Alfasan-هلند) به میزان ۷۰mg/kg و زایلزین ۲۰ (Pantex-هلند) به میزان 1mg/kg بیهوش شدند. سپس موهای ناحیه پشت حیوان در سمت راست ستون فقرات تراشیده شده و نواحی مورد نظر توسط محلول بتادین ۱۰٪ (بهروزان - ایران) ضدعفونی شد. سپس

در روند التیام زخم می‌شوند. رویکرد دیگر، استفاده از گیاهان دارویی کم عارضه و مؤثر در بهبود التیام زخم می‌باشد.

ابوخلسا گیاهی علفی، پایا و پوشیده از تارهای خشن است. قسمت مورد استفاده این گیاه ریشه آن است که دارای ترکیبات مختلف از جمله آلکانین و شیکونین می‌باشد. الکانین یا آنکوزین ماده ای رنگی به فرمول $C_{16}H_{16}O_5$ به وزن مولکولی ۲۲۸/۲۹ است. در محلول های آبی، کلروفورم، اسید استیک و در روغن‌های مختلف حل می‌شود. فرم راست گرد آن بنام شیکونین و فرم راسمیک آن بنام شیکالکین است (۳). ابوخلسا از نظر طبیعت طبق رأی حکمای طب سنتی گرم و خشک است. ریشه گیاه ابوخلسا خواص مختلفی داشته، از جمله در مرهم‌های خشک‌کننده زخمها و همچنین در درمان برخی از بیماری‌های پوستی استفاده می‌شود.

Kourounakis و همکاران در مطالعه‌ای در سال ۲۰۰۲ اثرات ضد التهابی ریشه گیاه ابوخلسا را به دو فرآورده طبیعی آن یعنی Alkannin و shikonin نسبت دادند (۴).

مطالعه Assimopoulou و همکاران در سال ۲۰۰۵ اثرات ضد التهابی ریشه گیاه ابوخلسا را به وجود ترکیبات hydroxynaphthoquinones در عصاره‌های ریشه گیاه نسبت داد (۵). ریشه گیاه ابوخلسا از دیرباز در بازار گیاهان دارویی سنتی ایران وجود داشته است. در بسیاری از کتب مرجع طب سنتی و گیاهان دارویی (۳) و برخی منابع و مقالات خارجی (۸-۶) به آثار و خواص درمانی متنوع و جالب (مانند خواص ضدباکتریایی، ضدتومور و بهبوددهندگی زخم) این گیاه اشاره شده است. با توجه به کاربرد گیاه ابوخلسا در طب سنتی به منظور بهبود زخم های پوستی و برخی مطالعات تحقیقاتی بالینی که در سالهای اخیر در زمینه التیام زخم صورت گرفته است و ضرورت انجام یک بررسی هیستولوژیک، مطالعه حاضر برای اولین بار با رهیافت هیستولوژیک خواص ضد التهابی ریشه این گیاه را مورد بررسی قرار داده است.

یک برش در سمت راست روی پوست ناحیه پشت حیوان در جهت محور سری - دمی توسط تیغ جراحی شماره ۱۵ (Marta itly - آلمان) ایجاد شد. طول برش ۱۵ میلی‌متر و عمق آن تمام ضخامت پوست بود. آنگاه در ناحیه برشها لبه‌های پوست به هم آورده شده و با استفاده از نخ بخیه ابریشمی ۳/۰ (سوپا - ایران) به صورت بخیه منفرد، بخیه شد (۱۰). بر روی زخم‌های جراحی ایجاد شده در گروه دارو، پماد تهیه شده از ریشه ابو خلسا، و بر روی زخم‌های جراحی ایجاد شده در گروه دارونما ماده پایه یا وازلین ۲ بار در روز (صبح و بعد از ظهر) تا هنگام کشتن حیوان در پیوندهای تعریف شده مالیده شد. بر روی زخم‌های جراحی ایجاد شده در گروه شاهد هیچ ماده‌ای مالیده نشد. در طول دوره آزمایش، وضعیت ظاهری زخم‌ها مورد ارزیابی قرار گرفت و بسته به وضعیت حیوان و ناحیه جراحی شده در صورت لزوم بخیه‌ها کشیده شد.

حیوانات زیرگروه‌های ۱ تا ۴ به ترتیب پس از ۳، ۵، ۷، ۱۴ روز توسط تزریق داخل قلبی کتامین کشته شدند. پس از ارزیابی ماکروسکوپی، نمونه‌هایی با ابعاد ۲×۲ سانتی‌متر از پوست ناحیه جراحی شده برداشته شده و در داخل محلول فرمالین ۱۰٪ (شیمی ناب - ایران) قرار داده شد. پس از تثبیت نمونه‌ها و طی مراحل آماده‌سازی و تهیه بلوک‌های پارافینی از بافت‌های مورد نظر برش‌هایی به ضخامت ۵ میکرومتر با دوره برداشت سی در میان توسط میکروتوم گردان تهیه شد. برش‌های حاصله بعد از قرار گرفتن روی لام و گذر از مراحل معمول با روش هماتوکسیلین و ائوزین رنگ‌آمیزی شدند. آنگاه برش‌های تهیه شده به لحاظ متغیرهای وسعت التهاب و شدت التهاب مورد ارزیابی بافت شناختی قرار گرفتند. برای این منظور در هر برش در نواحی مورد نظر حداقل ۱۰ میدان میکروسکوپی با بزرگ‌نمایی ۴۰۰× بررسی، درجه‌بندی و میانگین آنها تعیین شد. تغییرات مشاهده شده از ۰ تا ۳ درجه‌بندی شد. درجه صفر نشان دهنده عدم مشاهده تغییر، درجه ۱ نشان‌دهنده تغییرات خفیف، درجه ۲ بیانگر تغییرات متوسط و درجه ۳ معرف تغییرات شدید بود.

معیارهای ارزیابی و درجه بندی متغیرهای مورد مطالعه به شرح زیر بود:

در مورد وسعت التهاب:

- درجه صفر یعنی عدم مشاهده ارتشاح سلول‌های التهابی (بهبودی)

- درجه یک یعنی مشاهده ارتشاح سلول‌های التهابی در ۱ تا ۲ میدان میکروسکوپی (خفیف)

- درجه دو یعنی مشاهده ارتشاح سلول‌های التهابی در ۳ تا ۵ میدان میکروسکوپی (متوسط)

- درجه سه یعنی مشاهده ارتشاح سلول‌های التهابی در بیش از ۵ میدان میکروسکوپی (شدید)

بدین ترتیب درجه صفر بیانگر از بین رفتن التهاب (بهبودی) و در نقطه مقابل درجه سه نشان‌دهنده باقی ماندن التهاب است.

در مورد شدت التهاب:

- درجه صفر یعنی عدم مشاهده سلول‌های التهابی (بهبودی)

- درجه یک یعنی وجود تراکم کم سلولی و مشاهده فضاهای خالی زیاد بین سلول‌های التهابی (خفیف)

- درجه دو یعنی مشاهده فضاهای خالی کم بین سلول‌های التهابی (متوسط)

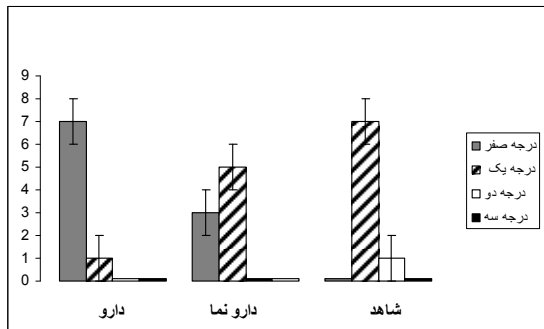
- درجه سه یعنی عدم مشاهده فضاهای خالی بین سلول‌های التهابی (شدید)

در این مورد نیز درجه صفر بیانگر از بین رفتن التهاب (بهبودی) و در نقطه مقابل درجه سه نشان‌دهنده باقی ماندن التهاب است. از آنجایی که متغیرهای مورد مطالعه کیفی و رتبه‌ای بودند، یافته‌های بدست آمده از مشاهدات هیستولوژیک به صورت اعداد ۰ تا ۳ درجه‌بندی و فراوانی آنها در گروه‌ها و فواصل زمانی مختلف تعیین و در جداول ثبت شدند و این داده‌ها با استفاده از نرم‌افزار SPSS نسخه ۱۱/۵ و آزمون Kruskal-Wallis در سطح معنی‌داری ۰/۰۵ تجزیه و تحلیل آماری قرار گرفتند.

نتایج:

در این مطالعه، اثرات ضد التهابی حاصل از اثر پماد تهیه شده از ریشه گیاه ابوخلسا بر زخم‌های جراحی پوستی در رت مورد ارزیابی قرار گرفت. بدین منظور دو متغیر وسعت

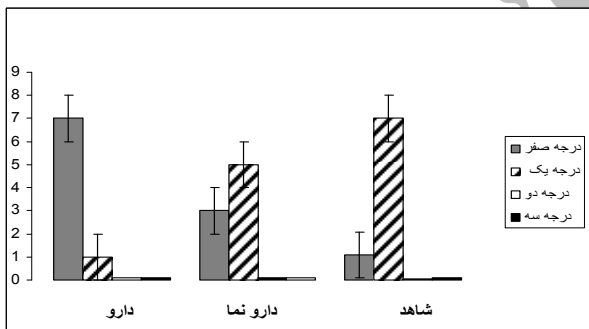
التهاب در گروه دارو بطور معنی‌داری کمتر از گروه شاهد بود (نمودار شماره ۲).



نمودار شماره ۲- مقایسه فراوانی موشهای مورد مطالعه در گروههای دارو، شاهد و دارونما بر حسب وسعت التهاب در روز هفتم

بالاترین فراوانی درجه صفر یعنی رفع التهاب (بهبودی) در گروه دارو مشاهده می‌شود.

همچنین شدت التهاب در روز هفتم نیز تفاوت معنی‌داری را بین گروههای مختلف نشان داد ($P < 0.02$) بطوریکه شدت التهاب در گروه دارو کمتر از دو گروه دیگر بود و بین دو گروه دارونما و شاهد تفاوت معنی‌داری مشاهده نشد (نمودار شماره ۳).



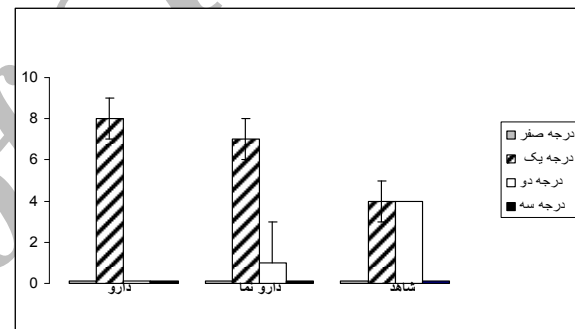
نمودار شماره ۳- مقایسه فراوانی موشهای مورد مطالعه در گروههای دارو، شاهد و دارونما بر حسب شدت التهاب در روز هفتم

بالاترین فراوانی درجه صفر یعنی رفع التهاب (بهبودی) در گروه دارو مشاهده می‌شود.

بعبارت دیگر، کاهش معنی‌دار شدت التهاب در روز پنجم و هفتم در گروه دارو می‌تواند حاصل اثرات ضد التهابی ریشه گیاه ابوخلسا باشد. ارزیابی شدت التهاب در روزهای سوم و چهاردهم در بین گروههای مختلف تفاوت معنی‌داری

و شدت التهاب، در پیوندهای زمانی تعریف شده (روزهای ۳، ۵، ۷، ۱۴) در رت‌های سه گروه دارو، دارونما و شاهد مورد ارزیابی بافت شناختی قرار گرفت.

برای ارزیابی متغییر وسعت التهاب، ارتشاح سلولهای التهابی حداقل در ده میدان میکروسکوپی با بزرگنمایی $\times 400$ مورد بررسی قرار گرفت و طبق معیار ارائه شده در بخش مواد و روش‌ها درجه‌بندی گردید. نتایج بدست آمده از این مطالعه تفاوت معنی‌داری را در بین گروههای مختلف در روز هفتم نشان داد ($P = 0.02$). بطوریکه وسعت التهاب در گروه دارو بطور معنی‌داری کمتر از دو گروه دیگر بود (نمودار شماره ۱). وضعیت بهبود و کاهش التهاب در روزهای پنج و هفتم در نمودارهای ۱ الی ۳ نشان داده شده است.



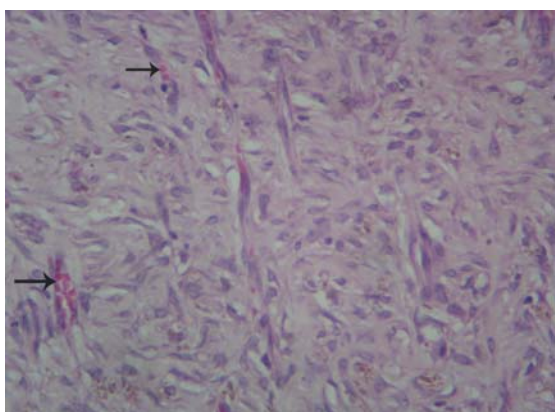
نمودار شماره ۱- مقایسه فراوانی موشهای مورد مطالعه در گروههای دارو، شاهد و دارونما بر حسب شدت التهاب در روز پنجم

بالاترین فراوانی درجه یک یعنی فروکش نمودن روند التهاب از متوسط به خفیف در گروه دارو مشاهده می‌شود. بعبارت دیگر، کاهش معنی‌دار وسعت التهاب در روز هفتم در گروه دارو می‌تواند ناشی از اثرات ضد التهابی پماد تهیه شده از ریشه گیاه ابوخلسا باشد. ارزیابی وسعت التهاب در روزهای سوم، پنجم و چهاردهم در بین گروههای مختلف تفاوت معنی‌داری را نشان نداد. نتایج بررسی این متغییر در جدول شماره ۱ نشان داده شده است.

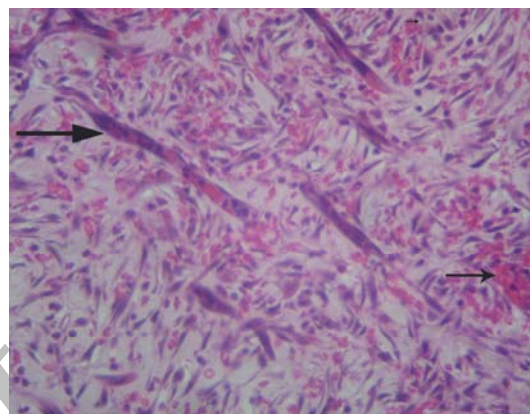
برای ارزیابی متغییر شدت التهاب، ارتشاح و تراکم سلولهای التهابی حداقل در ده میدان میکروسکوپی با بزرگنمایی $\times 400$ مورد بررسی قرار گرفت و طبق معیار ارائه شده در بخش مواد و روشها درجه‌بندی گردید. نتایج بدست آمده از این مطالعه تفاوت معنی‌داری را در بین گروههای مختلف در روز پنجم ($P < 0.05$) نشان داد. بطوریکه شدت

را نشان نداد. نتایج بررسی این متغییر در جدول شماره ۲ نشان داده شده است.

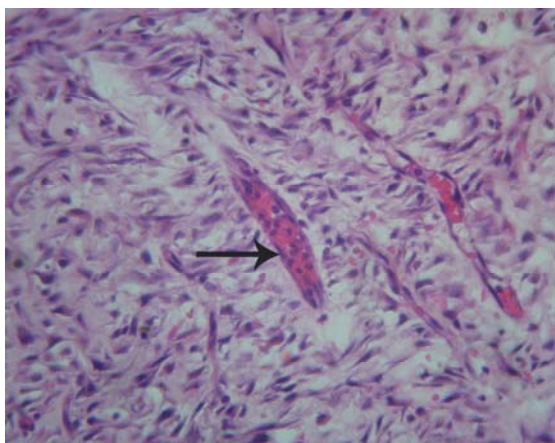
اشکال ۱ تا ۳ منظره ریزبینی متغیرهای مورد مطالعه را در رت‌های گروه‌های دارو، دارونما و شاهد در روزهای هفتم نشان میدهد.



تصویر شماره ۲- فتومیکروگراف پوست رت گروه دارونما در روز هفتم. در این تصویر خونی تازه تشکیل فراوان، پرخونی، فیبروبلاستها، رشته‌های کلاژن و ارتشاح سلولهای التهابی دیده می‌شود. به حاشیه‌نشینی لکوسیتها در داخل رگ (علامت فلش) و ارتشاح آنها در فضاهای خارج رگی توجه نمائید (هماتوکسیلین و انئوزین $\times 400$)



تصویر شماره ۱- فتومیکروگراف پوست رت گروه دارو در روز هفتم. در این تصویر عروق خونی تازه تشکیل فراوان (علامت فلش)، فیبروبلاستها رشته‌های کلاژن دیده می‌شود اما اثری از ارتشاح‌های التهابی نیست (هماتوکسیلین و انئوزین $\times 400$)



تصویر شماره ۳- فتومیکروگراف پوست رت گروه شاهد در روز هفتم. در این تصویر عروق خونی تازه تشکیل فراوان، پرخونی و خونریزی (فلش کوتاه)، فیبروبلاستها، رشته‌های کلاژن و ارتشاح سلولهای التهابی دیده می‌شود. به حاشیه‌نشینی لکوسیتها در داخل رگ (فلش بلند) و ارتشاح آنها در فضاهای خارج رگی توجه نمائید (هماتوکسیلین و انئوزین $\times 400$)

جدول شماره ۱- مقایسه فراوانی موشهای مورد مطالعه در گروههای دارو، دارونما و شاهد بر حسب وسعت التهاب در روزهای سوم،

پنجم، هفتم و چهاردهم

گروه	دارو			دارونما			شاهد				
	سوم	پنجم	هفتم	چهاردهم	سوم	پنجم	هفتم	چهاردهم	سوم	پنجم	هفتم
درجه صفر	۰	۰	۷	۸	۰	۰	۰	۰	۰	۰	۸
یک	۱	۷	۱	۰	۰	۴	۰	۰	۰	۷	۰
دو	۶	۱	۰	۰	۵	۴	۰	۰	۳	۱	۰
سه	۱	۰	۰	۰	۰	۰	۰	۰	۵	۰	۰

* تفاوت در گروه دارو، دارونما و شاهد در روز هفتم معنی دار است ($P < 0.001$).

جدول شماره ۲- مقایسه فراوانی موشهای مورد مطالعه در گروههای دارو، دارونما و شاهد بر حسب شدت التهاب در روزهای سوم،

پنجم، هفتم و چهاردهم

گروه	دارو			دارونما			شاهد				
	سوم	پنجم	هفتم	چهاردهم	سوم	پنجم	هفتم	چهاردهم	سوم	پنجم	هفتم
درجه صفر	۰	۰	۷	۸	۰	۰	۳	۸	۰	۰	۱
یک	۱	۸	۱	۰	۰	۷	۰	۰	۰	۴	۷
دو	۷	۰	۰	۰	۷	۱	۰	۰	۵	۰	۰
سه	۰	۰	۰	۰	۱	۰	۰	۰	۳	۰	۰

* تفاوت در گروه دارو، دارونما و شاهد در روز پنجم معنی دار است ($P < 0.05$).

** تفاوت در گروه دارو، دارونما و شاهد در روز هفتم معنی دار است ($P < 0.001$).

بحث و نتیجه گیری:

هدف اصلی از این مطالعه، ارزیابی اثرات ضد التهابی گیاه ابوخلسا بر روی متغیرهای وسعت و شدت التهاب در روند التیام زخم های جراحی پوستی در رت بوده که در بررسی این متغیرها، نتایج بدست آمده حاکی از وجود تفاوت آماری معنی دار در روزهای پنجم و هفتم در بین سه گروه مورد مطالعه بود. معمولاً در مرحله التهابی روند التیام زخم های جراحی پوستی، سلول های آماسی (نوتروفیل ها) در طی ۲۴ ساعت در لبه های زخم ظاهر شده و به سمت لخته فیبرین حرکت می کنند و تا روز سوم، عمدتاً توسط ماکروفاژها جایگزین می شوند (۲). بنابراین، ارزیابی این متغیرها (وسعت و شدت التهاب) ممکن است حداکثر در طی هفته اول ارزشمند باشد و از این زمان به بعد به دلیل ناپدید شدن سلول های التهابی اصولاً نباید اختلاف چندانی بین گروه های مختلف دیده شود، مگر آنکه عفونت ثانویه یا عاملی دیگر موجب دوام التهاب شده باشد. نتایج بدست آمده از این تحقیق با مطالب فوق همخوانی دارد، بدین ترتیب که در روزهای سوم و پنجم در هر سه گروه وسعت التهاب در حد

متوسط تا شدید بوده ولی در روز هفتم در گروه دارو وسعت التهاب تقریباً به صفر (حالت بهبودی) رسیده است و در روز چهاردهم اثری از التهاب در هیچیک از گروهها دیده نمی شود. بنابراین در مدل incisional بررسی این متغیر تنها در طی هفته اول ارزشمند و قابل اعتنا می باشد. در مورد نتایج بدست آمده از مطالعه متغیر شدت التهاب نیز در روز سوم، حالت متوسط تا شدید در هر سه گروه مشاهده می شود، اما شدت التهاب در روزهای پنجم و هفتم در گروه دارو بطور معنی داری کمتر از سایر گروهها می باشد. مجدداً، در روز چهاردهم اثری از التهاب در هیچکدام از گروهها مشاهده نشد. بنابراین بررسی متغیر شدت التهاب نیز فقط در هفته اول ارزشمند می باشد.

در اکثر مطالعات انجام شده بر روی گیاه ابوخلسا، خواص ضدالتهابی و بهبوددهندگی التیام زخم این گیاه بصورت بالینی مورد بررسی قرار گرفته است.

نتایج بدست آمده از مطالعه هیستولوژیک حاضر نشان می دهد که بکارگیری پماد تهیه شده از ریشه گیاه ابوخلسا می تواند در روز پنجم بطور معنی داری از شدت التهاب بکاهد

نموده‌اند که بجز سوختگی‌های بسیار شدید، در بقیه موارد التیام کامل ایجاد می‌شود (۱۳).

مطالعات بالا نیز مؤید نتایج این تحقیق در خصوص اثرات ضد التهابی گیاه ابوخلسا می‌باشد.

در مجموع، نتایج بدست آمده از این تحقیق نشان می‌دهد که گیاه ابوخلسا می‌تواند با کاهش وسعت و شدت التهاب موجب بهبود روند التیام زخم شود. در این رابطه بنظر می‌رسد ساز و کار اصلی اثرات ضدالتهابی این گیاه توانایی آنتی‌اکسیدان آلکالوئیدهای موجود در ریشه گیاه باشد. با این وجود، برای اظهار نظر قطعی و روشن‌تر شدن نقش این گیاه در روند التیام زخم نیاز به مطالعات و تحقیقات بیشتر می‌باشد.

با توجه به محدودیت‌های مالی در این مطالعه امکان انجام آزمایشاتی نظیر تانسیومتری و همچنین آزمایشات بیوشیمیایی فراهم نگردید، لذا پیشنهاد می‌شود که با طراحی مطالعات جامع‌تر و دقیق‌تر اثرات درمانی این گیاه بر مراحل مختلف التیام زخم به صورت همزمان و به لحاظ بالینی، هیستولوژیک و بیوشیمیایی بررسی شود تا نتایج قطعی‌تری بدست آید.

سپاسگزاری:

این مطالعه با مساعدت معاونت پژوهشی دانشکده پزشکی دانشگاه شاهد به انجام رسید که بدینوسیله از همه عزیزانی که ما را در انجام این تحقیق یاری رساندند، تشکر و قدردانی می‌گردد.

که این موضوع می‌تواند بیانگر فعالیت ضدالتهابی ریشه‌ای گیاه باشد. احتمالاً فعالیت ضد التهابی ریشه گیاه ابوخلسا به دلیل وجود آلکالوئیدهایی مانند الکانین و شیکونین در ریشه این گیاه می‌باشد که فعالیت آنتی‌اکسیدان آنها مشخص شده است. در این رابطه، اثرات آنتی‌اکسیدانی ترکیبات موجود در ریشه گیاه ابوخلسا توسط Kourounakis و همکاران در سال ۲۰۰۲ مورد بررسی و تحقیق قرار گرفته است، نتایج بدست آمده از مطالعه این محققین بیانگر آن است که این ترکیبات دارای فعالیت ضد التهابی *in vitro* بوده و این عمل را از طریق دخالت در فرآیندهای تولید ریشه‌های آزاد به انجام می‌رساند (۴). همچنین مطالعه Assimopoulou و همکاران در سال ۲۰۰۵ وجود ترکیبات hydroxynaphthoquinones در عصاره‌های ریشه گیاه ابوخلسا را عامل خنثی نمودن ریشه‌های آزاد اعلام نمود (۵). مشابه این مطالعه در سال ۲۰۰۶ نیز توسط همین نویسنده اعلام گردید (۱۰). همچنین نتایج این بررسی هیستولوژیک نشان می‌دهد که استفاده از پماد حاصل از ریشه گیاه ابوخلسا می‌تواند در روز هفتم بطور معنی‌داری از شدت و وسعت التهاب در گروه تحت درمان با دارو بکاهد و التیام زخم را تسریع نماید، بنظر می‌رسد که آلکالوئیدهای موجود در ریشه گیاه می‌توانند مالون دی‌آلدیید، کربونیل و گونه‌های فعال اکسیژن را کاهش داده و از تقلیل فعالیت‌های سوپراکسید دیسموتاز، کاتالاز و گوتاتیون پراکسیداز ممانعت به عمل آورند. این فعالیت‌ها در مجموع از استرس اکسیداتیو (تشکیل ریشه‌های آزاد) جلوگیری نموده و از روند التهاب کاسته و به التیام زخم کمک می‌نمایند. با توجه به نقش ریشه‌های آزاد در برخی فرآیندهای بیولوژیک مهم مانند التهاب و ترمیم، پیری، سرطان، و با در نظر گرفتن اثرات ضد ریشه‌های آزاد عصاره ریشه گیاه ابوخلسا و ترکیبات اصلی آن، این گیاه می‌تواند اثرات ضد التهاب، ضد پیری، ضد سرطان و التیام‌دهنده زخم داشته باشد (۱۱-۱۲).

بعلاوه، Ogurtan و همکاران در سال ۲۰۰۲ اثر گیاه ابوخلسا را بر روی التیام زخم‌های ناشی از سوختگی در خرگوش مورد مطالعه قرار داده‌اند. این محققین عنوان

References

منابع

1. Yamaguchi Y, Yoshikawa K. Cutaneous wound healing: an update. *J Dermatol*. 2001;28:521-534.
2. Kumar V, Abbas AK, Fausto N. Robbins and cotran pathologic basis of disease. 7th ed. Philadelphia:Elsevier Inc; 2005: 107-116.
3. Zargari A. Medicinal plants. 7th ed. Tehran:Tehran University Press; 1997: 534-535. [Persian]
4. Kourounakis AP, Assimopoulou AN, Papageorgiou VP, Gavalas A, Kouronakis PN. Alkannin and shikonin: effect on free radical processes and on inflammation – a preliminary pharmacochemical investigation. *Arch Pharm*. 2002;335:262-266.
5. Assimopoulou AN, Papageorgiou VP. Radical scavenging activity of alkanna tinctoria root extracts and their main constituents, hydroxynaphthoquinones. *Phytother Res*. 2005;19:141-147.
6. Papageorgiou VP. Wound healing properties of naphthaquinone pigments from *Alkanna tinctoria*. *Experientia*. 1978;34:1499-1501.
7. Papageorgiou VP, Winkler A, Sagredos AN, Digenis GA. Studies on the relationship of structure to antimicrobial properties of naphthaquinones and other constituents of *Alkanna tinctoria*. *Planta Med*. 1979;35:56-60.
8. kloeters O, Schierle C, Tandara A, Mustoe TA. The use of a semiocclusive dressing reduces epidermal inflammatory cytokine expression and mitigates dermal proliferation and inflammation in a rat incisional model. *Wound Repair Regen*. 2008;16:568-575.
9. Rojhan MS. Herbal drugs and Treatment. 4th ed. Tehran: Alavi Press; 2000. [Persian]
10. Assimopoulou AN, Karapanagiotis I, Vasiliou A, Kokkini S, Papageorgiou VP. Analysis of alkannin derivatives from *Alkanna* species by high-performance liquid chromatography/photodiode array/ mass spectrometry. *Biomed Chromatogr*. 2006;20:1359-1374.
11. Papageorgiou VP, Assimopoulou AN, Ballis AC. Alkannins and shikonins: a new class of wound healing agent. *Curr Med Chem*. 2008;15:3248-3267.
12. Assimopoulou AN, Sturm S, Stuppner H, Papageorgiou VP. Preparative isolation and purification of alkannin/shikonin derivatives from natural products by high-speed counter-current chromatography. *Biomed Chromatogr*. 2009;23:182-198.
13. Ogurtan Z, Hatipoglu F, Ceylan C. The effect of *Alkanna tinctoria* Tausch on burn wound healing in rabbits. *Dtsch Tierarztl Wochenschr*. 2002;109:481-485.

Histological evaluation of the anti-inflammatory effects of *Alkanna tinctoria* on the cutaneous wounds healing in rat

R. Sedaghat, PhD¹ M.H. Ghosian Moghadam, PhD² M. Naseri, PhD³ A. Davati, PhD⁴

Assistant Professor Department of Anatomy & Pathology¹, Assistant Professor Department of Biochemistry², Associate Professor Department of Pharmacology³, Assistant Professor Department of Health & Social Medicine⁴, Shahed University of Medical Sciences, Tehran, Iran.

(Received 20 Jun, 2010 Accepted 30 Dec, 2010)

ABSTRACT

Introduction: Searching the methods improving wound healing is always one of the major subjects of interest. *Alkanna tinctoria* is applied as a wound dressing since ancient times in traditional medicine, however its healing effects was not evaluated histologically.

Methods: 96 male Sprague – Dawley rats were randomly divided into three (experimental, placebo, and control) groups. On the basis of defined periods, each group was subdivided into four subgroups with eight rats in each subgroup. Animals were anesthetized with intraperitoneal injection of Ketamine hydrochloride and Xylazine, and a full-thickness incision were made on the skin of each rat at the side of back region. Experimental and placebo groups received treatment with *Alkanna tinctoria* root ointment and vaseline, respectively. Treatment was continued twice a day till euthanasia on defined periods. Control group received no treatment. Animals were euthanized with intracardiac injection of Ketamine hydrochloride in defined periods. Specimens were taken from the injured area and was placed in 10% formalin solution. The specimens were processed and sectioned in 5 micrometers. Sections were stained with Hematoxylin and Eosin and studied microscopically. Finally, the data were analyzed statistically using Kruskal-Wallis test. Differences were considered significant at $P < 0.05$.

Results: Data showed significant ($P < 0.05$) difference in extent of inflammation (day 7), intensity of inflammation (days 5 and 7) among experimental, placebo, and control groups.

Conclusion: The findings demonstrated that *Alkanna tinctoria* exhibit anti-inflammatory effect(s) and could improve wound healing through reducing extent and intensity of inflammation.

Key words: Anti Inflammatory Agent – Wound Healing - Rat

Correspondence:

R. Sedaghat, PhD.

Medical School of Shahed University.

Tehran, Iran

Tel: +98 21 88964792

Email:

Rs134173@yahoo.com