

نتایج درمانی لیمبرگ فلپ در درمان سینوس پیلونیدال

دکتر سیدحسام‌الدین بنی‌هاشمی^۱، دکتر سیده تسنیم اقبال افتخاری^۲، دکتر فاطمه مرادی^۳

^۱ استادیار گروه جراحی، ^۲ پزشک عمومی، مرکز توسعه تحقیقات بالینی، ^۳ پزشک عمومی، دانشگاه علوم پزشکی هرمزگان

مجله پزشکی هرمزگان سال شانزدهم شماره دوم خرداد و تیر ۹۱ صفحات ۹۴-۸۹

چکیده

مقدمه: بیماری پیلونیدال بیماری مزمن شایع ناحیه خاجی دنبالچه‌ای است که به دلیل قرار گرفتن موها در عمق ناحیه بین باسنی و ایجاد واکنش جسم خارجی و تشکیل آبسه مربوط می‌شود. راههای مختلفی در درمان این بیماری وجود دارند که میزان عود و عفونت مربوط به زخم در هر کدام مشهود است. برش لوزی و فلپ لیمبرگ روشی است که با عوارض و عود کمتری همراه است و بیمار سریع‌تر به فعالیت‌های روزانه خود برمی‌گردد.

روش کار: در این مطالعه توصیفی، طی یک سال بیمارانی که با تشخیص سینوس پیلونیدال بستری شدند، با روش برش لوزی و فلپ لیمبرگ تحت جراحی قرار گرفته تا یک سال بعد از عمل پیگیری می‌شوند. داده‌ها با آمار توصیفی تجزیه و تحلیل شدند.

نتایج: طی یک سال ۳۳ بیمار تحت عمل لیمبرگ قرار گرفتند که ۲۱ مورد مرد (۶۱٪) بودند. متوسط سن ($25/48 \pm 5/24$) سال و متوسط زمان ایجاد سینوس ($9/82 \pm 7/84$) ماه بود. متوسط دوران بستری ($23/42 \pm 3/307$) ساعت و متوسط بازگشت به کار ($17/23 \pm 2/02$) روز بود. تنها عارضه قابل توجه و مشهود در مطالعه ما سروما در یک بیمار (۳٪) بود.

نتیجه‌گیری: با توجه به عوارض کم این عمل و کوتاه بودن دوره بستری بیمار و کوتاه بودن زمان برگشت به کار بیمار، این روش، روش مناسبی به نظر می‌آید.

کلیدواژه‌ها: لیمبرگ فلپ - عود - عوارض

نویسنده مسئول:

دکتر سیده تسنیم اقبال افتخاری

مرکز توسعه تحقیقات بالینی دانشگاه

علوم پزشکی هرمزگان

بندرعباس - ایران

تلفن: +۹۸ ۹۱۷ ۳۶۱ ۷۸۳۸

پست الکترونیکی:

st.eghbal@yahoo.com

دریافت مقاله: ۸۹/۲/۱۰ اصلاح نهایی: ۹۰/۱۲/۱۶ پذیرش مقاله: ۹۰/۱۲/۲۰

مقدمه:

داخل چین بین باسنی به دلیل ایجاد واکنش جسم خارجی باعث التهاب و تشکیل آبسه (۵) و ایجاد حفره سینوسی مزمن (۶) می‌شود. به طور کلی علل مادرزادی و اکتسابی در ایجاد این بیماری دخیل هستند (۶). محل درگیری بیشتر در ناحیه اگزایلا، عانه، دور ناف، بین انگشتان در آرایشگرها و نیز در افرادی که اندام‌های آمپوته دارند، دیده شده است. این بیماری شیوع بیشتری در جنس مذکر داشته است (۷). بیشترین محل درگیری چین ناحیه بین باسنی می‌باشد که به دلیل ایجاد ناحیه مرطوبی است که له شده باعث رشد و نفوذ باکتریها و موها به داخل پوست می‌شود و شرایط را برای ایجاد سینوس یا آبسه فراهم می‌شود (۸).

سینوس پیلونیدال بیماری مزمن شایع ناحیه خارجی - دنبالچه‌ای افراد جوان است (۱،۴) که در ۰/۷ درصد جمعیت عادی و اغلب در سنین ۲۵-۱۶ سال دیده می‌شود (۲). این بیماری اولین بار توسط هاجز در ۱۸۸۰ توصیف شد که بر حسب نظر وی این بیماری با ایجاد یک مسیر اپیتلیومی (سینوس) در پوست چین بین باسنی تشخیص داده می‌شود که این ناحیه فاصله کوتاهی با مقعد دارد و همچنین محل مناسبی برای رویش مو می‌باشد (۳). علت این بیماری نامشخص است و اغلب به علت قرار گرفتن موها در عمق ناحیه بین باسن مربوط می‌شود. فاکتورهای مرتبط دیگر شامل نوع مو، شدت قرار گرفتن موها و آسیب‌پذیری پوست می‌باشند (۴). ورود موها به

خطرانی هستند که در بستن اولیه (primary closure) برش بیشتر دیده می‌شوند و برشهای باز با خطر عود کمتری همراه هستند ولی به علت ایجاد بافت گرانولوماتوز هنگام ترمیم، برای بیمار احساس ناخوشایندی ایجاد می‌کنند (۹). برخی اوقات عمل جراحی بدتر از خود بیماری می‌باشد. برش با باز گذاشتن ساده یا marsupialization هر دو باعث ایجاد زخم ناحیه خط میانی می‌شوند که چندین هفته نیاز به ترمیم دارد و میزان عود به دلیل بازترشدن محل برای قرار گرفتن موها، افزایش می‌یابد. بستن اولیه، با اینکه میزان عود بیشتری دارد، به نظر می‌رسد نسبت به برش با زخم باز ارجح باشد. زیرا باز شدن زخم و میزان عفونت کاهش یافته است، بیمار درد کمتری دارد و تعداد مراجعه بعد از عمل کمتر است، زمان ترمیم سریع‌تر بوده غیبت از کار بیماران کوتاه‌تر است (۶).

با مطالعات انجام شده به نظر می‌رسد که هیچکدام از روشهای جراحی موجود در درمان بیماری سینوس پیلونیدال به عنوان بهترین درمان شناخته نشده‌اند. همان طور که در مورد اتخاذ یک روش مشترک و در واقع بهترین روش اتفاق نظر وجود ندارد، بنابراین بهترین گزینه درمانی، روشی است که این بیماری را ریشه‌کن کرده و میزان عود، میزان ابتلا و عوارض ناشی از عمل نیز اندک باشد (۱۰-۱۲). در روش برش RELF میزان عفونت و عود کمتر بوده و بیماران نسبت به روشهای درمانی دیگر درد کمتری را متحمل می‌شوند و مدت بستری شدن نیز کمتر است (۲). با توجه به مزایای این روش و نتایج خوبی که در بزرگسالان داشته است، به ارزیابی این روش طی یک سال می‌پردازیم.

روش کار:

در این مطالعه مقطعی بیماران با تشخیص سینوس پیلونیدال تحت عمل جراحی با استفاده از RELF قرار گرفتند. معیار ورود به مطالعه: داشتن عفونت ناحیه گلوئئال، شواهد بالینی التهاب یا عفونت در ریشه موهایی که در سینوس‌های خط وسط در ناحیه خاجی بود. بیمارانی که تحت درمان با داروهای ایمونوساپرسیو، کروتیکوستروئید بوده یا دچار بیماری مزمن سیستمیک (انواع کارسینوم، نارسایی کلیوی، بیماری نقص ایمنی، دیابت، روماتیسم و لوپوس سیستمیک) از

راههای مختلفی برای درمان این بیماری پیشنهاد شده و اختلاف نظر فاحشی در انتخاب بهترین روش وجود دارد (۲) که در تمام روشها میزان عود پس از درمان شایع است (۱). علل عود ناشناخته به نظر می‌رسد و بیشتر به عللی از قبیل آناتومی (ناحیه بین باسنی) مربوط می‌شود که باعث تجمع عرق در این محل می‌گردد و همچنین به علت اصطکاک و مالش و تمایل به رویش مو در این محل فرد می‌تواند احتمال عود پس از درمان را افزایش دهد. اسکار ناحیه خط وسط بیشترین احتمال عود این بیماری را دارد و ترمیم زخم در این حالت کمتر است (۳) که می‌تواند علت دیگری برای بالا بودن میزان عود باشد.

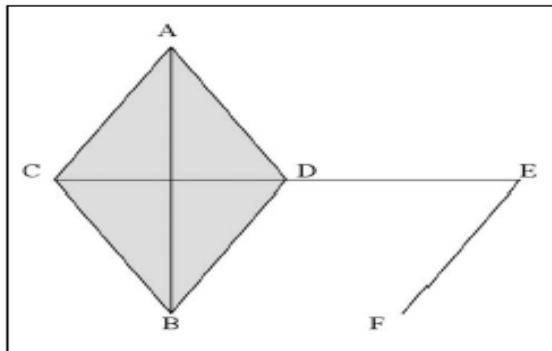
کدام روش جراحی برای این بیماری ارجح است؟ اهداف رویه ایده‌آل برای درمان این بیماری شامل ترمیم قابل قبول زخم، به حداقل رساندن میزان عود، دوره بستری شدن، میزان ابتلا و عوارض ترمیم زخم می‌باشند و بهترین روش بر اساس این ویژگی‌ها و همچنین شروع هر چه سریع‌تر فعالیت روزانه تعیین می‌گردد (۳). روشهای انتخابی درمان در این بیماران عبارتند از: برش ساده و درناژ، باز نگهداشتن، marsupialization برش و بستن اولیه و برش لوزی و فلپ لیبرگ (rhomboid excision and limberg flap (RELF)). تکنیکهای فوق به جز RELF با میزان ابتلا بالا همراه هستند و به دلیل وجود چین ناحیه بین باسنی، عود دیده می‌شود. بعد از برش و بستن اولیه، ۴۲-۷ درصد عود گزارش شده است. در حالی که میزان عود در RELF ۳-۰ درصد گزارش شده است (۳،۱۰). در این روش برش وسیع نوزنقه‌ای در ناحیه چین بین باسنی ایجاد می‌شود که بافت غیرطبیعی کاملاً برداشته شده سپس با فلپ چرخشی لیبرگ یک پوشش بدون کشش ایجاد می‌شود که چین ناحیه بین باسنی را کم عمق می‌کند و در واقع یکی از علل ایجاد عود (عمق چین ناحیه بین باسنی) را حذف می‌کند (۸).

از مزایای روشهای ترمیمی مانند RELF می‌توان ترمیم سریع‌تر، کاهش طول مدت بستری و ریسک عفونت کاهش می‌یابد و میزان عود را ذکر کرد (۲،۹). ولی با این وجود، درمان استاندارد هنوز برای این بیماری پیشنهاد نشده است که دوره بستری شدن کوتاه باشد و بازگشت بیمار به کارهای عادی خود سریع بوده میزان عود کمتری داشته باشد. عفونت و عود

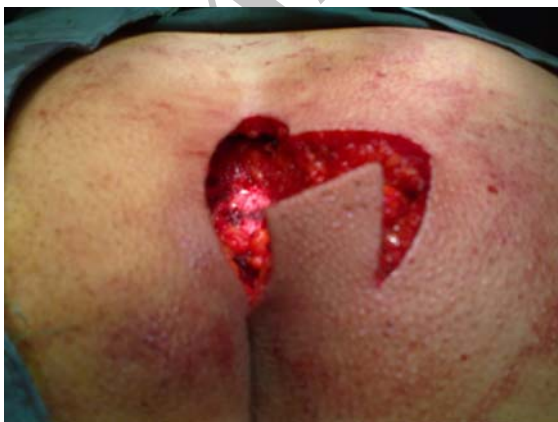به مدت یک سال برای پیگیری مراجعه نمود و جهت پیگیری حال بیماران، پیگیری تلفنی هم انجام شد. داده‌های جمع‌آوری شده، سپس با استفاده از نرم‌افزار SPSS مورد تجزیه و تحلیل قرار گرفتند.

نتایج:

در این مطالعه مقطعی که در بیمارستان دانشگاهی شهید محمدی در بندرعباس انجام شد، طی ۱۲ ماه (شهریور ۱۳۸۶ لغایت شهریور ۱۳۸۷) ۳۳ بیمار وارد این مطالعه شدند. ۱۲ مورد (۳۶/۴٪) زن بودند. متوسط سن $24 \pm 5/48$ سال و متوسط زمان ایجاد سینوس $84 \pm 6/82$ ماه بود. متوسط دوران بستری $30.7 \pm 2/23$ ساعت و متوسط بازگشت به کار $2/02 \pm 8/23$ روز بود. در بیماران عوارض جراحی از جمله باز شدن زخم، هماتوم و یا عفونت دیده نشد و تنها عارضه قابل توجه و مشهود در مطالعه ما سروما در یک بیمار (۳٪) بود.



شکل ۱- لیبرگ فلپ: $(AC = CD = DE = EF)$, A, E



شکل ۲- ایجاد برش لوزی امتداد یافته

مطالعه حذف شدند. بیمار در روز عمل بستری می‌شد و به بیمار توصیه می‌شد صبح روز عمل به حمام رفته و ناحیه بین باسنی shave شود. آنتی‌بیوتیک پروفیلاکسی ۱ گرم سفتریاکسون و ۵۰۰ میلی‌گرم مترونیدازول به بیمار حین عمل داده شد. بیمار بعد از بیهوشی عمومی در حالت prone و در وضعیت jack-knife قرار گرفته، با چسب باسنها را به دو طرف کشیده محل عمل را مشخص نموده و انجام جراحی به روش زیر انجام شد:

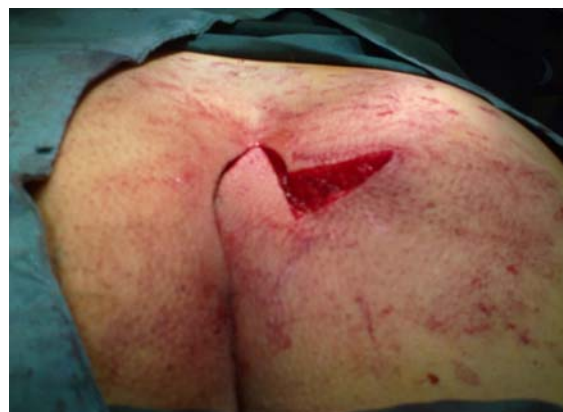ابتدا ناحیه‌ای به شکل لوزی متساوی‌الاضلاع که قطر بزرگ آن در خط وسط، (AB) از بین دو باسن از روی سوراخ سینوس می‌گذرد، برش داده می‌شود. برش به صورت عمودی تا روی عضله ایجاد می‌شود. ناحیه لوزی شکل کاملاً برداشته می‌شود. به وسیله الکتروکوتر هموستاز ایجاد می‌شود. با برداشتن چسبهای دو طرف باسن، محل برش از دو طرف جمع می‌شود و محل برداشتن سینوس به اندازه طبیعی خود برمی‌گردد. به اندازه قطر کوچک لوزی از سمت راست (CD)، خطی در امتداد آن رسم می‌شود از انتهای این خط ترسیم شده، خطی با زاویه ۶۰ درجه به طول قطر کوچک تا باسن کشیده می‌شود (EF). روی این دو خط رسم شده تا روی عضله به طوری که فاسیای عضله را نیز شامل شود، برش داده می‌شود. فلپ ایجاد شده به سمت رأس لوزی چرخیده می‌شود (شکل ۱).

این فلپ فاسیایی پوستی (fasciculocutaneous) در محل سینوس برداشته شده بدون هیچ کشش و tension قرار می‌گیرد. برای جلوگیری از ایجاد فضای مرده فلاپ در سه لایه دوخته می‌شود: فاسیا که قسمت زیرین فلاپ می‌باشد با نخ ویکریل ۲-۰ فیکس می‌شود. لایه دو لایه زیر پوستی بوده با ویکریل ۴-۰ و لایه سطحی با نخ ۴-۰ نایلون دوخته می‌شود. برشهای انجام شده و ترمیم توسط لیبرگ فلپ به ترتیب در شکل‌های (۴-۲) نشان داده شده است.

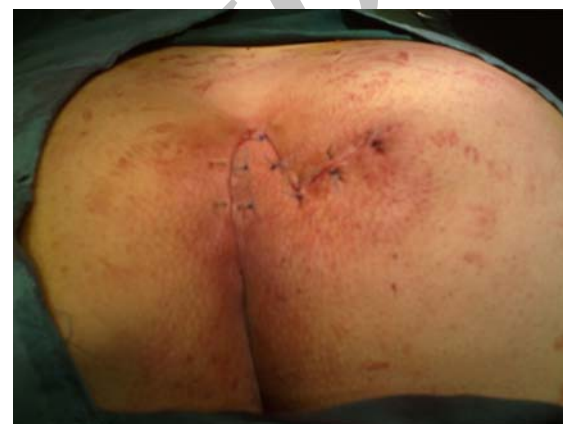به بیمار توصیه شد حداقل به مدت ۲۵ روز از فشار بر روی زخم پرهیز کند. روز بعد از عمل بیمار با آنتی‌بیوتیک خوراکی به مدت یک هفته مرخص شده بعد از سه روز ویزیت شده، پانسمان بیمار تعویض شد. دو هفته بعد بخیه‌ها کشیده شدند. بیمار برای دو ماه اول هر ده روز یکبار و سپس هر ماه

دقیق که زوایای ۶۰ و ۱۲۰ درجه رعایت شده باشند، چرخش فلپ کاملاً صورت گرفته و نکروز هم ایجاد نمی‌شود. از لحاظ جراحی هم این روش قابل قبول بین بیماران زن و مرد است. در استفاده از این روش میزان عوارض گزارش شده و میزان عود بیماری به ترتیب ۴/۹٪ و ۲/۵٪ گزارش شده‌اند (۹). در مطالعه katsoulis میزان عود ۴٪ و میزان عوارض زخم ۱۶٪ گزارش شده است (۱۳). در حالی که در مطالعه ما با اینکه از درن (drain) استفاده نشده بود، عود دیده نشد، عارضه زخم (به صورت سروما) فقط در ۳٪ دیده شد و مدت بستری شدن هم بسیار کوتاه بود. از موارد دیگر که موفقیت‌آمیز بودن این روش را نشان می‌دهد، طول مدت بستری در بیمارستان است که برای برش و درناژ ۲۹ روز (۱۴) و ۲۱-۱۰ روز برای تکنیک excision-open-packing (۱۵) گزارش شده است. در مطالعاتی که تکنیک مشابه تکنیک ما را استفاده کرده‌اند، مدت بستری چنین می‌باشد: مطالعه Topgul et al (۱۶) با ۲۰۰ بیمار ۳/۱ روز، Erdem et al (۱۷) با ۴۰ بیمار ۳/۵ ± ۱/۱۶ روز، در مطالعه Erylmaz et al (۱۸) با ۶۳ بیمار ۳ روز، در مطالعه Daphan (۱۹) با ۱۶۳ بیمار ۵/۱ روز و در مطالعه Oner با ۳۵۳ بیمار ۴/۵۱ ± ۲/۸۵ روز گزارش شده بود در حالی که در مطالعه ما با ۳۳ بیمار ۳/۰۷ ± ۲۳/۴۲ ساعت دیده شد.

علیرغم زمان طولانی‌تر نسبت به سایر روشها، این تکنیک به دلیل عوارض کم زخم، زمان کوتاه بستری و برگشت سریع بیمار به کارهای روزمره، روش مناسبی برای درمان سینوس پیلونیدال پیشنهاد می‌شود.



شکل ۳- چرخش فلپ لیمبرگ و پر شدن محل سینوس



شکل ۴- ترمیم برش لوزی و فلپ لیمبرگ

بحث و نتیجه‌گیری:

علیرغم استفاده از روشهای متعدد در درمان سینوس پیلونیدال، تاکنون روش ایده‌آل پیشنهاد نشده است (۱۰). در درمان این بیماری سعی می‌شود میزان عود به حداقل کاهش داده شود. به جز در موارد سینوسهای کوچک که ترجیح داده می‌شود زخم باز بماند، در بیشتر موارد سعی می‌شود از فلپ چرخشی در درمان این بیماری استفاده شود (۶). در برش

References

منابع

1. Misiakos EP, Troupis T, Hatzikokolis S, Macheras A, Liakakos T, Patapis P, Karatzas G. Limberg flap reconstruction for the treatment of pilonidal sinus disease. *Chirurgia (Bucur)*. 2006;101:513-517.
2. Akin M, Gokbayir H, Kilic K, Topgul K, Ozdemir E, Ferahkose Z. Rhomboid excision and Limberg flap for managing pilonidal sinus: long-term results in 411 patients. The Association of Coloproctology of Great Britain and Ireland. *Colorectal Dis*. 2008;10:945-948.
3. el-Khadrawy O, Hashish M, Islami K, Shalaby H. Outcome of the rhomboid flap for recurrent pilonidal disease. *World J Surg*. 2009;33:1064-1068.
4. Akca T, Colak T, Ustunsoy B, Kanik A, Aydin S. Randomized clinical trial comparing primary closure with the Limberg flap in the treatment of primary sacrococcygeal pilonidal disease. *Br J Surg*. 2005;92:1081-1084.
5. Unalp HR, Derici H, Kamer E, Nazli O, Onal MA. Lower Recurrence Rate for Limberg vs. V-Y Flap for Pilonidal Sinus. *Dis Colon Rectum*. 2007;50:1436-1444.
6. Katsoulis IE, Hibberts F, Carapeti EA. Outcome of treatment of primary and recurrent pilonidal sinuses with the limberg flap. *Surgeon*. 2006;4:7-10.
7. Menten O, Baqci M, Bilgin T, Ozgul O, Ozdemir M. Limberg flap procedure for pilonidal sinus disease: results of 353 patients. *Langenbecks Arch Surg*. 2008;393:185-189.
8. Yamout SZ, Caty MG, Lee YH, Lau ST, Escobar MA, Glick PL. Early experience with the use of rhomboid excision and Limberg flap in 16 adolescents with pilonidal disease. *J Pediatr Surg*. 2009;44:1586-1590.
9. Daphan C, Tekelioglu MH, Sayilgan C. Limberg flap repair for pilonidal sinus disease. *Dis Colon Rectum*. 2004;47:233-237.
10. Karakayali F, Karagulle E, Karabulut Z, Oksuz E, Moray G, Haberal M. Unroofing and Marsupialization vs. rhomboid excision and limberg flap in pilonidal disease: A prospective, randomized, clinical trial. *Dis Colon Rectum*. 2009;52:496-502.
11. Mahdy T. Surgical treatment of the pilonidal disease: Primary closure or flap reconstruction after excision. *Dis Colon Rectum*. 2008;51:1816-1822.
12. Yamout SZ, Caty MG, Lee YH, Lau ST, Escobar MA, Glick PL. Early experience with the use of rhomboid excision and Limberg flap in 16 adolescents with pilonidal disease. *J Pediatr Surg*. 2009;44:1586-1590.
13. Awad MS, Saad KM, Tolba AM, Gharib OH. A simple novel technique for closure of simple and complex pilonidal sinus with either simple (tongue-shaped) or bilobed rotation flap. *Indian J Plast Surg*. 2007;40:47-50.
14. McLaren CA. Partial closure and other techniques in pilonidal surgery: an assessment of 157 cases. *Br J Surg*. 1984;71:561-562.
15. Guyuron B, Dinner MI, Dowden RV. Excision and grafting in the treatment of recurrent pilonidal sinus disease. *Surg Gynecol Obstet*. 1983;156:201-204.
16. Topgül K, Ozdemir E, Kilic K, Gökbayir H, Ferahköse Z. Long-term results of Limberg procedure for treatment of pilonidal sinus: a report of 200 cases. *Dis Colon Rectum*. 2003;46:1545-1548.
17. Erdem E, Sungurtekin U, Neşşar M. Are postoperative drains necessary with the Limberg flap for treatment of pilonidal sinus? *Dis Colon Rectum*. 1998;41:1427-1431.
18. Eryilmaz R, Sahin M, Alimoğlu O, Dasıran F. Surgical treatment of sacrococcygeal pilonidal sinus with the Limberg transposition flap. *Surgery*. 2003;134:745-749.
19. Daphan C, Tekelioglu MH, Sayilgan C. Limberg flap repair for pilonidal sinus disease. *Dis Colon Rectum*. 2004;47:233-237.

Limberg flap treatment results in pilonidal sinus disease

H. Banihashemi, MD¹ T. Eghbal Eftekhari, MD² F. Moradi, MD³

Assistant Professor Department of Surgery¹, General Practitioner², Clinical Research Center, General Practitioner³, Hormozgan University of Medical Sciences, Bandar Abbas, Iran.

(Received 13 Apr, 2010 Accepted 10 Mar, 2012)

ABSTRACT

Introduction: Pilonidal sinus disease is a chronic disease of sacrococcygeal region which is caused due to growth on hair in intergluteal region causing foreign body reaction and abscess formation. Different procedures are used to treat this condition surgically, which have their own complications, and recurrence rate. Rhomboid excision with Limberg flap is a method with minimal complications and recurrence and the patient back to work in a short period.

Methods: In this descriptive study, in a one year period, patients diagnosed with pilonidal sinus disease were treated surgically with rhomboid excision and Limberg flap. They were followed up for one year for recurrence and surgical complications.

Results: During, 33 patients entered this study of which 21 (63.6%) were men. Mean age was 25.48 ± 3.307 years. Mean duration of pilonidal sinus disease was 6.84 ± 9.82 months, mean duration of admission was 23.42 ± 3.307 hours and mean duration of return to work was 8.33 ± 2.02 days. The only complication seen in our patients, was seroma in 1 patient (3%).

Conclusion: Due to lack of recurrence, minimal complications and short duration of admission, this procedure seems to be a suitable procedure in surgical treatment of pilonidal sinus disease.

Key words: Limberg Flap – Recurrence - Complications

Correspondence:

T. Eghbal Eftekhari, MD.

Clinical Research Center.

Hormozgan University of
Medical Sciences.

Bandar Abba, Iran

Tel: +98 917 361 7838

Email:

st.eghbal@yahoo.com