

تأثیر توبکتومی دو طرفه بر میزان استرس اکسیداتیو سرم و هورمون‌های تخمدانی در موش صحرایی ماده

آرژینا فرامرزی^۱ دکتر بهجت سیفی^۲ دکتر حمیدرضا صادقی‌پور رودسری^۳ علیرضا شعبان‌زاده^۴ مهسا سوهانی^۵ میترا ابراهیم‌پور^۶
^۱ دانشجوی کارشناسی ارشد فیزیولوژی، ^۲ استادیار گروه فیزیولوژی، ^۳ استاد گروه فیزیولوژی، ^۴ دانشیار گروه فیزیولوژی، ^۵ دانشجوی کارشناسی علوم آزمایشگاهی،
^۶ کارشناس آمار حیاتی، دانشگاه علوم پزشکی تهران

مجله پزشکی هرمزگان سال شانزدهم شماره ششم بهمن و اسفند ۹۱ صفحات ۴۴۴-۴۲۷

چکیده

مقدمه: توبکتومی یکی از رایج‌ترین روشهای پیشگیری از بارداری است. بعضی از محققین معتقدند توبکتومی با عوارضی همراه است. در حال حاضر، گزارش‌های ضد و نقیضی درباره پیامدهای توبکتومی بر عملکرد تخمدان وجود دارد. هدف این مطالعه بررسی سطح استرس اکسیداتیو سرم و ارزیابی عملکرد تخمدان پس از توبکتومی می‌باشد.

روش کار: در این مطالعه، ۶۳ سر موش صحرایی ماده نژاد *Sprague Dawley* استفاده شد. مطالعه شامل دو پروتکل بررسی سطح استرس اکسیداتیو و هورمونهای تخمدانی سرم و بررسی سیکل استروس بود. در هر یک از پروتکل‌ها گروههای کنترل، شام و توبکتومی (*Pomeroy*) وجود داشت. در پروتکل اول به ترتیب ۱۵ و ۴۵ روز بعد از مداخله میزان *PAB (Prooxidant-Antioxidant Balance)*، *MDA (Malondialdehyde)* بتا استرادیول و پروژسترون اندازه‌گیری شد. در پروتکل دوم سیکل استروس ۱۵ و ۴۵ روز بعد از مداخله به مدت ۱۵ روز بررسی شد. داده‌های کمی با استفاده از نرم‌افزار *SPSS* تجزیه و تحلیل شد. آزمون آنالیز واریانس یک راهه مورد استفاده قرار گرفت و $P < 0.05$ معنی‌دار در نظر گرفته شد.

نتایج: بر اساس نتایج بدست آمده، گروههای توبکتومی نسبت به گروههای شام و کنترل افزایش میزان *MDA* و *PAB* ($P < 0.05$) و همچنین کاهش غلظت *17* بتا استرادیول و پروژسترون سرم را نشان دادند ($P < 0.05$). توبکتومی بعد از ۱۵ و ۴۵ روز موجب بی‌نظمی سیکل استروس شد.

نتیجه‌گیری: توبکتومی به روش *Pomeroy* سبب افزایش استرس اکسیداتیو و همچنین کاهش *17* بتا استرادیول و پروژسترون سرم شد. تصور می‌شود عوارض ناشی از توبکتومی به دلیل افزایش میزان اکسیدانها و کاهش میزان استروژن و پروژسترون باشد. احتمالاً می‌توان با تجویز آنتی‌اکسیدانها عوارض توبکتومی را کاهش داد.

کلیدواژه‌ها: توبکتومی - استرس اکسیداتیو - استرادیول - پروژسترون

نویسنده مسئول:
دکتر حمیدرضا صادقی‌پور رودسری
گروه فیزیولوژی دانشگاه علوم
پزشکی تهران
تهران - ایران
تلفن: +۹۸ ۲۱ ۶۶۴۹۴۸۴
پست الکترونیکی:
sadehipour@sina.tums.ac.ir

دریافت مقاله: ۹۰/۲/۶ اصلاح نهایی: ۹۰/۴/۱۱ پذیرش مقاله: ۹۰/۴/۱۴

مقدمه: دیسمنوره (۴)، نقص فاز لوتئال (۵)، درد لگنی (۶)، افزایش ریسک استنوپورز (۷)، یائسگی زودرس (۸)، تغییر رفتار جنسی و سلامت عاطفی (۹) می‌باشد.
در مطالعه‌ای در سال ۲۰۰۸ نشان داده شده، بستن لوله‌های رحمی سبب هیپوکسی شدید در تخمدان و لوله‌های رحمی می‌گردد (۱۰). *Duran* و همکارانش اثرات هیستوپاتولوژیک

توبکتومی یکی از پرطرفدارترین روشهای پیشگیری از بارداری است (۱). در حال حاضر، گزارش‌های ضد و نقیضی درباره پیامدهای توبکتومی بر عملکرد تخمدان وجود دارد (۲). بعضی از محققین معتقدند توبکتومی با عوارضی همراه است. بیشترین عوارض ذکر شده شامل: اختلالات قاعدگی (۳).

با توجه به میزان بالای انجام توبکتومی به عنوان یک روش پیشگیری دائمی از بارداری، بر آن شدیم تا در مطالعه حاضر به بررسی شاخص‌های استرس اکسیداتیو و ارزیابی عملکرد تخمدان پس از توبکتومی در موشهای صحرایی ماده به منظور درک مکانیسم‌های احتمالی عوارض توبکتومی بپردازیم و بدین طریق راهکارهایی را برای پیشگیری و کاهش عوارض توبکتومی پیشنهاد نماییم.

روش کار:

این تحقیق یک مطالعه تجربی می‌باشد که در سال ۱۳۸۹ در گروه فیزیولوژی دانشکده پزشکی دانشگاه علوم پزشکی تهران انجام پذیرفت.

در این مطالعه از ۶۳ سر موش‌های صحرایی ماده به ظاهر سالم از نژاد Sprague Dawley در محدوده وزنی ۲۶۰-۲۲۰ گرم استفاده شد. تولید و تکثیر حیوانات گروه فیزیولوژی دانشکده پزشکی بود. موش‌ها در شرایط محیطی استاندارد در حیوانخانه گروه فیزیولوژی با چرخه ۱۲ ساعت تاریکی و ۱۲ ساعت روشنایی نگهداری شدند. تمام حیوانات به مدت ۳ هفته برای منظم بودن دوره استروس و انتخاب موشهایی که همگی دارای دوره ۵ روزه باشند، مورد بررسی قرار گرفتند و موشهایی که در مرحله یکسان دوره استروس بودند، در یک گروه، طبقه‌بندی شدند.

انتخاب موش‌های صحرایی تصادفی بوده و به ۹ گروه ۷ تایی تقسیم شدند. مطالعه شامل دو پروتکل بود: ۱- بررسی استرس اکسیداتیو و هورمونهای تخمدانی (گروههای کنترل، شم و توبکتومی ۱۵ روزه - گروههای کنترل، شم و توبکتومی ۴۵ روزه) ۲- بررسی سیکل استروس (کنترل، شم و توبکتومی). گروه کنترل موش‌هایی را شامل می‌شدند که هیچگونه جراحی بر روی آنها صورت نگرفت. گروههای شم و توبکتومی با تزریق داخل صفاقی کتامین هیدروکلراید (۴۰ mg/kg) و گزیلوکائین هیدروکلراید (۵ mg/kg) بیهوش شدند. پس از تراشیدن موها و ضدعفونی با محلول پوویدون آیدون در ناحیه شکم، برشی به اندازه ۳ cm در خط وسط ایجاد شد. در گروههای شم لوله‌های رحمی را مشخص کرده و نخ را هم دور یک لوپ از لوله‌ها قرار داده، اما گره نزدیم. در گروههای توبکتومی

توبکتومی را روی تخمدان و اندومتر در مدل موش صحرایی بررسی کردند که فقط التهاب سلولهای اندومتر را مشاهده کردند (۱۱). Revel و همکارانش گزارش دادند، توبکتومی منجر به تخمدان پلی کیستیک می‌شود (۱۲).

استرس اکسیداتیو عبارت از عدم تعادل بین تولید رادیکال‌های آزاد اکسیژن و ظرفیت دفاع آنتی اکسیدانی بدن می‌باشد. به طور طبیعی در طی متابولیسم بدن گونه‌های فعال اکسیژن تشکیل می‌گردد که قادرند با ماکرومولکولهای مهم بدن نظیر لیپیدها، پروتئین‌ها و اسیدهای نوکلئیک واکنش دهند. در شرایط طبیعی بین تولید و حذف تعادل وجود دارد. عدم تعادل در این فرآیند منجر به استرس اکسیداتیو و تغییرات پاتولوژیک در سلولهای مختلف می‌شود. سلولها از طریق سیستم حمایتی آنتی اکسیدانت سلولی اثرات مضر ROS را خنثی می‌کنند (۱۳). برای ارزیابی بالانس اکسیدان - آنتی اکسیدان (PAB) تعیین مقدار هم اکسیدان و هم آنتی اکسیدان، هر دو ضروری می‌باشد. تخمین PAB به وسیله اندازه‌گیری همزمان مقدار پرواکسیدان و ظرفیت آنتی اکسیدان نسبت به روش بررسی جداگانه اکسیدانها و آنتی اکسیدانها ارجحیت دارد (۱۴).

لیپیدها به آسیب اکسیداتیو بسیار حساس هستند و پراکسیداسیون لیپیدی یکی از اثرات قابل توجه استرس اکسیداتیو می‌باشد (۱۵). به دنبال پراکسیداسیون اسیدهای چرب اشباع نشده که به طور اساسی در غشاهای سلولی و لیپوپروتئین‌ها قرار دارند، اسیدهای چرب ناپایدار هیدروپراکسیداز ممکن است به کربونیل‌ها از جمله مالون دی آلدئید (MDA) که پایداری بیشتری دارند و یکی از شاخص‌های مورد استفاده در پژوهش پراکسیداسیون لیپید در انسان و حیوان است، تبدیل شوند (۱۶).

سیکل استروس رتهای ماده ۵-۴ روز طول می‌کشد و به مراحل پرواستروس، استروس، مت استروس یا دای استروس I و دای استروس یا دای استروس II تقسیم‌بندی می‌شود. بررسی سیکل جنسی رت ماده مدل ایده‌آلی برای بررسی تغییراتی است که ممکن است بر اثر تغییرات آندوکرینی و نوروآندوکرینی که در طی سیکل جنسی رخ دهد (۱۷). سیکل نامنظم سیکلی است که مراحل سیکل متوال نباشند و یا اینکه فقط فقط یک مرحله ۴ یا ۵ روزه دیده شود (۱۸).

با روش Radioimmunoassay (RIA) و به وسیله دستگاه گاما کانتر (Beakman, USA) میزان هورمونهای ۱۷ بتا استرادیول و پروژسترون اندازه‌گیری شد. ۱۷ بتا استرادیول و پروژسترون سرم هم به روش Chemiluminescence و با استفاده از کیت Diasorin-USA اندازه‌گیری شدند.

گروههای بررسی سیکل استروس: در این گروهها ۱۵ و ۴۵ روز بعد از مداخله، سیکل استروس بررسی شد.

برای ارزیابی تغییرات سیکل استروس پس از مدت ذکر شده، حداقل سه سیکل هر روز بین ساعت ۱۰-۸ صبح (۱۷) با تهیه اسمیر واژینال مشخص می‌گردید.

نمونه‌های حاوی سلولهای واژن روی یک لام قرار داده شد و با بزرگنمایی ۱۰ و ۴۰ زیر میکروسکوپ نوری مشاهده شد (۱۸). سه نوع سلول تشخیص داده می‌شد: ۱- گرد و هسته‌در سلول اپیتلیال) ۲- نامنظم و بدون هسته (سلول شاخی) ۳- گرد و کوچک (لکوسیت). با توجه به سهمی که هر کدام از این سلولها داشتند، تعیین فازهای سیکل استروس انجام شود (۱۷). اسمیر پرواستروس بیشتر شامل سلولهای اپیتلیال هسته دار، استروس شامل سلول شاخی بدون هسته، مت استروس تقریباً به طور مساوی شامل هر سه نوع سلول و دای استروس بیشتر شامل لکوسیت می‌شد (۱۸). داده‌ها بر اساس برنامه آماری SPSS 16.5 و تست آنالیز واریانس یک طرفه مورد بررسی قرار گرفت و برای مقایسه چندگانه از شاخص توکی استفاده شد. داده‌ها به صورت $Mean \pm SEM$ گزارش شده است. اختلاف معنی‌داری در سطح $P < 0.05$ در نظر گرفته شد.

نتایج:

بررسی بالانس اکسیدان - آنتی اکسیدان (PAB) سرم:
 ۱۵ و ۴۵ روز پس از توبکتومی میزان PAB در گروههای کنترل و شم به ترتیب (HK unit) $39/96 \pm 3/70$ روز ۴۵ HK $39/76 \pm 3/04$ HK unit (روز، $38/76 \pm 3/80$ HK unit روز و $36/06 \pm 3/80$ HK unit روز) بود ولی در گروه توبکتومی (HK unit) $8/32 \pm 09/66$ روز ۴۵ HK unit و $7/4$ HK unit $61/70 \pm 10$ (روز) افزایش معنی دار یافت. گروههای ۱۵ روزه ($P = 0/012$) و گروههای ۴۵ روزه ($P = 0/014$) (نمودار شماره ۱).

لوله‌های رحمی به صورت دو طرفه در یک سانتی‌متری شاخه‌های رحمی به روش pomerooy با نخ دو صفر کرومیک بسته شد. سپس عضله، پوست و فاسیا در لایه‌های جداگانه توسط نخ سه صفر پلی پروپیلن بخیه گردید (۱۰).

از آنجایی که عمل خونگیری خود استروس محسوب می‌شود و استروس روی بررسی سیکل استروس اثر می‌گذارد. بنابراین جهت بررسی سیکل استروس از گروههای جداگانه‌ای استفاده شد.

گروههای بررسی MDA، PAB، ۱۷ بتا استرادیول و پروژسترون: در گروهها ۱۵ روزه و ۴۵ روزه، به ترتیب ۱۵ و ۴۵ روز پس از مداخله، از همه موشها فقط در مرحله دای استروس (که با تهیه اسمیر واژینال مشخص شد) خونگیری از قلب پس از بیهوشی در ساعت ۱۲-۱۰ صبح به عمل آمد.

نمونه‌های خونی با دور rpm ۳۰۰۰ به مدت ۵ دقیقه سانتریفوژ گردیده و سرم آنها جدا شد و در دمای $4^{\circ}C$ -۸۰ تا زمان سنجش میزان شاخصها نگهداری شد.

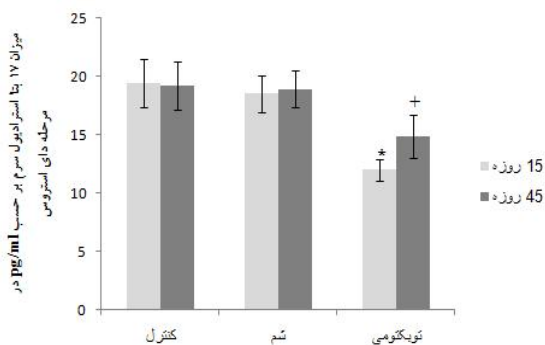
برای ارزیابی PAB از tetramethylbenzidine (۳،۳'، ۴، ۴' TMB) و کاتیون TMB به عنوان شاخص اکسایش کاهش، به دلیل ویژگیهای الکتروشیمیایی و نوری اش استفاده شد. در یک واکنش آنزیمی، TMB کروموژن (رنگزا) به وسیله پرواکسیدانها به کاتیون رنگی اکسید شده و در یک واکنش شیمیایی کاتیون TMB به وسیله آنتی‌اکسیدانها به ترکیبی بی‌رنگ کاهیده می‌شود. سپس جذب فتومتریک با جذب معین یک سری محلولهای استاندارد (مخلوط نسبتهای مختلف (۱۰۰٪-۰)) پراکسید هیدروژن و اسید اوریک) مقایسه می‌شد. مقیاس PAB به صورت واحد قراردادی HK-unit بیان گردید (۱۹). اندازه‌گیری مالون‌دی‌آلدهید پلازما نیز به روش اسپکتروفوتومتری انجام شد که اولین بار توسط south و همکاران در سال ۱۹۷۸ معرفی گردید. در این روش تیو باربیتوریک اسید (TBA) محلول در سولفات سدیم به سرم اضافه می‌شود. پس از حرارت دادن، کروموژن حاصل توسط n بوتیل الکل استخراج شده و جذب فاز محلول در طول موج nm ۵۲۰ قرائت می‌شد. با استفاده از محلول استاندارد غلظت MDA بر اساس nmol/ml محاسبه گردید (۲۰).

هر ستون نشان دهنده $\text{Mean} \pm \text{S.E.M}$ می باشد ($n=7$ در هر گروه).
* اختلاف معنی داری در گروه توپکتومی ۱۵ نسبت به گروههای کنترل و شم ۱۵ روزه با $P < 0.05$ ، اختلاف معنی داری در گروه توپکتومی ۴۵ نسبت به گروههای کنترل و شم ۴۵ روزه با $P < 0.05$ ، اختلاف معنی داری در گروه توپکتومی ۴۵ نسبت به گروههای کنترل و شم ۴۵ روزه با $P < 0.05$

تأثیر توپکتومی دو طرفه بر غلظت ۱۷ بتا استرادیول

سرم (در مرحله دای استروس سیکل استروس):

۱۵ و ۴۵ روز پس از توپکتومی میزان ۱۷ بتا استرادیول در گروههای کنترل و شم به ترتیب $(19.2 \pm 2.8 \text{ pg/ml})$ و $(18.9 \pm 2.0 \text{ pg/ml})$ (روز ۱۵)، $(18.9 \pm 2.0 \text{ pg/ml})$ و $(18.9 \pm 2.0 \text{ pg/ml})$ (روز ۴۵) و $(18.9 \pm 2.0 \text{ pg/ml})$ و $(18.9 \pm 2.0 \text{ pg/ml})$ (روز ۴۵) توپکتومی (TL) $(18.9 \pm 2.0 \text{ pg/ml})$ و $(18.9 \pm 2.0 \text{ pg/ml})$ (روز ۴۵) کاهش در گروههای ۱۵ روزه با $P=0.039$ و در گروههای ۴۵ روزه با $P=0.048$ معنی دار بود. ضمناً گروههای توپکتومی ۱۵ و ۴۵ روزه با یکدیگر تفاوت معنی داری نداشتند (نمودار شماره ۳).



نمودار شماره ۳- غلظت استروژن بر حسب pg/ml در گروههای

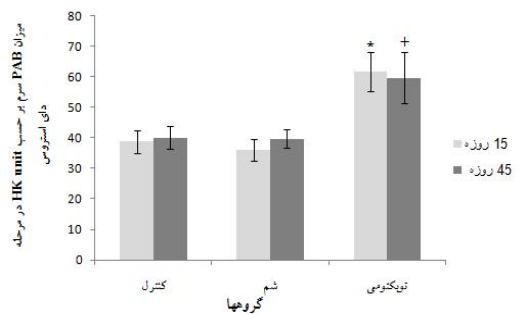
مختلف پس از گذشت ۱۵ و ۴۵ روز از توپکتومی (در مرحله دای استروس سیکل استروس)

هر ستون نشان دهنده $\text{Mean} \pm \text{S.E.M}$ می باشد ($n=7$ در هر گروه).
* اختلاف معنی داری در گروه توپکتومی ۱۵ نسبت به گروههای کنترل و شم ۱۵ روزه با $P < 0.05$ ، اختلاف معنی داری در گروه توپکتومی ۴۵ نسبت به گروههای کنترل و شم ۴۵ روزه با $P < 0.05$

تأثیر توپکتومی دو طرفه بر غلظت پروژسترون سرم

(در مرحله دای استروس سیکل استروس):

۱۵ و ۴۵ روز پس از توپکتومی میزان پروژسترون در گروههای کنترل و شم به ترتیب $(31.3 \pm 3.8 \text{ ng/ml})$ و $(32.6 \pm 0.12 \text{ ng/ml})$ (روز ۴۵) و $(32.6 \pm 0.12 \text{ ng/ml})$ و $(32.6 \pm 0.12 \text{ ng/ml})$ (روز ۴۵)



نمودار شماره ۱- میزان PAB بر حسب واحد قراردادی HK

unit در گروههای مختلف پس از گذشت ۱۵ و ۴۵ روز از توپکتومی (در مرحله دای استروس سیکل استروس)

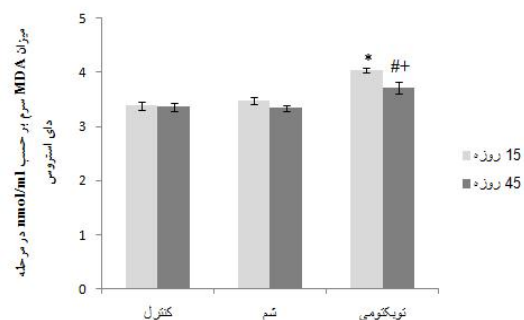
هر ستون نشان دهنده $\text{Mean} \pm \text{S.E.M}$ می باشد ($n=7$ در هر گروه).

* اختلاف معنی داری در گروه توپکتومی ۱۵ نسبت به گروههای کنترل و شم ۱۵ روزه با $P < 0.05$ ، اختلاف معنی داری در گروه توپکتومی ۴۵ نسبت به گروههای کنترل و شم ۴۵ روزه با $P < 0.05$

تأثیر توپکتومی دو طرفه بر میزان Malondialdehyde

(MDA) سرم:

۱۵ و ۴۵ روز پس از توپکتومی میزان MDA در گروه کنترل به ترتیب $(3.37 \pm 0.8 \text{ nmol/ml})$ و $(3.39 \pm 0.8 \text{ nmol/ml})$ گروه شم به ترتیب $(3.48 \pm 0.6 \text{ nmol/ml})$ و $(3.48 \pm 0.6 \text{ nmol/ml})$ بود که در هیچکدام تفاوت ۱۵ و ۴۵ روز معنی دار نبود ولی در گروه توپکتومی پس از ۱۵ و ۴۵ روز میزان MDA به ترتیب $(4.0 \pm 0.05 \text{ nmol/ml})$ و $(3.72 \pm 0.2 \text{ nmol/ml})$ بود که میزان MDA پس از ۴۵ روز نسبت به ۱۵ روز بعد از TL، کاهش معنی داری را نشان می دهد ($P=0.033$). افزایش میزان MDA پس از ۱۵ روز با $P=0.001$ و پس از ۴۵ روز با $P=0.012$ معنی دار بود.



نمودار شماره ۲- میزان MDA بر حسب nmol/ml در گروههای

مختلف پس از گذشت ۱۵ و ۴۵ روز از توپکتومی (در مرحله دای استروس سیکل استروس)

Shiraishi و همکارانش گزارش دادند استرس اکسیداتیو در القا فیروز میان بافتی بیضه ۱ تا ۲۴ هفته بعد از وازکتومی در رت تأثیر دارد (۲۱). این نتیجه با یافته مطالعه حاضر از این نظر همخوانی دارد که توبکتومی و وازکتومی هر دو با بستن لوله‌ها به ترتیب لوله‌های رحمی و وازودفران باعث انسداد در مسیری می‌شوند که به طور فیزیولوژیک باز است. kilic و همکارانش در سال ۲۰۰۸ نشان دادند که توبکتومی پس از ۱۵ روز در موش صحرایی منجر به هیپوکسی شدید در تخمدان و لوله‌های رحمی می‌شود که با افزایش مارکرها هیپوکسی مثل vascular endothelial growth factor (VEGF) و inducible nitric oxide (iNOS) خود را نشان می‌دهد (۱۰).

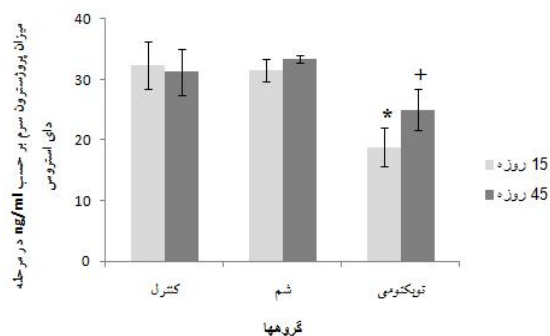
از آنجایی که هیپوکسی به طور نسبی انتقال الکترون را در میتوکندری مهار می‌کند و در نتیجه تولید گونه‌های فعال اکسیژن (ROS) را افزایش می‌دهد (۲۲). همچنین ROS موجب تعادل و تثبیت Hypoxia inducible factor 1 alpha α می‌شود (۲۳). شاید بتوان نتیجه گرفت توبکتومی از طریق افزایش هیپوکسی در تخمدان و لوله‌های رحمی موجب تولید استرس اکسیداتیو می‌شود.

در مطالعه حاضر، ۱۵ و ۴۵ روز بعد از توبکتومی میزان ۱۷ بتا استرادیول و پروژسترون سرم هر دو به طور معنی‌داری کاهش یافت ($P < 0.05$).

نتایج متناقضی درباره اثرات توبکتومی روی عملکرد تخمدان وجود دارد.

در مطالعه‌های Rico و همکارانش گزارش دادند که رتهای توبکتومی و اواریکتومی شده از نظر کاهش توده استخوانی مشابه یکی‌گیرند و این امر مبین این بود که توبکتومی منجر به کاهش استروژن می‌شود (۲۴). در مطالعه‌ای در انسان نشان داده شد که سطح سرمی استروژن ۶ ماه بعد از توبکتومی کاهش می‌یابد اما این کاهش معنی‌ار نبود. در صورتی که سطح پروژسترون فاز لوتئال به طور معنی‌داری کاهش یافت. کاهش سطح پروژسترون در طی فاز لوتئال به دلیل نقص تشکیل جسم زرد می‌باشد که احتمالاً به دلیل تغییرات عروقی بعد از توبکتومی است (۲۵). این امر تأییدکننده نتایج ما درباره کاهش ۱۷ بتا استرادیول و پروژسترون سرم است. شواهد نشان داده است، پس از توبکتومی به دلیل افزایش مقاومت عروق موضعی

۱/۸ ng/ml \pm ۳۱/۴۵: ۱۵ روز) بود ولی در گروه توبکتومی (TL) (۳/۳۶ ng/ml \pm ۲۴/۹۸: ۴۵ روز و ۳/۱۷ ng/ml \pm ۱۸/۸۲: ۱۵ روز) کاهش معنی‌دار پیدا کرد. کاهش در گروههای ۱۵ روزه $P = 0.001$ و گروههای ۴۵ روزه $P = 0.036$ ($P < 0.05$).



نمودار ۴: غلظت پروژسترون بر حسب ng/ml در گروههای مختلف پس از گذشت ۱۵ و ۴۵ روز از توبکتومی (در مرحله دای استروس سیکل استروس)

هر ستون نشان دهنده Mean \pm S.E.M می‌باشد ($n=7$ در هر گروه). * اختلاف معنی‌داری در گروه توبکتومی ۱۵ نسبت به گروههای کنترل و شم ۱۵ روزه با $P < 0.05$. + اختلاف معنی‌داری در گروه توبکتومی ۴۵ نسبت به گروههای کنترل و شم ۴۵ روزه با $P < 0.05$.

توبکتومی دو طرفه پس از ۱۵ و ۴۵ روز سبب بی‌نظمی سیکل استروس شد، به طوری که تفاوت معنی‌داری با گروه شم، کنترل و همچنین با قبل از توبکتومی مشاهده شد. گروههای کنترل، شم و قبل از توبکتومی ۱۰۰٪ منظم بودند (شرط ورود به مطالعه منظم بودن سیکل‌ها بود). بعد از توبکتومی توالی سیکل‌ها در همه موشهای توبکتومی شده به صورت کاملاً مشهودی (۱۰۰٪ سیکل‌های موش‌ها) نامنظم شد.

بحث و نتیجه‌گیری:

نتایج این مطالعه نشان می‌دهد که توبکتومی پس از ۱۵ و ۴۵ روز باعث افزایش شاخص‌های استرس اکسیداتیو سرم (PAB و MDA) در سرم شد. با گذشت ۴۵ روز از توبکتومی در مقایسه با ۱۵ روز میزان MDA سرم کاهش معنی‌داری را نشان داد که می‌تواند نشان‌دهنده بهبود وضعیت اکسیداتیو با گذشت زمان به دنبال توبکتومی باشد.

در این مطالعه ما نشان دادیم که توبکتومی به روش Pomeroy سبب افزایش استرس اکسیداتیو سرم و همچنین کاهش هورمونهای تخمدانی می‌شود. تصور می‌شود عوارض ناشی از توبکتومی به دلیل افزایش میزان اکسیدانها و کاهش میزان استروژن و پروژسترون باشد. احتمالاً بتوان با تجویز آنتی‌اکسیدانها عوارض توبکتومی را کاهش داد.

با توجه به محدودیت‌های مالی در این مطالعه، امکان انجام بررسی ایجاد استرس اکسیداتیو در بافت تخمدان و لوله‌های رحمی و همچنین تجویز آنتی‌اکسیدانها جهت کاهش عوارض توبکتومی فراهم نگردید. لذا پیشنهاد می‌شود که با طراحی مطالعات جامع‌تر و دقیق‌تر این موارد را انجام داد تا نتایج قطعی‌تری به دست آید.

تخمدان، میزان *Resistivity Index* و *Pulsatility Index (PI)* (RI) شریانهای تخمدانها و لوله‌های رحمی افزایش و در نتیجه جریان خون تخمدان کاهش می‌یابد (۸). توبکتومی از طریق تخریب لوله‌های فالوپ و بعضی از قسمتهای مزوسالپنکس موجب تغییر میزان جریان خون تخمدان می‌شود (۲۶).

مطالعات بالا مؤید نتایج این تحقیق در خصوص کاهش ۱۷ بتا استرادیول و پروژسترون سرم می‌باشد.

در مطالعه حاضر، مشاهده شد که توبکتومی سبب بی‌نظمی سیکل استروس می‌شود. به طوری که نظم توالی مراحل سیکل به هم می‌خورد. تصور می‌شود اختلالات قاعدگی به دنبال توبکتومی در نتیجه اختلال جریان خون تخمدانی و تغییرات هورمونی باشد (۱۱). همچنین چون غلظت هورمون‌های تخمدان نیز کاهش یافت، این پدیده قابل توجه است.

References

منابع

1. Dorjgochoo T, Shu X, Li HL, Qian HZ, Yang G, Cai H, et al. Use of oral contraceptives, intrauterine devices and tubal sterilization and cancer risk in a large prospective study, from 1996 to 2006. *Int J Cancer*. 2009;124:2442-2449.
2. Kuscu E, Duran H, Zeyneloglu HB, Demirhan B, Bagis T, Saygili E. The effect of surgical sterilization on ovarian function: a rat model. *Eur J Obstet Gynecol Reprod Biol*. 2002;100:204-207.
3. Aygen EM, Ozdamar S, Serin S, Babug M. Ovarian morphology of rats after fallopian tube sterilization. *Contraception*. 2002;66:211-214.
4. Ozerkan K, Aydin G, Koc I, Uncu Y, Uncu G. Menstrual pattern following tubal sterilization. *Med Sci Monit*. 2010;16:197-201.
5. Baloglu A, Uysal D, Karci L, Guven CM, Yavuz E. Effects of laparoscopic tubal ligation on ovarian blood flow and steroidogenesis. *Clin Exp Obstet Gynecol*. 2005;32:230-232.
6. Mall A, Shirk G, Van Voorhis BJ. Previous tubal ligation is a risk factor for hysterectomy after rollerball endometrial ablation. *Obstet Gynecol*. 2002;100:659-664.
7. Wyshak G. Tubal ligation and the risk of vertebral fractures. *Osteoporos Int*. 2005;16:651-658.
8. Kutlar I, Ozkur A, Balat O, Ugur MG, Genco Y, Aksoy F. Effects of three different sterilization methods on utero-ovarian Doppler blood flow and serum levels of ovarian hormones. *Eur J Obstet Gynecol Reprod Biol*. 2005;122:112-117.
9. Gentile G, Kaufman SC, Helbig DW. Is there any evidence for a post-tubal sterilization syndrome? *Fertil Steril*. 1998;69:179-186.
10. Kilic S, Tasdemir N, Lortlar N, Yuksel B, Budak G, Batioglu S. Vascular endothelial growth factor (VEGF) and inducible nitric oxide synthase (iNOS) immunoreactivities in rat ovaries and uterine tubes after tubal ligation: a controlled immunohistochemical study. *Eur J Contracept Reprod Health Care*. 2008;13:431-437.
11. Duran B, Demirkoprulu N, Guvenal T, Arici S, Tuncer E, Cetin M, et al. Histopathological changes in ovary and endometrium after tubal ligation: a rat model. *Acta Obstet Gynecol Scand*. 2003;82:220-224.

12. Revel A, Abramov Y, Yagel S, Nadjari M. Utero-ovarian morphology and blood flow after tubal ligation by the Pomeroy technique. *Contraception*. 2004;69:151-156.
13. Zhang C, Malhorta SV. Increased paraoxon detection by acetylcholinesterase inactivation with ionic liquid additives. *Talanta*. 2005;67:560-563.
14. Alamdari DH, Paletas K, Pegiou T, Sarigianni M, Befani C, Koliakos G. A novel assay for the evaluation of the prooxidant-antioxidant balance, before and after antioxidant vitamin administration in type II diabetes patients. *Clin Biochem*. 2007;40:248-254.
15. Yagi K. Lipid peroxides and human diseases. *Chem Phys Lipids*. 1987; 45:337-351.
16. Katalinic V, Modun D, Music I, Boban M. Gender differences in antioxidant capacity of rat tissues determined by 2,2'-azinobis (3-ethylbenzothiazoline 6-sulfonate; ABTS) and ferric reducing antioxidant power (FRAP) assays. *Comp Biochem Physiol C Toxicol Pharmacol*. 2005;140:47-52.
17. Hubscher C, Brooks D, Johnson J. A quantitative method for assessing stages of the rat estrous cycle. *Biotech Histochem*. 2005;80:79-87.
18. Marcondes F, Bianchi F, Tanno A. Determination of the estrous cycle phases of rats: some helpful considerations. *Braz J Biol*. 2002;62:609-614.
19. Alamdari DH, Ghayour-Mobarhan M, Tavallaie S, Parizadeh M, Moohebati M, Ghafoori F, et al. Prooxidant-antioxidant balance as a new risk factor in patients with angiographically defined coronary artery disease. *Clin Biochem*. 2008;41:375-380.
20. Kei S. Serum lipid peroxide in cerebrovascular disorders determined by a new colorimetric method. *Clin Chim Acta*. 1978;90:37-43.
21. Shiraiishi K, Yoshida K, Fujimiya T, Naito K. Angiotensin II dependent testicular fibrosis and effects on spermatogenesis after vasectomy in the rat. *J Urol*. 2003;170:2104-2108.
22. Chandel NS, McClintock DS, Feliciano CE, Wood TM, Melendez JA, Rodriguez AM, et al. Reactive Oxygen Species Generated at Mitochondrial Complex III Stabilize Hypoxia-inducible Factor-1 α during Hypoxia. *J Biol Chem*. 2000; 275:25130-25138.
23. Xiao-Hui T, Xing Z. Inducible Nitric Oxide Synthase Mediates Hypoxia-Induced Hypoxia-Inducible Factor-1 Activation and Vascular Endothelial Growth Factor Expression in Oxygen-Induced Retinopathy. *Pathobiology*. 2007;74:336-343.
24. Rico H, Cuesta C, Cortés J, Seco C, Monteagudo M, Hernandez E. Effect of uterine horn ligation on bone mass: an experimental study in rats. *Eur J Obstet Gynecol Reprod Biol*. 2002;102:48-52.
25. Leticia FM, Celia MM, Carbol PM, Rodrigues R, Tadeu BA, Dias D. Hormonal assessment of women submitted to tubal ligation. *Contraception*. 2005;71:309-314.
26. Cattanach J, Milne B. Post-tubal sterilization problems correlated with ovarian steroidogenesis. *Contraception*. 1988;38:541-550.

Effects of bilateral tubal sterilization on serum oxidative stress and ovarian hormones in female rats

A. Faramarzi, MSc¹ B. Seifi, PhD² HR. Sadeghipour, PhD³ A. Shabanzadeh, PhD⁴ M. Sohani, BSc Student⁵
M. Ebrahimpoor, BSc⁶

MSc Student of Physiology¹, Assistant Professor Department of Physiology², Professor Department of physiology³, Associate Professor Department of Physiology⁴, BSc of Laboratory Sciences⁵, BSc of Biostatistics⁶, Tehran University of Medical Sciences, Tehran, Iran.

(Received 16 May, 2011 Accepted 5 July, 2011)

ABSTRACT

Introduction: Tubal Sterilization (TS) is one of the most common contraceptive methods. Some researchers believe that TL has complications, whereas there are contradictory reports about TS effects on ovarian function. The aim of this study was to evaluate the indices of oxidative stress and survey ovarian function after TS.

Methods: The study groups consisted of 63 Sprague Dawley female rats. The study comprised of 2 protocols A and B. A Protocol: survey oxidative stress and ovarian hormones and B protocol: study of estrous cycle. Each of the protocols included control, sham and Tubal Sterilization (Pomeroy) groups. In protocol A, rats of PAB (Prooxidant-Antioxidant Balance), MDA (Malondialdehyde) 17 beta estradiol and progesterone were measured 15 and 45 days after intervention. In protocol B, 15 and 45 days after intervention, animal's estrous cycle was followed for 15 days. Data were analyzed by means of SPSS. Software, using ANOVA and $P < 0.05$ was considered statistically significant.

Results: Our results showed that PAB and MDA significantly increased and estradiol and progesterone significantly decreased in rats undergone TS ($P < 0.05$). Also TS caused irregularity in estrous cycle after 15 and 45 days.

Conclusion: TS Increased oxidative stress level and decreased estradiol and progesterone of serum. Complications of TS may be due to increased oxidants and decreased estrogen and progesterone. By prescribing antioxidant, effects of TS can be reduced.

Key words: Tubal Sterilization - Oxidative Stress – Estradiol - Progesterone

Correspondence:
H.R. Sadeghipour, PhD.
Physiology Department, Tehran
University of Medical Sciences.
Tehran, Iran
Tel: +98 21 66419484
Email:
sedeghipour@sina.tums.ac.ir