

مقایسه‌ی اثر ترمیمی سلول‌های بنیادی استرومایی مغز استخوان و مونوسیت در مدل آسیب نخاعی موش صحرائی

امیر دابی^۱، رضا سالاری‌نیا^۱، دکتر علیرضا بیگلری^۲، دکتر ایرج جعفری انارکولی^۳، دکتر سعیده مظلوم‌زاده^۴

نویسنده‌ی مسول: زنجان، دانشگاه علوم پزشکی زنجان، گروه ژنتیک و پزشکی مولکولی biglari@zums.ac.ir

دریافت: ۹۰/۹/۲ پذیرش: ۹۱/۱/۲۲

چکیده

زمینه و هدف: به دنبال بروز آسیب طناب نخاعی و وقایع پاتوفیزیولوژیکی رخ داده در محل ضایعه محیط نامناسبی برای ترمیم به‌وجود می‌آید. مهم‌ترین آن‌ها مرگ نورون‌ها، تشکیل کیست و زخم گلیال و ناکارآمدی مونوسیت‌ها می‌باشد. روش‌های نوین درمانی آسیب نخاعی، عمدتاً مبتنی بر سلول درمانی می‌باشد که سلول‌های استرومایی مشتق شده از مغز استخوان *BMSCs* و سلول‌های مونوسیت از توجه بیشتری برخوردار می‌باشند. هدف ما از این مطالعه مقایسه‌ی اثر ترمیمی سلول‌های بنیادی استرومایی و مونوسیت در مدل آسیب نخاعی در موش صحرائی بود.

روش بررسی: موش‌های صحرائی به صورت تصادفی به سه گروه شش تایی تقسیم شدند و به روش *Weight Dropping* آسیب نخاعی ایجاد شد و روز چهارم، تزریق به صورت موضعی صورت گرفت. گروه اول نرمال سالین، گروه دوم سلول‌های بنیادی استرومایی و گروه سوم نیز مونوسیت دریافت داشتند. تست بهبود حرکتی *BBB* به مدت چهار هفته صورت گرفت و دو هفته قبل از اتمام کار بیوتین دکستران آمین (*BDA*) به‌صورت داخل مغزی تزریق شد و در انتهای هفته‌ی چهارم رنگ آمیزی بافتی انجام شد.

یافته‌ها: نتایج تست حرکتی *BBB* نشان دهنده‌ی تفاوت معنی‌داری در نمرات گروه دوم و سوم نسبت به گروه کنترل نبود؛ اما نتایج شمارش آکسون‌ها تفاوت معنی‌داری بین گروه کنترل و گروه‌های دوم و سوم نشان داد. مقایسه‌ی نتایج تست حرکتی و شمارش آکسون‌ها بین گروه دوم و سوم معنی‌دار نبود.

نتیجه‌گیری: به‌نظر می‌رسد که سلول‌های استرومایی و مونوسیت برای سلول درمانی آسیب نخاعی مناسب باشند. استفاده از حیوانات بیشتر و همینطور ادامه‌ی مطالعه برای مدت زمان بیشتر پیشنهاد می‌گردد.

واژگان کلیدی: آسیب طناب نخاعی، سلول درمانی، سلول استرومایی مغز استخوان *BMSCs*، مونوسیت

مقدمه

پاراپلژیا (فلج اندام تحتانی) و یا کودراپلژیا (فلج اندام تحتانی و فوقانی) می‌شود. این عارضه اثر چشمگیری بر کیفیت زندگی و امید به زندگی داشته و باعث تحمیل هزینه‌های هنگفت بر جامعه و کاهش قابل ملاحظه درآمد می‌گردد (۱).

آسیب طناب نخاعی [*Spinal Cord Injury (SCI)*]، عارضه‌ای است که امروزه گریبان‌گیر ۲/۵ میلیون نفر در سرتاسر جهان بوده و سالانه حدود ۱۳۰۰۰۰ مورد جدید از آن گزارش می‌شود. آسیب طناب نخاعی (*SCI*) سبب

۲- دکترای ژنتیک انسانی، استادیار دانشگاه علوم پزشکی زنجان

۴- دکترای اپیدمیولوژی، استادیار دانشگاه علوم پزشکی زنجان

۱- کارشناسی ارشد بیوتکنولوژی پزشکی، دانشگاه علوم پزشکی زنجان

۳- دکترای علوم تشریح، استادیار دانشگاه علوم پزشکی زنجان

نوسازی نورون‌ها و بهبود حرکتی در تزریق فوری و حتی ۲ ماه پس از آسیب می‌شود. با اینکه مکانیسم اعمال این سلول‌ها به‌خوبی درک نشده، حداقل چندین مورد کارآزمایی بالینی فاز ۱ در حال اجرا دارند (۱). در میان سلول‌های بنیادی، سلول‌های استرومایی مشتق شده از مغز استخوان یا [Bone Marrow Stromal Stem Cells (BMSCs)] از مهم‌ترین سلول‌ها هستند. کاشت سلول‌های استرومایی مغز استخوان (BMSCs) در محل ضایعه‌ی نخاعی دارای نقش درمانی بسیار مهمی می‌باشد (۶ و ۵). سلول‌های استرومایی مغز استخوان از سلول‌های بنیادی بالغ هستند که از مغز استخوان منشأ گرفته و قادرند به رده‌های مزانشیمی و غیرمزانشیمی تبدیل شوند و نیز نشان داده شده است که این سلول‌ها می‌توانند به سلول‌های عصبی نظیر نورون و سلول‌های نورگلیال نظیر آستروسیت، الیگودندروسیت و سلول‌های شوان در محیط *In vivo* و *In vitro* تمایز یابند که این یکی از مکانیسم‌های احتمالی برای نقش این سلول‌ها در بهبود ضایعه‌ی نخاعی است. همچنین این سلول قادر به ترشح فاکتورهای نوروتروفیک هستند (۸ و ۷). علاوه بر سلول‌های بنیادی ذکر شده، سلول‌های مونوسیت نیز برای ترمیم آسیب طناب نخاعی مورد استفاده قرار گرفته است (۱). مونوسیت‌ها نقش ضد التهابی و ترمیمی در ضایعات بافتی دارند و محیط را برای گسترش اکسون‌ها مناسب می‌سازند؛ اما به‌هنگام ایجاد آسیب نخاعی، پاسخ مونوسیت در محل آسیب ناکارآمد بوده (۹)، تعداد مونوسیت‌های وارد شده از خون به محل ضایعه، کمتر از حد انتظار است (۱۰). بر اساس مطالعات تزریق مونوسیت به محل آسیب باعث بهبود حرکتی می‌گردد (۱). بنابراین هدف از این مطالعه مقایسه‌ی کارایی سلول‌های استرومایی و مونوسیت‌ها در رشد اکسونی و بهبودی حرکتی ناشی از آن در مدل آسیب نخاعی در موش صحرائی بود.

علیرغم تحقیقات بسیار و پیشرفت‌های صورت گرفته در بهبود کیفیت زندگی، هنوز هم آسیب‌های نخاعی عامل مهمی در معلولیت و مرگ و میر افراد است (۲). تا به امروز روش‌های درمانی به‌کار رفته جهت درمان آسیب نخاعی کاملاً موثر نبوده است (۱). بعد از آسیب طناب نخاعی پدیده‌های پاتولوژیکی مختلفی رخ می‌دهد که محیط نامناسبی برای ترمیم تشکیل می‌دهند. از میان این پدیده‌ها عدم ترمیم خودبه‌خودی، تشکیل کیست و زخم گلیال اهمیت بیشتری دارند. بافت زخم گلیال که بعد از آسیب Central Nervous System (CNS) ایجاد می‌شود، غنی از پروتئوگلیکان‌های کندروئیتین سولفات (CSPG) مانند نورویکان، NG2، برویکان و فسفاکان می‌باشد. نشان داده شده است که این فاکتورها در *In vitro* برای رشد اکسون‌ها مهارکننده می‌باشند (۱).

اهداف درمانی نوین شامل جلوگیری از ایجاد کیست و زخم گلیال، تحریک رشد نورون و جبران سلول‌های از دست رفته می‌باشد. کاشت یا تزریق سلول در درمان آسیب نخاعی از مهم‌ترین و امیدوارکننده‌ترین روش‌های درمان است (۴ و ۳). کاشت سلول عمدتاً باهدف پرکردن حفره یا کیست تشکیل شده در محل آسیب، جایگزینی سلول‌های مرده با سلول‌های زنده و فراهم کردن محیط مناسب برای دوباره سازی نورون‌ها صورت می‌گیرد (۱). که تا به حال چندین نوع سلول در این خصوص مورد استفاده قرار گرفته‌اند: استفاده از سلول‌های شوان در مدل‌های حیوانی آسیب نخاعی موجب کاهش حجم حفره، دوباره میلینه شدن و فعال شدن نورون‌های باقی مانده در محل آسیب می‌گردد. اما بهبود حرکتی فقط در برخی موارد حاصل شده است. بنابراین اغلب از این سلول به‌صورت ترکیبی با سایر سلول‌ها مانند سلول‌های عصبی بویایی و یا داروهایی مثل متیل پردنیزولون و نیز فاکتورهای رشد استفاده می‌شود (۱). استفاده از سلول‌های جنینی و بالغ اعصاب بویایی موجب میلینه شدن و

روش بررسی

حیوانات: در این تحقیق از موش‌های صحرایی نر (۸ تا ۱۰ هفته‌ای) از نژاد اسپراگودالی (با وزن تقریبی ۲۱۰ تا ۲۳۰ گرم) (تهیه شده از انستیتو رازی کرج) استفاده شده است که به‌طور تصادفی در ۳ گروه ۶ تایی به‌صورت گروه اول تحت عنوان گروه کنترل، گروه دوم دریافت‌کننده سلول‌های استرومایی و گروه سوم دریافت‌کننده مونوسیت گروه بندی شدند.

ساخت مدل حیوانی: این مطالعه تجربی است. بیهوشی عمیق به‌وسیله‌ی تزریق داخل صفاقی کتامین و زایلوزین به‌ترتیب با نسبت‌های ۸۰ و ۱۰ میلی‌گرم بر کیلوگرم وزن بدن حیوان انجام شده و به منظور جلوگیری از خشکی قرنیه یک قطره روغن معدنی (Oil Mineral) در هر کدام از چشم‌ها ریخته شد. سپس موهای پشتی تنه‌ی موش‌های صحرایی با ژیلت اصلاح و پس از ضد عفونی با الکل و بتادین در زیر میکروسکوپ جراحی با برش دادن پوست این ناحیه و کنار زدن عضلات پاراورتبرال، عمل لامینکتومی (برداشت لامینای مهره) در دهمین مهره‌ی سینه‌ای یا T10 انجام شد (۱۱). ضایعه‌ی نخاعی به روش Weight Drop ایجاد شد (۱۲). در این روش میله‌ای با سطح مقطع ۲ میلی‌متر مربع و به وزن ۱۰ گرم از ارتفاع ۵ سانتی‌متری عمود بر ناحیه‌ی لامینکتومی شده رها شد تا ضایعه‌ی نخاعی شدید ایجاد شود. هدایت این میله به عهده‌ی لوله‌ی شیشه‌ای است که به صورت عمود بر روی ناحیه لامینکتومی شده، قرار گرفته است. سپس با رویت کبودی در ناحیه‌ی نخاع، ضایعه‌ی نخاعی تشخیص داده شد. بعد از مشاهده‌ی محل ایجاد ضایعه نخاعی پوست و عضلات این ناحیه به‌طور جداگانه بخیه زده شد. محل جراحی نیز با بتادین ضد عفونی و آنتی‌بیوتیک سفازولین با دوز ۵۰ میلی‌گرم بر کیلوگرم وزن موش صحرایی به مدت ۳ روز پس از جراحی تزریق شد. جهت تسکین دردهای ناحیه‌ی جراحی از استامینوفن خوراکی در آب مصرفی موش‌های صحرایی

اسفاده شد. پس از بی‌هوش آمدن کامل موش‌های صحرایی از فلج شدن کامل اندام تحتانی با انجام تست BBB اطمینان کامل حاصل شد. موش‌های صحرایی در طول دوره در قفس‌های جداگانه نگهداری شده، جهت جلوگیری از احتباس ادراری و عفونت، دو بار در روز ادرار موش‌های صحرایی با فشار دادن مثانه تخلیه گردید.

استخراج و کشت سلول‌های استرومایی مغز استخوان: استخراج و کشت سلول‌های استرومایی مغز استخوان به‌روش تعویض مداوم محیط کشت انجام گرفت (۱۳). موش‌های صحرایی نر نژاد اسپراگودالی ۸ تا ۱۰ هفته‌ای خوش‌کشی شده، سپس استخوان‌های ران و درشت نی جدا گردید. بافت نرم اطراف پاکسازی شده، استخوان‌ها ابتدا در الکل ۷۰ درصد به مدت ۱ دقیقه و سپس در محیط حاوی DMEM قرار داده شدند. در این مرحله استخوان‌ها به زیر هود استریل انتقال داده شدند. در زیر هود انتهایی استخوان قطع شده، به‌وسیله‌ی سرنگ با سر سوزن ۲۲ توسط ۵ میلی‌لیتر محیط کشت DMEM کل محتوای مغز استخوان داخل لوله فالكون شسته شد. این عمل چند بار از هر دو انتهای استخوان در کمترین زمان ممکن تکرار شد تا تمام سلول‌ها جدا شوند. به محتویات لوله‌ی فالكون یعنی سلول‌های استخراج شده از مغز استخوان ۱۰ میلی‌لیتر محیط کشت تازه اضافه شده، سپس درون فلاسک‌های کشت سلولی ۷۵ میلی‌لیتر به مدت ۳ ساعت در انکوباتور CO₂ ۵ درصد و دمای ۳۷ درجه‌ی سانتی‌گراد کشت داده شدند. پس از ۳ ساعت محیط کشت رویی فلاسک به‌طور کامل دور ریخته شده، با محیط کشت جدید جایگزین گردید. تمام سلول‌هایی که در این مرحله به کف فلاسک چسبیده‌اند، سلول‌های استرومایی هستند و سایر سلول‌ها قدرت چسبیدن به کف فلاسک را ندارند. عمل تعویض محیط کشت پس از آن هر ۸ ساعت یک بار به مدت ۳ روز ادامه یافت. سپس این عمل هر ۳ یا ۴ روز دوباره انجام گردید تا جمعیت غالب سلول‌ها

سوسپانسیون حاوی 2×10^5 سلول در عمق ۱ تا ۱/۵ میلی‌متر نخاع تزریق شد.

تست حرکتی BBB: به منظور ارزیابی بهبود حرکتی اندام تحتانی مدل‌های آسیب نخاعی موش صحرایی، تست حرکتی BBB Score اجرا گردید (۱۵). شروع انجام این تست یک هفته پس از ایجاد ضایعه بود. بدین ترتیب که ابتدا هر موش صحرایی به طور جداگانه در داخل محفظه باز (Open Field) قرار گرفت و دو مشاهده‌گر بی‌اطلاع (Blind) به مدت ۴ دقیقه به موش‌های صحرایی بر اساس سیستم نمره‌دهی BBB، نمره دادند (۱۵). این تست به مدت ۴ هفته (هر هفته یک روز) از زمان ایجاد ضایعه انجام شد.

ردیابی آنتروگرا (Anterograde Tracing): ۲ هفته قبل از اتمام کار، ۲ موش صحرایی از هر گروه به صورت تصادفی انتخاب و پس از انجام بیهوشی عمیق، تثبیت در دستگاه استریوتاکیسیک، اصلاح موهای پشت سر و باز کردن پوست سر، منفذی به قطر حدود ۱ میلی‌متر در مختصات ۲ میلی‌متر به سمت خلفی و ۲ میلی‌متر به سمت جانبی (راست یا چپ) برگما ایجاد شد. سپس ۲ میکرولیتر بیوتین دکستران آمین ۱۰ درصد (حل شده در PBS) با سرنگ همیلتون ۵ میکرولیتری در مدت ۲ دقیقه و به صورت یکنواخت تزریق شد. پس از آن پوست بخیه شده، موش صحرایی به قفس برگردانده شد (۱۶).

تهیه‌ی بافت نخاع: جهت برداشت بافت نخاع، بافت‌ها توسط پرفیوژن ترانسکاردیال، تثبیت گردید. به این ترتیب که ابتدا موش‌های صحرایی تحت بیهوشی عمیق قرار گرفتند. سپس قفسه‌ی سینه باز شده وقتی قلب به طور کامل ظاهر شد، ابتدا دهلیز راست توسط قیچی شکافته شد و از بطن چپ سرنگ وارد شد و ۲۵۰ میلی‌لیتر فسفات بافر حاوی هیپارین تزریق گردید. سپس ۲۵۰ میلی‌لیتر فسفات بافر حاوی ۴ درصد فرمالدئید و ۵ درصد گلو تار آل‌دئید تزریق شد و پس از آن حیوان مورد جراحی قرار گرفت و نخاع حیوان خارج شد و

یک‌دست و از نوع سلول‌های استرومایی شد. در عمل در حدود دو هفته پس از زمان استخراج سلول‌ها به تراکم مناسب رسیدند. در این مرحله می‌توان سلول‌ها را پاساژ داد. **استخراج و کشت مونوسیت:** برای استخراج مونوسیت‌ها ابتدا نمونه‌ی خون از قلب چند عدد موش صحرایی نژاد اسپراگودالی ۸ تا ۱۰ هفته‌ای گرفته شده و تا مراحل بعدی در لوله‌های حاوی EDTA در یخ نگهداری شد. سپس فایکول (هم حجم خون) به لوله‌های فالكون اضافه شده، نمونه‌ی خون با حجم مساوی با PBS رقیق گردید و به آرامی، طوری که با فایکول مخلوط نگردد، به لوله‌ی حاوی فایکول اضافه شد. لوله‌های حاوی نمونه در شرایط $400G$ به مدت ۳۰ دقیقه در دمای ۱۸ تا ۲۰ درجه‌ی سانتی‌گراد سانتریفیوژ شد. سپس با یک پیپت پاستور تمیز لایه‌ی موردنظر حاوی سلول‌های تک هسته‌ای به یک لوله دیگر منتقل شد و ۶ میلی‌لیتر PBS نیز اضافه شد. پس از آن در شرایط $600G$ تا $1000G$ به مدت ۱۰ دقیقه در دمای ۱۸ تا ۲۰ درجه‌ی سانتریفیوژ شد. محلول رویی برداشته شد و رسوب حاصله با محیط کشت RPMI 1640 با ۵ درصد FBS به صورت سوسپانسیون درآورده شده، به فلاسک انتقال یافت و در دمای ۳۷ درجه با ۵ درصد CO_2 به مدت ۲ ساعت انکوبه گردید (۱۴). پس از آن محیط کشت رویی دور ریخته شد و محیط جدید حاوی ۱۰۰ نانوگرم MCSF در هر میلی‌لیتر به فلاسک اضافه گردید. با توجه به اینکه سلول‌های مونوسیت توانایی اتصال به کف فلاسک را دارا می‌باشند و بقیه‌ی سلول‌های خونی در مدت زمان ۲ ساعت نمی‌توانند به کف فلاسک اتصال یابند بنابراین سلول حاصله غالباً مونوسیت می‌باشد (۱۴).

تزریق سلول: تزریق در روز چهارم بعد از ایجاد آسیب انجام گرفت و پس از اینکه محل آسیب باز شد و نخاع در معرض دید قرار گرفت با استفاده از دستگاه استریوتاکیسیک موش صحرایی ثابت شد و با استفاده از سرنگ همیلتون ۱ میکرولیتر

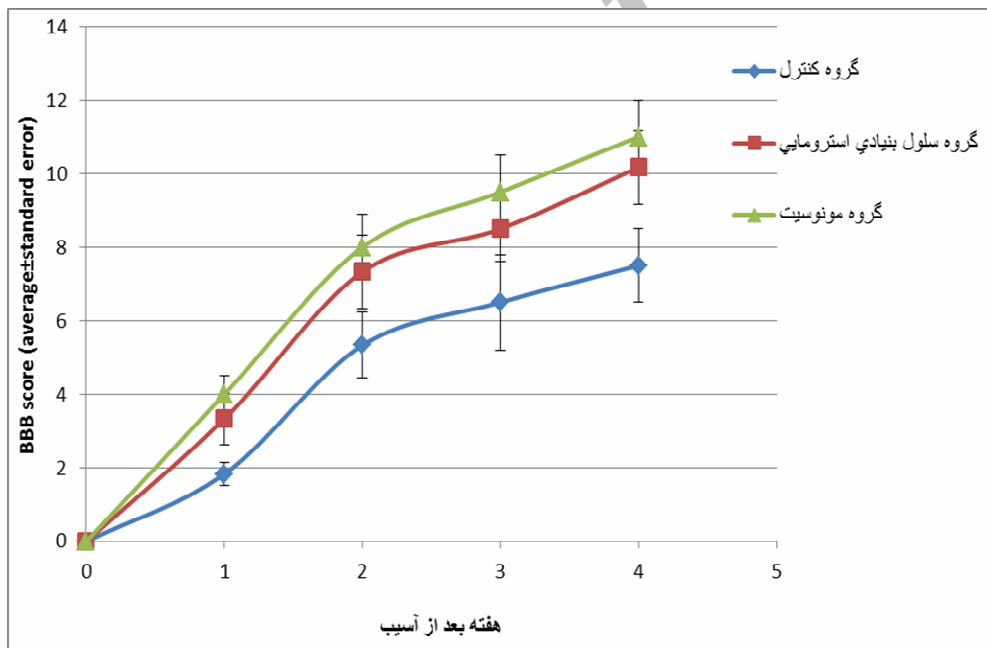
بررسی و نقاط سیاه شمارش شد. اطلاعات با استفاده از شاخص‌های مرکزی و پراکندگی (تست) آماری ANOVA تجزیه و تحلیل شدند.

یافته‌ها

نتایج حاصل از این پژوهش شامل دو بخش مشاهدات تست حرکتی و شمارش آکسون‌ها بود که در سه گروه مورد مطالعه بررسی و مقایسه گردید. نتایج حاصل در زیر به صورت شکل و نمودار آمده است.

نتایج تست حرکتی (BBB): نمودار ۱ نشان دهنده‌ی نتایج کلی ۳ گروه در چهار هفته است که در هیچ یک در مقایسه با هم معنی‌دار نبود.

در محلول ۴ درصد فرمالدئید نگهداری شد. بافت نخاع شامل ۱۰ میلی‌متر از ناحیه‌ی سری (Rostral) و دمی (Caudal) به محل آسیب، با پارافین قالب‌گیری شد. سپس از بافت‌ها مقاطع عرضی ۵ میکرومتری تهیه شد. مقاطع بافتی تهیه شده جهت رنگ‌آمیزی و آشکار سازی BDA موجود در نورون‌ها به مدت ۴ ساعت در Avidin-HRP انکوبه شدند. پس از آن به مدت ۱۵ دقیقه در محلول DAB قرار داده شدند. در این حالت آوبدین به بیوتین متصل شده و سوبسترای DAB توسط آنزیم پراکسیداز (HRP) اکسید شده و رنگ تیره ایجاد گردید. پس از آن مقاطع توسط میکروسکوپ نوری مشاهده و بررسی شد. از مقاطع بافتی هر یک از گروه‌ها، ۱۵ مقطع مورد



نمودار ۱: نمرات تست حرکتی بر مبنای (صفر تا ۲۱) گروه‌های سه گانه در چهار هفته

این نتایج از لحاظ آماری و با $P < 0.0001$ بین گروه کنترل و گروه دوم و سوم معنی‌دار بود. شکل ۱ نشان دهنده‌ی مقاطع عرضی بافت نخاعی سه گروه پس از رنگ‌آمیزی می‌باشد.

نتایج شمارش آکسون‌ها: میانگین تعداد آکسون‌های شمارش شده در ۱۵ مقطع از هر گروه در گروه اول $107/4 \pm 55/1$ گروه دوم $451/3 \pm 126/2$ و گروه سوم $517/3 \pm 187/5$ بود.



شکل ۱: مقاطع عرضی نخاع گروه کنترل، سلول استرومایی و سلول مونوسیت). نقاط سیاه در هر مقطع نشان دهنده‌ی آکسون نورون‌های رنگ آمیزی شده است. این نقاط شمارش شده است.

بحث

میانگین نمرات BBB در هفته‌ی چهارم پس از آسیب در گروه اول دریافت کننده‌ی نرمال سالین ۷/۵۰، گروه دوم دریافت کننده‌ی سلول استرومایی مغز استخوان ۱۰/۱۷ و گروه سوم دریافت کننده‌ی سلول مونوسیت ۱۱/۰۰ بود. اگرچه افزایش بهبود حرکتی در گروه‌های درمانی دوم و سوم وجود داشت، اما به نظر می‌رسد که افزایش بازه زمانی نمره‌دهی تا رسیدن منحنی بهبود حرکتی به سطح پلاتو (شیب صفر) می‌توانست این افزایش بهبود حرکتی را از لحاظ آماری معنی دار نماید. چنانچه در پژوهش انجام شده در سال ۲۰۰۰ توسط چوپ و همکاران (۱۸)، تزریق موضعی BMSCs در محل آسیب در مدل موش صحرائی علائم بهبود حرکتی را نشان داد. به طوری که میانگین نمرات BBB در گروه نرمال در هفته‌ی پنجم ۱۱/۵ و در گروه دریافت کننده‌ی سلول استرومال در هفته‌ی ۱۵/۳ بود. این نتایج از لحاظ آماری و با $P < ۰/۰۱$ معنی دار بودند. در سال ۲۰۱۰ ایده و همکاران

هزینه‌ی درمان و مراقبت از هر بیمار آسیب نخاعی در حدود ۷۰۰ هزار تا ۳ میلیون دلار است (۴). در حال حاضر درمان کامل و قطعی برای آسیب نخاعی وجود ندارد (۱). تمام استراتژی‌های درمانی بر افزایش توان حرکتی و حسی بیماران متمرکز شده‌اند که اکثر این استراتژی‌ها اهدافی را در فاز ثانویه و حاد آسیب نخاعی مورد نظر داشته، بر جلوگیری از ایجاد آسیب‌های ثانویه و از دست رفتن سلول‌های باقی مانده از آسیب مکانیکی اولیه، تاکید دارند (۱۷). در این میان کاشت سلول‌های دارای ویژگی مناسب مانند سلول‌های بنیادی مشتق شده از مغز استخوان (BMSCs) و مونوسیت‌ها بسیار امید بخش بوده‌اند. در این مطالعه اثر ترمیمی این سلول‌ها را در مدل آسیب نخاعی به طور جداگانه بررسی نموده، سپس با هم مقایسه نموده‌ایم. نتایج تست حرکتی BBB در این مطالعه معنی دار نبودند. به طوری که

سلول توانایی ایجاد بهبود حرکتی، پرکردن حفره‌ی تشکیل شده در محل ضایعه و جلوگیری از ایجاد آسیب ثانویه را داشته باشند. در واقع می‌توان گفت صرف نظر از نوع آن سلول درمانی می‌تواند روش مناسبی برای درمان آسیب نخاعی باشد. نتایج شمارش تعداد آکسون‌های رنگ آمیزی شده در هفته‌ی چهارم پس از آسیب در میان گروه‌ها نشان دهنده‌ی افزایش معنی‌دار در تعداد آکسون‌ها در گروه‌های درمانی دوم و سوم نسبت به گروه کنترل بود. به طوری که میانگین تعداد آکسون‌های شمارش شده در گروه اول دریافت کننده‌ی نرمال سالین $107/40$ ، گروه دوم دریافت کننده‌ی سلول استرومایی مغز استخوان $451/13$ و در گروه سوم دریافت کننده‌ی سلول مونوسیت $517/3$ بود. اما مقایسه‌ی نتایج شمارش آکسون‌ها در میان گروه دوم و سوم تفاوت معنی‌داری نداشت.

نتیجه‌گیری

در مجموع یافته‌های این پژوهش احتمالاً می‌تواند نشان دهنده‌ی مناسب بودن سلول‌های BMSC و مونوسیت در سلول درمانی به جهت سهولت جداسازی از مغز استخوان و خون، رشد و تکثیر مناسب، قابلیت دستکاری ژنتیکی آسان و نیز نکته‌ی بسیار مهم اتوگرافت بودن پیوند (رفع مشکل عدم سازگاری پیوند) در این سلول‌ها باشد. هم‌چنین توانایی این سلول‌ها در درمان آسیب نخاعی، آن‌ها را کاندیدای بسیار کارآمدی در درمان آسیب نخاعی نموده است.

تقدیر و تشکر

این پژوهش بخشی از پایان‌نامه‌ی کارشناسی ارشد مصوب معاونت پژوهشی دانشگاه علوم پزشکی زنجان می‌باشد که بدین‌وسیله از این معاونت تقدیر و تشکر به‌عمل می‌آید.

(۱۹) در پژوهشی سلول‌های BMSCs را ۲ هفته پس از ایجاد آسیب به محل ضایعه به‌صورت موضعی تزریق نمودند و به این نتیجه رسیدند که در گروه دریافت کننده‌ی BMSCs حفره کوچکتر شده، نورون‌ها دوباره میلینه شدند و افزایش معنی‌داری در تست حرکتی BBB حاصل شده است. با اینکه در این مطالعه میانگین نمرات BBB از هفته‌ی چهارم معنی‌دار شدند، به طوری که در گروه نرمال ۵/۵ و در گروه سلول استرومایی ۹/۸ بود. اما در این مطالعه نیز دوره‌ی زمانی شش هفته را پیشنهاد نمودند. هم‌چنین با توجه به اینکه در بیشتر مطالعات انجام شده از مونوسیت فعال شده در *In vitro* برای ترمیم آسیب نخاعی استفاده کردند، بنابراین تعیین فنوتیپ مونوسیت و فاکتورها و سیتوکاین‌های ترشحی از مونوسیت قبل از تزریق بسیار مهم است. چنانچه راپالینو و همکاران در سال ۱۹۹۸، ماکروفاژهای فعال شده به روش کشت همزمان با قطعات عصبی محیطی را به ناحیه‌ی آسیب نخاعی، در مدل حیوانی رت، تزریق کردند و به این نتیجه رسیدند که تزریق ماکروفاژهای فعال شده باعث بهبود حرکتی در رت‌ها می‌شود (۲۰). بوم اشتاین و همکاران در سال ۲۰۰۳، ماکروفاژهای کشت داده شده همراه با قطعات پوست را که تبدیل به ماکروفاژهای فعال شده بودند به ناحیه‌ی ضایعه نخاعی مدل رت تزریق کرده، گزارش دادند که تزریق این ماکروفاژها باعث بهبود حرکتی در رت‌ها می‌شود (۱۲). علاوه بر این در مطالعات قبلی یک دوره‌ی طولانی‌تر (حداقل ۸ هفته) برای تعیین اثرات مونوسیت بر بهبود حرکتی پیشنهاد شده است (۲۱ و ۲۰، ۱۲). احتمالاً دلیل معنادار نبودن نتایج حرکتی گروه ۲ در مقایسه با گروه کنترل (گروه ۱) این امر بوده است. مقایسه‌ی نتایج حرکتی میان گروه دوم و سوم نیز تفاوت معنی‌داری را نشان نداد. به طوری که در هفته‌ی چهارم نمرات BBB دو گروه سلول استرومایی و مونوسیت اختلاف ناچیزی را نشان می‌دهد که این امر می‌تواند به علت کم بودن تعداد هفته‌های نمره‌دهی باشد، اما به نظر می‌رسد هر دو نوع

References

- 1- Thuret S, Moon LDF, Gage FH, et al. Therapeutic interventions after spinal cord injury. *Nature Reviews Neuroscience*. 2006; 7: 628-43
- 2- Lo WC, Hsu CH, Wu ATH, et al. A Novel cell-based therapy for contusion spinal cord injury using gdnf-delivering NIH3T3 cells with dual reporter genes monitored by molecular imaging. *J Nucl Med*. 2008; 49: 1512-9.
- 3-Rishi S, Tewarie N, Hurtado A, et al. Stem cell-based therapies for spinal cord injury. *J Spinal Cord Med*. 2009; 32: 105-14.
- 4- Willerth SM, Sakiyama-Elbert SE. Cell therapy for spinal cord regeneration. *Adv Drug Deliv Rev*. 2008; 60: 263-76.
- 5- Stewart R, Przyborski S. Non- neural adult stem cells: tools for brain repair. *Bio Essays*. 2002; 24: 708.
- 6- Padovan CS, Jahn K, Birnbaum T, et al. Expression of neuronal markers in differentiated marrow stromal cells and CD133+ stem-like cells. *Cell Transplant* .2003; 12: 839-48.
- 7- Lee JB, Kuroda S, Shichinohe H, et al. A pre-clinical assessment model of rat autogenic bone marrow stromal cell transplantation into the central nervous system. *Brain Res Protocol* .2004; 14: 37-44.
- 8- Parr AM, Tator CH, Keating A. Bone marrow-derived mesenchymal stromal cells for the repair of central nervous system injury. *Bone Marrow Transplantation* .2007; 40: 609-19.
- 9- Hirschberg DL, Schwartz M. Macrophage recruitment to acutely injured central nervous system is inhibited by a resident factor: a basis for an immune brain barrier. *J Neuroimmunol*. 1995; 61: 89-96.
- 10- Schwartz M. "Tissue-repairing" blood-derived macrophages are essential for healing of the injured spinal cord: From skin-activated macrophages to infiltrating blood-derived cells? *Brain Behav Immun*. 2010; 7: 1054-7.
- 11- Abbasi SA, Khalili ME, Anvari M. The Effect of spinal cord injury on adult rat sperm. *J Shahid Sadoughi Univ Med Sci*. 2004; 12: 7.
- 12- Bomstein Y, Marder JB, Vitner K ,et al. Features of skin-co incubated macrophages that promote recovery from spinal cord injury. *J Neuroimmunol*. 2003; 142: 10-16.
- 13- Soleimani A, Nadri S. A protocol for isolation and culture of mesenchymal stem cells from mouse bone marrow. *Nature Protocols*. 2009; 4: 102-6.
- 14- Lin cc, Hsieh SJ, Hsu SL, Chang CM. Hot pressurized water extraction of syringin from *Acanthopanax senticosus* and in vitro activation on rat-blood macrophages. *Biochemical Engineering J*. 2007; 37: 117-24.
- 15- Barros Filho TE, Molina AE. Analysis of the sensitivity and reproducibility of the basso, Beattie, bresnahan (bbb) scale in wistar rats. *Clinics*. 2008; 63: 103-8.
- 16- Ferguson IA, Xian C, Barati E, Rush RA. Comparison of wheat germ agglutinin-horseradish peroxidase and biotinylated dextran for anterograde tracing of corticospinal tract

following spinal cord injury. *Neurosci Methods*. 2001; 109: 81-9.

17- Klussmann S, Martin-Villalba A. Molecular targets in spinal cord injury. *J Mol Med*. 2005; 83: 657-71

18- Chopp M, Zhang X H, Li Y, et al. Spinal cord injury in rat: treatment with bone marrow stromal cell Transplantation. *Regeneration and transplantation*. 2000; 11: 3001-5.

19- Ide C, Nakai Y, Nakano N, et al. Bone marrow stromal cell transplantation for treatment

of sub-acute spinal cord injury in the rat. *Brain Research*. 2010; 1332: 31-3.

20- Rapalino O, Lazarov-Spiegler O, Agranov E, et al. Implantation of stimulated homologous macrophages results in partial recovery of paraplegic rats. *Nat Med*. 1998; 4: 814-21.

21- Schwartz M, Yoles E. Macrophages and dendritic cells treatment of spinal cord injury: from the bench to the clinic. *Acta Neurochir Suppl*. 2005; 93: 147-50.

Archive of SID

Comparison of Repair of Spinal Cord Injury (SCI) Using Bone Marrow Stromal Cell and Monocyte in a Rat SCI Model

Daei A¹, Salarinia R¹, Biglari A¹, Jaefari Anarkooli I², Mazlounzadeh S³

¹Dept. of Molecular Medicine and Genetic. Faculty of Medicine, Zanjan University of Medical Sciences, Zanjan, Iran.

⁴Dept. of Anatomy. Faculty of Medicine, Zanjan University of Medical Sciences, Zanjan, Iran.

⁵Dept. of Social Medicine. Faculty of Medicine, Zanjan University of Medical Sciences, Zanjan, Iran.

Cooresponding Author: Biglari A, Dept. of Molecular Medicine and Genetic. Faculty of Medicine, Zanjan University of Medical Sciences, Zanjan, Iran.

E-mail: biglari@zums.ac.ir

Received: 23 Nov 2011 **Accepted:** 10 Apr 2012

Background and Objective: Subsequent to spinal cord injury (SCI), many pathological changes may occur that could lead to inappropriate conditions for repair. The most important of such changes include the death of neurons, cyst formation, glial scar, and ineffectiveness of monocytes. Adult stem cells and monocytes may provide new strategies to treat SCI. Among various types of candidate cells, bone marrow stromal cells (BMSC) and monocytes are promising because of their potential for neuronal differentiation and repair. In this study, we aimed to compare the effects of BMSC versus monocyte treatments in a rat SCI model.

Materials and Methods: Rats were divided randomly into three groups of six. The SCI was inflicted using the weight dropping method. The BMSCs and monocytes were injected on the 4th day of post SCI. Group one included rats receiving normal saline, group two received BMSCs, and group three received monocytes. Following the injections, a Basso, Beattie and Bresnahan (BBB) score test was performed for a period of four weeks. Two weeks before the end of BBB, biotin dextran amine was injected intracerebrally followed by tissue staining at the end of the fourth week.

Results: There was not a significant difference in the BBB scores between the groups. There were significant differences in axon counting between group one and other groups ($p < 0.0001$). However, there were not significant differences in axon counting between groups two and three.

Conclusion: BMSCs and monocytes are promising candidate cells for the repair of SCI. In this study, the scoring was carried out for 4 weeks. It might be better to continue the evaluation for a longer period.

Keyword: Spinal cord injury, Cell therapy, BMSC, Monocyte