

## گزارش یک مورد واریاسیون نادر از بخش دوم شریان آگزیلاری (انشعاب تنه‌ی مشترک سینه‌ی ای خارجی - سینه‌ی ای پشتی)

دکتر ایرج جعفری انارکولی<sup>۱</sup>، دکتر حسین برزگر گنجی<sup>۱</sup>

نویسنده‌ی مسوول: زنجان، دانشگاه علوم پزشکی زنجان، دانشکده‌ی پزشکی، گروه علوم تشریحی ijafari@yahoo.com

دریافت: ۹۱/۲/۳۰ پذیرش: ۹۱/۷/۲۴

### چکیده

شریان آگزیلاری ادامه‌ی شریان تحت ترقوه‌ای است که از کنار خارجی دنده اول شروع شده و در کنار تحتانی عضله گرد بزرگ با تبدیل شدن به شریان بازویی پایان می‌یابد. واریاسیون شاخه‌های منشعب از شریان آگزیلاری شایع می‌باشد که یک مورد نادر آن در هنگام تشریح به روش کلاسیک (Grand's Method) حفره‌ی زیر بغل سمت چپ یک جسد مذکر با سن تقریبی ۲۵ تا ۳۰ سال در سالن تشریح دانشگاه علوم پزشکی زنجان مشاهده گردید. علی‌رغم وجود تنه‌ی توراکوآکرومیال، بخش دوم شریان آگزیلاری دارای یک تنه‌ی مشترک برای شریان‌های سینه‌ای خارجی و توراکودورسال بود که شاخه‌ی توراکودورسال همراه با عصب و ورید توراکودورسال وارد عضله‌ی پهن پشتی شده بود. از آنجا که شریان آگزیلاری بعد از شریان پوپلیتال بیشتر از بقیه‌ی شریان‌های بدن در معرض پارگی و آسیب می‌باشد، به‌خصوص در مواردی مثل جانداختن دررفتگی قدیمی مفصل شانه و یا برداشتن عقده‌های لنفاوی آگزیلاری؛ بنابراین آگاهی کامل از آناتومی طبیعی و واریاسیون‌های شریان آگزیلاری برای متخصصین علوم پزشکی به‌خصوص جراحان عروق، متخصصین ارتوپدی، رادیولوژیست‌ها و متخصصین علوم تشریح فوق‌العاده مفید خواهد بود.

**واژگان کلیدی:** شریان آگزیلاری، شریان توراکودورسال، واریاسیون، تنه‌ی مشترک.

### مقدمه

طبیعی از اولین بخش که قبل از عضله قرار گرفته، شاخه‌ی سینه‌ای فوقانی، از دومین بخش که در خلف عضله قرار گرفته، شاخه‌های توراکوآکرومیال و سینه‌ای خارجی و از سومین بخش که بین کنار تحتانی این عضله و کنار تحتانی عضله‌ی گرد بزرگ قرار گرفته است، شاخه‌های سیرکومفلکس هومرال قدامی و خلفی و تحت کتفی جدا می‌شود (۱). موارد زیادی از واریاسیون‌ها در شریان‌های اصلی اندام فوقانی وجود دارد که میزان شیوع آن ۱۱ تا ۲۴ درصد گزارش گردیده است (۲ و ۳) و مورد توجه متخصصین

شریان آگزیلاری ادامه‌ی شریان تحت ترقوه‌ای است که از کنار خارجی دنده اول شروع شده و در کنار تحتانی عضله‌ی گرد بزرگ با تبدیل شدن به شریان بازویی پایان می‌یابد. شریان آگزیلاری در تمام طول مسیرش در مجاورت کامل با طناب‌های شبکه بازویی و شاخه‌های آن‌ها قرار دارد و با همدیگر در یک غلاف همبندی به نام غلاف آگزیلاری (Axillary Sheath) قرار گرفته‌اند. عضله‌ی سینه‌ای کوچک در قدام شریان آگزیلاری قرار گرفته، شریان آگزیلاری با توجه به این عضله به سه بخش تقسیم می‌گردد. که به‌طور

۱- دکترای تخصصی علوم تشریحی، استادیار دانشگاه علوم پزشکی زنجان

شریان توراكوآكرومىيال از بخش دوم شريان آگزیلاری است که در طی تشریح یک جسد ناشناس مذکر با سن تقریبی ۲۵ تا ۳۰ سال برای دانشجویان پزشکی در گروه علوم تشریحی دانشگاه علوم پزشکی زنجان مشاهده شده است که در ادامه به دو شریان سینه‌ای خارجی و توراكوودورسال تقسیم شده است. این گزارش با توجه به نادر بودن آن، به نظر می‌رسد اهمیت انشعاب شاخه‌های مختلف شریان آگزیلاری و نحوه‌ی انشعاب این شاخه‌ها را از لحاظ مورفولوژی و بالینی نشان دهد.

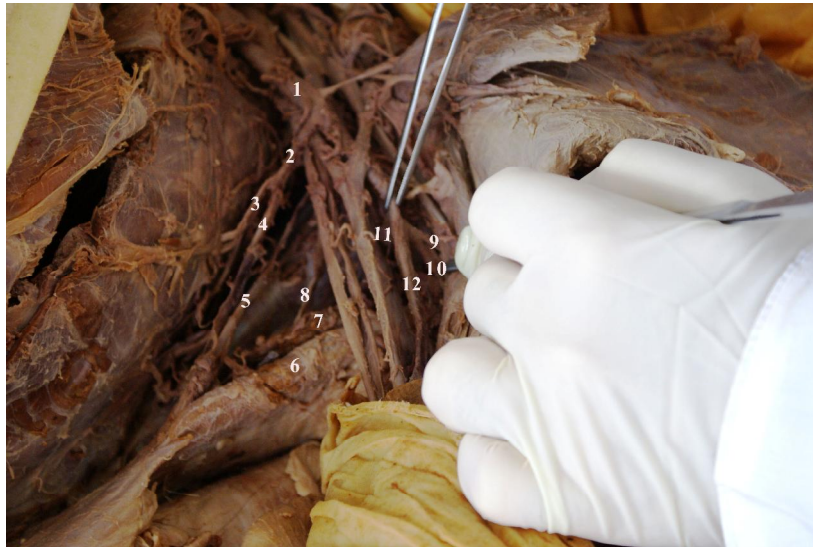
### گزارش مورد

در سال ۱۳۹۰ در بخش آناتومی دانشگاه علوم پزشکی زنجان، در حین تشریح به روش کلاسیک آناتومی (Grant's Method) حفره‌ی زیر بغل سمت چپ یک جسد ناشناس مذکر با سن تقریبی ۲۵ تا ۳۰ سال به منظور آموزش عملی برای دانشجویان رشته‌ی پزشکی دانشگاه علوم پزشکی زنجان، برای مشخص کردن شریان آگزیلاری و شاخه‌های آن مشاهده گردید که شریان آگزیلاری با توجه به عضله‌ی سینه‌ای کوچک به سه بخش اول، دوم و سوم تقسیم شده است. با جستجوی بیشتر مشخص گردید که شریان آگزیلاری دارای شش شاخه اصلی است که به ترتیب از بخش‌های مختلف آن به شرح ذیل جدا شده بودند. از بخش اول شریان سینه‌ای فوقانی، از بخش دوم شریان توراكوآكرومىيال و یک تنه‌ی مشترک به نام Lateral Thoracic-Thoracodorsal Trunk جدا شده که در ادامه به دو شاخه به نام شریان‌های سینه‌ای خارجی و توراكوودورسال تقسیم شده است، و شریان توراكوودورسال همراه با ورید و عصب توراكوودورسال وارد عضله‌ی پهن پشتی گردیده است. از بخش سوم نیز سه شاخه به نام‌های شریان سیرکومفلکس هومرال قدامی و خلفی و تحت کتفی جدا شده است. متتهی از شریان تحت کتفی فقط شریان سیرکومفلکس اسکاپولار جدا شده، شریان تحت کتفی

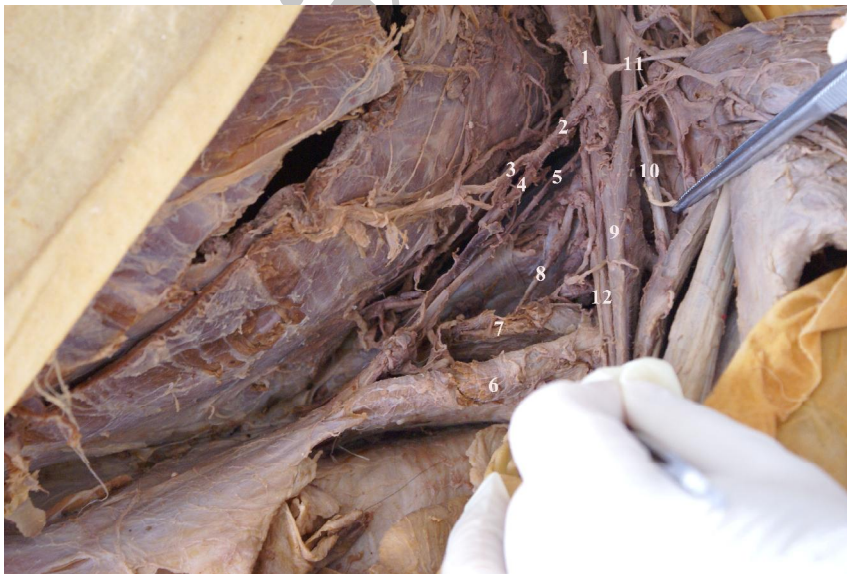ارتوپدی، متخصصین جراحی عروق، جراحان ترمیمی، رادیولوژیست‌ها و آناتومیست‌ها می‌باشد (۴). در مورد واریاسیون‌های آناتومیک در شریان‌های اصلی اندام فوقانی گزارش‌هایی وجود دارد، که می‌توان به‌عنوان مثال به مواردی نظیر فقدان شریان رادیال یا اولنار (۵)، تقسیم شریان آگزیلاری به دو شاخه به نام شریان بازویی و بازویی عمقی (۶)، وجود شریان‌های بازویی و تحت کتفی سطحی به‌طور همزمان و فقدان شریان بازویی طبیعی (۷)، مبدا شریان سینه‌ای خارجی از شریان تحت کتفی (۸)، تنوع تعداد شاخه‌های شریان آگزیلاری از بخش‌های مختلف آن، فقدان شریان سینه‌ای خارجی و جایگزینی آن توسط شاخه‌های سوراخ‌کننده‌ی شریان‌های بین دنده‌ای (۱۰۹)، تقسیم شریان آگزیلاری به دو شاخه‌ی توراكوآكرومىيال و تحت کتفی و منشا گرفتن بقیه‌ی شاخه‌ها از شریان تحت کتفی (۱۰)، تقسیم شریان آگزیلاری به دو شاخه‌ی رادیال و اولنار و فقدان شریان بازویی (۱۱)، مبدا شریان سینه‌ای فوقانی از شریان توراكوآكرومىيال (۱۲)، مبدا شریان توراكوآكرومىيال از بخش اول یا دوم شریان آگزیلاری (۱۲)، مبدا مشترک شریان‌های تحت کتفی، سیرکومفلکس هومرال و بازویی عمقی از شریان آگزیلاری (۱۰۱۲)، مبدا همه‌ی شاخه‌های بخش سوم شریان آگزیلاری توسط یک تنه‌ی مشترک از آن (۱۳)، مبدا شریان سیرکومفلکس هومرال خلفی از شریان بازویی عمقی یا تحت کتفی به جای انشعاب از شریان آگزیلاری در ۴ درصد موارد (۱۰۱۲)، مبدا شریان سینه‌ای آلار از بخش دوم شریان آگزیلاری در ۶ درصد موارد (۱۰۱۴)، مبدا شریان توراكوآكرومىيال از بخش اول شریان آگزیلاری در ۲۴ درصد موارد (۱۵) و در بیشتر از ۳۰ درصد موارد مبدا شریان تحت کتفی توسط یک تنه‌ی مشترک با شریان سیرکومفلکس هومرال خلفی از شریان آگزیلاری (۱) اشاره کرد. گزارش حاضر مربوط به جدا شدن یک تنه‌ی مشترک به نام Lateral Thoracic-Thoracodorsal Trunk علاوه بر

شریان تحت کتفی نبوده بلکه همراه با شریان سینه‌ای خارجی توسط یک تنه مشترک از بخش دوم شریان آگزیلاری جدا شده است (شکل‌های ۱ و ۲).

در ادامه تحت عنوان شریان توراکودورسال همراه با ورید و عصب توراکودورسال وارد عضله‌ی پهن پشتی نشده است، به عبارت دیگر در جسد فوق شریان توراکودورسال ادامه‌ی



شکل ۱- تشریح حفره آگزیلاری طرف چپ: ۱- شریان آگزیلاری، ۲- تنه مشترک *Lateral thoracic-thoracodorsal* ۳- شریان سینه‌ای خارجی، ۴- شریان توراکودورسال، ۵- عصب توراکودورسال، ۶- عضله پهن پشتی، ۷- عضله گرد بزرگ ۸- عصب تحت کتفی تحتانی، ۹- شریان سیرکومفلکس هومرال قدامی ۱۰- شریان سیرکومفلکس هومرال خلفی، ۱۱- شریان تحت کتفی، ۱۲- شریان بازویی



شکل ۲- تشریح حفره آگزیلاری طرف چپ: ۱- شریان آگزیلاری، ۲- تنه مشترک *Lateral thoracic-thoracodorsal*، ۳- شریان سینه‌ای خارجی، ۴- شریان توراکودورسال، ۵- عصب توراکودورسال ۶- عضله پهن پشتی، ۷- عضله گرد بزرگ، ۸- عصب تحت کتفی تحتانی، ۹- عصب مدیان، ۱۰- عصب جلدی عضلانی، ۱۱- شاخه دلتوئید شریان توراکوآکرومیال و ۱۲- عصب اولنار

## بحث

مطالعه‌ی حاضر یک یافته‌ی آناتومیک نادر از واریاسیون شریان آگزیلاری را نشان می‌دهد که در آن شریان‌های سینه‌ای خارجی و توراکودورسال توسط یک تنه‌ی مشترک از بخش دوم شریان جدا شده‌اند. واریاسیون در مبدأ، انشعاب و مسیر شریان‌های اصلی اندام فوقانی شایع است. دانستن و آگاهی از واریاسیون‌های ساختارهای آناتومیک برای متخصصین علوم پزشکی به‌ویژه متخصصین علوم تشریح، جراحان، رادیولوژیست‌ها، متخصصین ارتوپدی و بیهوشی از اهمیت خاصی برخوردار است و این امر مهم به‌واسطه‌ی استفاده وسیع از تصویربرداری رایانه‌ای در طب تشخیصی بسیار گسترش یافته است (۴). آنومالی‌های شریان آگزیلاری با توجه به منشأ، مسیر و الگوهای شاخه‌های منشعب از آن شایع می‌باشد. در طی تشکیل ساختارهای مختلف بدن در زمان جنینی، شاخه‌ی خارجی هفتمین شریان بین قطعه‌ای گردنی بزرگ می‌شود تا شریان محوری اندام فوقانی را تشکیل دهد که در مراحل بعدی تکامل شریان آگزیلاری، بازویی و جوانه‌های آن نیز شریان‌های رادیال و اولنار را به‌وجود می‌آورند (۱۶ و ۱۲). واریاسیون در مورد مبدأ شریان‌های اصلی اندام فوقانی قبلاً نیز گزارش گردیده است. این واریاسیون‌ها می‌تواند به علت اختلاف در تکامل جنینی شبکه عروقی جوانه‌های اندام‌ها توجیه شود (۱۷ و ۱۲). واریاسیون در الگوی انشعاب شاخه‌های شریان آگزیلاری نسبتاً شایع است، به‌طوری که بسیاری از شاخه‌های آن توسط یک تنه‌ی مشترک از شریان آگزیلاری جدا می‌شوند و بعضی به‌طور جداگانه از آن منشأ می‌گیرند (۱۸). براساس مبدا شاخه‌ها از شریان آگزیلاری، در یک مطالعه‌ای که توسط دی گاریس و همکاران در سال ۱۹۲۸ انجام شده ۲۳ نوع مختلف از واریاسیون شریان آگزیلاری توضیح داده شده است (۱۹). و یا کازویا و همکاران در سال ۲۰۰۳ گزارش نموده‌اند که شریان آگزیلاری به شاخه‌های بازویی سطحی و تحت کتفی سطحی

بدون وجود شریان بازویی طبیعی تقسیم شده است. شریان آگزیلاری پس از جدا شدن شریان تحت کتفی، بدون نفوذ در شبکه‌ی بازویی تبدیل به شریان بازویی شده است و سرانجام شریان بازویی در حفره‌ی آرنجی به دو شاخه‌ی رادیال و اولنار تقسیم شده است. شریان تحت کتفی نیز به شاخه‌های شریانی سینه‌ای خارجی، توراکودورسال، سیرکومفلکس هومرال قدامی و خلفی تقسیم شده است. با توجه به نادر بودن این واریاسیون، برای جراحان و متخصصین بالینی آگاهی از چنین واریاسیون شریانی می‌تواند مهم باشد به‌خصوص وقتی ابزارهای تشخیصی و جراحی را در ناحیه‌ی آگزیلا و اندام فوقانی مورد استفاده قرار می‌دهند. به‌علاوه سطحی بودن مسیر شریان می‌تواند آن را نسبت به تروماها آسیب پذیر نشان دهد و دچار خونریزی‌های شدید کند (۲۰).

مورد دیگر توسط کومار و همکاران در سال ۲۰۰۸ گزارش گردیده است که پس از انشعاب شاخه‌ی سینه‌ای فوقانی از شریان آگزیلاری یک تنه‌ی مشترک بزرگ از آن منشعب گردیده که این تنه مشترک نیز به شاخه‌های زیر انشعاب یافته است ۱- دو شاخه‌ی عضلانی برای عضلات سینه‌ای و دلتوئید ۲- شریان توراکوآکرومیال با شاخه‌های آن ۳- شریان سینه‌ای خارجی ۴- یک شریان تحت ترقوه‌ای قطور که بعداً به شریان سیرکومفلکس هومرال خلفی و یک تنه‌ی مشترک تقسیم شده است و تنه‌ی مشترک نیز بعداً به شریان‌های توراکودورسال و سیرکومفلکس هومرال قدامی تقسیم شده است (۲). بنابراین وجود یک چنین واریاسیونی به خاطر مواردی مثل استفاده پرفیوژن آنتروگراذ مغزی در شریان آئورت، ایجاد Bypass بین شریان آگزیلاری و تحت ترقوه‌ای در زمانی که شریان تحت ترقوه‌ای دچار انسداد شده است، ترمیم شریان آگزیلاری بعد از تروما و در طی اعمال جراحی برای شکستگی‌های انتهایی فوقانی استخوان بازو و دررفتگی مفصل شانه خیلی حیاتی و با ارزش است. لذا آگاهی از آناتومی طبیعی و غیر طبیعی شریان آگزیلاری برای تفسیر تشخیص و

ترقوه‌ای و آگزیلاری مخصوصاً در اطراف استخوان کتف وجود دارد و این مطلب به‌وضوح اهمیت بالینی صدمه به شریان آگزیلاری را به خصوص در صورت وجود چنین واریاسیون‌هایی مشخص می‌کند. امروزه استفاده روزافزون از روش‌های تداخلی و تشخیصی تهاجمی در بیماری‌هایی قلبی عروقی اهمیت واریاسیون‌های عروقی را از نظر نوع و تکرار به‌خوبی شناسایی و ثبت می‌کند. تا متخصصین علوم پزشکی به‌خصوص متخصصین جراحی عروق، متخصصین ارتوپدی در هنگام جراحی نواحی آگزیلا و پکتورال چنین واریاسیون‌هایی را مورد توجه قرار دهند و از عوارض ضمنی اعمال جراحی تا حد امکان بکاهد (۱۷، ۱۴).

بنابراین با توجه به واریاسیون‌های گزارش شده قلبی و همچنین واریاسیون ارایه شده در مطالعه‌ی حاضر و نیز با توجه به تنوع واریاسیون بخش‌های مختلف شریان آگزیلاری، تشخیص واریاسیون‌های تکاملی، به‌علاوه ارزیابی نواحی تنگی (Stenotic) برای مداخله‌ی جراحی و استفاده از تکنیک‌های تصویربرداری تشخیصی اختصاصی مثل آنژیوگرافی کاتراست، اولتراسونوگرافی Duplex و MRI برای ضایعات عروقی خیلی مهم و حیاتی است (۲۲ و ۱۴). مطالعه‌ی تصاویر مربوط به واریاسیون‌های پیچیده و غیرمعمول الگوی عروقی شریان آگزیلاری ممکن است باعث سردرگمی در تفسیر داده‌ها شود. بنابراین دانستن جزئیات و آناتومی توپوگرافی واریاسیون‌های شریان آگزیلاری می‌تواند راهنمای خوب و مفیدی برای رادیولوژیست‌ها، متخصصین جراحی عروق، متخصصین ارتوپدی و آناتومیست‌ها باشد که این آگاهی از واریاسیون‌ها می‌تواند از تشخیص‌های نادرست، استفاده نابجا از روش‌های مداخله‌گر و ایجاد عوارض در حین جراحی در ناحیه‌ی آگزیلا جلوگیری کند (۲۳ و ۱۴).

### تقدیر و تشکر

نویسندگان مقاله از مسوول محترم سالن تشریح و همچنین

تداخل جراحی کاملاً شناخته شده است (۱۷ و ۲). مورد دیگر که مشابه مورد گزارش شده در مطالعه‌ی حاضر می‌باشد، با این تفاوت که تنه‌ی مشترک Lateral Thoracic-Thoracodorsal از بخش سوم شریان آگزیلاری جدا شده است، توسط مگدن و همکاران در سال ۲۰۰۷ به شرح زیر گزارش گردیده است که در آن شریان آگزیلاری یک شاخه برای عضله‌ی دندان‌های قدامی به عنوان شاخه‌ی اول فرستاده و شریان سینه‌ای خارجی و شریان توراکودورسال به‌صورت یک تنه‌ی مشترک تحت عنوان تنه‌ی Lateral Thoracic-Thoracodorsal از بخش سوم آن جدا شده‌اند. شریان سینه‌ای فوقانی وجود نداشته و شریان سیرکومفلکس اسکاپولار نیز به‌طور مستقیم از بخش سوم شریان آگزیلاری منشأ گرفته در حالی که شریان تحت کتفی هم وجود نداشته است، بنابراین آگاهی از وجود چنین واریاسیونی در مواردی مثل جا انداختن دررفتگی مزمن مفصل شانه به‌خصوص وقتی شریان به کپسول مفصلی چسبیده باشد و یا در موقع برداشتن عقده‌های لنفاوی زیر بغلی در سرطان پستان به پیشگیری و کم کردن عوارض جراحی کمک خواهد کرد (۲۱).

وازودها و همکاران در سال ۲۰۰۸ گزارش نموده‌اند که از قسمت اول شریان آگزیلاری دو شاخه و از قسمت‌های دوم و سوم آن شاخه‌ای جدا نشده است. شاخه‌های جدا شده از قسمت اول عبارت بودند از شریان سینه‌ای فوقانی و یک شاخه‌ی جانبی قطور که در ادامه به شاخه‌های سیرکومفلکس هومرال خلفی، توراکودورسال و سینه‌ای خارجی تقسیم شده است که شاخه‌ی جانبی قطور تحت عنوان شریان تحت کتفی نام‌گذاری شده است (۱۷). فقدان شاخه‌های بخش‌های دوم و سوم شریان آگزیلاری ممکن است مسوول گردش خون جانبی بین شاخه‌های قسمت اول شریان تحت ترقوه‌ای و شاخه‌های قسمت سوم شریان آگزیلاری در مواردی مثل انسداد شریان آگزیلاری بعد از قسمت اول آن باشد. چرا که یک گردش خون جانبی وسیعی در ارتباط با شریان‌های تحت

صمیمانه تشکر و قدردانی می‌نمایند.

از مدیریت محترم گروه علوم تشریح دانشگاه علوم پزشکی زنجان به خاطر مساعدت و همکاری بی‌شایبه‌شان،

## References

- 1- Standring S, Borely NR, Collins P, et al. Gray's anatomy. London: Churchill livingstone; 2008.
- 2- Kumar MRB, Siddaraju G, Bhagath KP, Muddanna SR. A unique branching pattern of the axillary artery in a South Indian male cadaver. *Bratisl Lek Listy*. 2008; 109: 587-9.
- 3- Panagouli E, Tsaraklis A, Gazouli I, Anagnostopoulou S, Venieratos D. A rare variation of the axillary artery combined contralaterally with an unusual high origin of a superficial ulnar artery: description, review of the literature and embryological analysis. *Ital J Anat Embryol*. 2009; 114: 145-56.
- 4- Harry WG, Bennett JD, Guha SC. Scalene muscles and the brachial plexus: anatomical variations and their clinical significance. *Clin Anat*. 1997; 10: 250-2.
- 5- Poteat WL. Report of a rare human variation: absence of the radial artery. *Anat Rec*. 1986; 214: 89-95.
- 6- George BM, Nayak S, Kumar P. Clinically significant neurovascular variations in the axilla and the arm – a case report. *Neuroanatomy*. 2007; 8: 36-8.
- 7- De Castro V, Goarin JP, Lhotel L, et al. Comparison of stroke volume (SV) and stroke volume respiratory variation (SVV) measured by the axillary artery pulse-contour method and by aortic Doppler echocardiography in patients undergoing aortic surgery. *Br J Anaesth*. 2006; 97: 605-10.
- 8- Rajesh A, Urvi D. Variations in branching pattern of the axillary artery: a study in 40 human cadavers. *J Vasc Bras*. 2012; 11: 12-7.
- 9- Valnicek SM, Mosher M, Hopkins JK, Rockwell WB. The subscapular arterial tree as a source of microvascular arterial grafts. *Plast Reconstr Surg*. 2004; 113: 2001-5.
- 10- Cavdar S, Zeybek A, Bayramicli M. Rare variation of the axillary artery. *Clin Anat*. 2000; 13(1): 66-8.
- 11- Natsis K, Papadopoulou AL, Paraskevas G, Totlis T, Tsikaras P. High origin of a superficial ulnar artery arising from the axillary artery: anatomy, embryology, clinical significance and a review of the literature. *Folia Morphol (Warsz)*. 2006; 65: 400-5.
- 12- Tan CBC, Tan CK. An unusual course and relations of the human axillary artery. *Singapore Med J*. 1994; 35: 263-4.
- 13- Samuel VP, Vollala VR, Nayak S, et al. A rare variation in the branching pattern of the axillary artery. *Indian J Plast Surg*. 2006; 39: 222-3.
- 14- Ggaur S, Katariya K, Vaishnani H, Wani IN. A cadaveric study of branching pattern of the axillary artery. *Inter J Biolo & Med Research*. 2012; 3: 1388-91.

- 15- Pandey SK, Shukla VK. Anatomical variation in origin and course of the thoracoacromial trunk and its branches. *Nepal Med Coll J.* 2004; 6: 88-91.
- 16- Sanioglu S, Sokullu O, Ozay B, et al. Safety of unilateral antegrade cerebral perfusion at 22 degrees C systemic hypothermia. *Heart Surg Forum.* 2008; 11: E184-7.
- 17- Vasudha S, Theresa J, Sampath M, Rajanigandha V, Shruti S. Abnormal branching of the axillary artery : subscapular common trunk. A case report. *Int J Morphol.* 2008; 24: 963-9.
- 18- Hollinshead WH. Anatomy for surgeons in general surgery of the upper limb: A Herber Book, New york; 1958.
- 19- De Garis CF, Swartley WB. The Axillary artery in white and negro stocks. *Am J Anat.* 1928; 41: 353-97.
- 20- Yoshinaga K, Kodama K, Kameta K, et al. Rare variation of the arm artery: coexistence with the superficial brachial and superficial subscapular arteries in the absence of the normal brachial artery. *Okajimas Folia Anat Jpn.* 2003; 80: 23-7.
- 21- Magden O, Gocmen-Mas N, Caglar B. Multiple Variations in the Axillary Arterial Tree Relevant to Plastic Surgery: A Case Report. *Int J Morphol.* 2007; 25: 357-61.
- 22- Charitou A, Athanasiou T, Morgan IS, Stanbridge RD. Use of Cough Lok can predispose to axillary artery thrombosis after a Robicsek procedure. *Interact Cardiovasc Thorac Surg.* 2003; 2: 68-9.
- 23- Jurjus A, Sfeir R, Bezirdjian R. Unusual variation of the arterial pattern of the human upper limb. *Anat Rec.* 1986; 215: 82-3.

## A Rare Variation of the 2nd Part of Axillary Artery: (Lateral Thoracic-Thoracodorsal Common Trunk)

Jafari Anarkooli I<sup>1</sup>, Barzegar Ganji H<sup>1</sup>

<sup>1</sup>Dept. of Anatomy, Faculty of Medicine, Zanjan University of Medical Sciences, Zanjan, Iran.

**Corresponding Author:** Jafari Anarkooli I, Dept. of Anatomy, Faculty of Medicine, Zanjan University of Medical Sciences, Zanjan, Iran.

**E-mail:** ijafari@yahoo.com

**Received:** 19 May 2012    **Accepted:** 15 Oct 2012

Axillary artery, the continuation of the Subclavian artery, initiates at the lateral border of the first rib and normally ends at the lower border of teres major, where it obtains the name of brachial artery. Variations in the branching pattern of the axillary artery are common. During a routine dissection of a 25-30-year-old man cadaver, based on the classic Grant's method, in the Department of Anatomy at Zanjan University of Medical Sciences, we observed an unusual branching in the second part of the left axillary artery. In spite of the existence of thoracoacromial trunk, the second part of the axillary artery had a common trunk for lateral thoracic and thoracodorsal arteries. The thoracodorsal artery accompanying the thoracodorsal vein and nerve entered latissimus dorsi muscle. The axillary artery has the highest rate of rupture and damage after the popliteal artery, and it can get damaged in an attempt to either reduce old shoulder dislocations or remove axillary lymph nodes. Therefore, a full awareness of the axillary artery variations could prove very useful and essential for medical specialists, especially vascular surgeons, orthopedic surgeons, radiologists, and anatomists.

**Keywords:** Axillary artery, Variation, Thoracodorsal artery, Common trunk