

## اثر عصاره‌ی هیدروالکلی خارمریم (*Silybum marium*) بر جلوگیری از چسبندگی داخل شکمی متعاقب اعمال جراحی در موش صحرایی

دکتر سید یزدان اسدی<sup>۱</sup>، دکتر پویا پارسائی<sup>۲</sup>، دکتر سهیل شفیعی علویجه<sup>۱</sup>، دکتر محمود رفیعیان‌کوپائی<sup>۳</sup>، دکتر مهرداد کریمی<sup>۴</sup>

نویسنده‌ی مسؤل: گروه جراحی، دانشکده‌ی پزشکی، دانشگاه علوم پزشکی شهرکرد، شهرکرد dr.karimi.mehrdad@gmail.com

دریافت: ۹۳/۱۲/۶ پذیرش: ۹۴/۴/۲۱

### چکیده

**زمینه و هدف:** اصلی‌ترین پیامد جراحی‌های لگنی ایجاد چسبندگی است. گیاه خارمریم به دلیل دارا بودن خواص آنتی‌اکسیدانی می‌تواند مانع از چسبندگی گردد. این مطالعه با هدف بررسی تاثیر عصاره‌ی خارمریم بر مهار چسبندگی داخل شکمی انجام گرفت.

**روش بررسی:** در این مطالعه‌ی تجربی، ۳۰ سر موش صحرایی به‌طور تصادفی به سه گروه درمان با عصاره‌ی ۱ درصد و ۵ درصد خار مریم (گروه A و B) و درمان با آب مقطر (گروه C) تقسیم شدند. پس از انجام لاپاراتومی سه برش طولی و عرضی به طول ۲ سانتی‌متر در سمت راست ایجاد و قطعه‌ای به ابعاد ۲×۲ سانتی‌متر از سمت چپ پریتون برداشته شد. در گروه A و B به ترتیب ۲cc از عصاره‌ی ۱ درصد و ۵ درصد خارمریم و در گروه C، ۳ میلی‌لیتر از آب مقطر، درون شکم ریخته و بسته شد. بعد از ۱۴ روز چسبندگی‌ها بر اساس تعداد باندهای آن (مقیاس کانباژ) درجه بندی شدند. داده‌ها توسط SPSS 16 و با آزمون‌های Kruskal-Wallis و Mann-Whitney بررسی شدند.

**یافته‌ها:** در بین سه گروه اختلاف معناداری در کاهش چسبندگی مشاهده شد ( $P=0/023$ ). چسبندگی در گروه A و B به‌طور معناداری از گروه C کمتر بود ( $P<0/05$ ).

**نتیجه‌گیری:** عصاره‌ی خارمریم موجب کاهش قابل توجه در چسبندگی‌های داخل شکمی در موش صحرایی می‌گردد. لذا احتمالاً در موارد مشابه در انسان نیز موثر است و می‌تواند با انجام تحقیقات بالینی بیشتر، در نهایت از این عصاره و یا مواد مشتق از آن در جراحی‌های شکمی برای این گونه ضایعات استفاده گردد.

**واژگان کلیدی:** چسبندگی داخل شکمی، خارمریم، موش صحرایی

### مقدمه

چسبندگی‌های داخل شکمی باندهای فیبروزه‌ای هستند که بین دو ارگان و یا یک ارگان و دیواره‌ی داخلی درون محوطه شکمی ایجاد می‌شوند که در نتیجه‌ی آسیب پریتون از جمله پروسه‌های جراحی (نوع اولیه) و یا در اثر عفونت‌های داخل شکمی (نوع ثانویه یا تاخیری) ایجاد می‌گردند (۱). بر اساس شواهد موجود در ۶۷ درصد موارد جراحی‌های داخل شکمی و ۲۸ درصد از موارد عفونت‌های داخل شکمی، باندهای چسبندگی ایجاد می‌گردد (۱).

چسبندگی‌های داخل شکمی باندهای فیبروزه‌ای هستند که بین دو ارگان و یا یک ارگان و دیواره‌ی داخلی درون محوطه شکمی ایجاد می‌شوند که در نتیجه‌ی آسیب پریتون از جمله پروسه‌های جراحی (نوع اولیه) و یا در اثر عفونت‌های داخل شکمی (نوع ثانویه یا تاخیری) ایجاد می‌گردند (۱). بر اساس شواهد موجود در ۶۷ درصد موارد جراحی‌های داخل شکمی و ۲۸ درصد از موارد عفونت‌های داخل شکمی، باندهای چسبندگی ایجاد می‌گردد (۱).

۱- دکترای حرفه‌ای پزشکی عمومی، مرکز تحقیقات گیاهان دارویی، دانشگاه علوم پزشکی شهرکرد، شهرکرد

۲- دکترای تخصصی بهداشت مواد غذایی، باشگاه پژوهشگران جوان و نخبگان، دانشگاه آزاد اسلامی واحد شهرکرد، شهرکرد

۳- دکترای تخصصی فارماکولوژی، استاد مرکز تحقیقات گیاهان دارویی، دانشگاه علوم پزشکی شهرکرد، شهرکرد

۴- فلوشیپ جراحی لاپاراسکوپی، استادیار گروه جراحی، دانشکده‌ی پزشکی، دانشگاه علوم پزشکی شهرکرد، شهرکرد

بودن خواص آنتی‌اکسیدانی و فعالیت فیبرینولیتیک خود باعث کاهش چسبندگی‌های داخل شکمی می‌گردد (۱۲). ملاتونین و اریترپوئین نیز با خاصیت آنتی‌اکسیدانی خود باعث کاهش استرس‌های اکسیداتیو و در نتیجه کاهش موثر در چسبندگی‌های داخل شکمی می‌گردند (۱۳). همچنین در تحقیقاتی تزریق داخل پریتون سوپراکسید دیسموتاز و کاتالاز که آثار شناخته شده‌ای بر ضد رادیکال‌های آزاد اکسیژن دارند (۱۴)، باعث کاهش واکنش‌های التهابی و در نتیجه کاهش چسبندگی در مدل‌های حیوانی شده است (۱۵). اخیراً نیز در چند مورد مشاهده شده گیاهان دارای خواص آنتی‌اکسیدانی نیز باعث مهار چسبندگی داخل شکمی شده‌اند (۱۶). گیاه خار مریم از تیره کاسنی با نام علمی *Silybum marianum* و نام انگلیسی Milk Thistle می‌باشد. خارمریم یک گیاه دارویی بلند و عمودی است که ارتفاع آن به ۱ تا ۳ متر می‌رسد و دارای برگ‌های خاردار و شیره چسبناک و شیری رنگ بوده و توسط دانه تولید مثل می‌نماید. این گیاه رویش جهانی داشته و بومی ایران نیز می‌باشد. میوه‌ها و دانه‌های آن دارای فلاونوئیدها هستند که از دسته‌ی ترکیبات پلی‌فنولیک به حساب می‌آید و به‌عنوان داروی محافظ کبدی مورد استفاده قرار می‌گیرد (۱۷). این ترکیبات شامل سیلی بین (*Silybin*)، ایزوسیلی بین (*Isosilybin*)، سیلی کریستین (*Silychristin*)، سیلی دیانین (*Silydianin*) و تاکسی فولین (*Taxifolin*) می‌باشند که مجموعاً سیلی مارین (*Silymarin*) نامیده می‌شود که ترکیب اصلی و موثره‌ی آن می‌باشد و عمده اثرات فارماکولوژیکی این گیاه از جمله اثرات آنتی‌اکسیدانی، ضدالتهاب، ضد سرطان و محافظت سلول‌های کبد در برابر بسیاری از سموم کبدی، مرتبط با آن است. سیلیمارین در همه‌ی قسمت‌های گیاه یافت می‌شود، اما بیشترین میزان آن در دانه‌ها موجود است (۱۹ و ۱۸). فلاونوئیدهایی مانند سیلی مارین (مخصوصاً سیلیبین) به‌عنوان آنتی‌اکسیدان‌هایی بسیار قوی و از بین برنده‌ی رادیکال آزاد شناخته می‌شوند

چسبندگی‌ها همچنین به‌عنوان اصلی‌ترین عامل انسدادهای روده‌ای از جمله در ایلئوم به حساب می‌آیند، به‌طوری‌که در ۶۰ تا ۷۰ درصد موارد، چسبندگی عامل ایجاد کننده‌ی انسداد می‌باشد (۱ و ۲). در مجموع ۳۳ درصد از بیماران که تحت اعمال جراحی باز شکمی و یا لگنی قرار می‌گیرند به‌طور متوسط در طول یک دوره‌ی ۱۰ ساله ۲ مرتبه مورد بررسی مجدد قرار می‌گیرند به‌طوری‌که ۲۰ درصد از آن‌ها در یک سال اول مراجعه می‌نمایند (۳). در مطالعه‌ای نشان داده شده است که متعاقب ۵۱ درصد از جراحی‌های زنان، ۶۶ درصد از جراحی‌های دستگاه گوارش و ۲۲ درصد از جراحی‌های دستگاه ادراری؛ باندهای چسبندگی تشکیل شده است (۴). چسبندگی‌های داخل شکمی همچنین به‌عنوان دومین عامل ناباروری در زنان محسوب می‌گردد (۱). همچنین، باندهای چسبندگی از علت‌های شایع و معمول دردهای لگنی، می‌باشند (۳). سایر عوارض وابسته به چسبندگی‌ها شامل انسداد حالب، اختلال در عملکرد ادرار کردن، دردهای مزمن شکم و ایجاد اشکال در انجام جراحی‌های مجدد می‌باشد (۱).

به منظور پیشگیری از ایجاد باندهای چسبندگی متعاقب اعمال جراحی، مواد زیادی تا کنون مورد مطالعه قرار گرفته‌اند که می‌توان به هپارین و دالتپارین (۵)، استفاده از تکنیک‌های متفاوت عمل جراحی و مواد مختلفی از قبیل محلول‌های کریستالوئید (۶)، کورتیکواستروئید، هپارین، هیالورونیک اسید، هیدروژل (۸ و ۷)، داروهای ضد التهابی غیراستروئیدی، پروژسترون، ملاتونین، متیلن بلو و بلوک کننده‌های کانال کلسیم اشاره کرد (۹). تحقیقات بسیاری قبلاً نشان داده است ترکیبات با خواص آنتی‌اکسیدانی تاثیر بسزایی در کاهش چسبندگی‌های داخل شکمی دارند (۱۰)، از جمله پژوهشی که نشان داد ویتامین E می‌تواند با خواص آنتی‌اکسیدانی بالای خود باعث کاهش اکسیداسیون‌های ناشی از رادیکال‌های آزاد بافتی و کاهش چسبندگی گردد (۱۱). استاتین‌ها نیز با دارا

کرده و سپس آن را به یک ارلن مایر منتقل و ۲ لیتر اتانول ۷۵ درصد به آن اضافه کرده و در دمای آزمایشگاه رها گردید. پس از ۴۸ ساعت عصاره را با کاغذ صافی عبور داده و تفاله فشار داده شد تا کاملاً تخلیه شود. با افزودن اتانول به تفاله، مراحل قبل دوباره تکرار شد. سپس با استفاده از دستگاه تقطیر در خلا عصاره را تغلیظ و حجم آن به ۲۰ میلی لیتر رسانده شد. عصاره‌ی تغلیظ شده در دمای ۵۰ درجه‌ی سانتی‌گراد در آون کاملاً خشک و سپس با کاردک تراشیده و در هاون ساییده شد (۱۰). سپس در ادامه به کمک آب مقطر از عصاره، محلول‌هایی به غلظت‌های ۱ درصد و ۵ درصد ساخته شد. برای حفظ شرایط استریلیسیون، محلول‌های حاصل از فیلتر ۰/۲ میکرون (Baxa Co, USA) عبور داده و مورد استفاده قرار گرفت.

**حیوان مورد استفاده و نگهداری آن:** در این پژوهش ۳۰ سر رت نر سالم از نژاد ویستار (Wistar) و نوع آلبینو (Albino)، با وزن ۲۰۰ تا ۲۵۰ گرم و محدوده سنی ۳ ماه، به‌طور تصادفی به سه گروه ۱۰ سری درمان با عصاره ۱ درصد خارمریم (گروه مداخله A)، درمان با عصاره ۵ درصد خارمریم (گروه مداخله B) و درمان با آب مقطر (گروه شاهد C) تقسیم شدند. در این مطالعه از رت‌های نر سالمی استفاده شد که تحت عمل جراحی قبلی یا هرگونه مداخلات پزشکی قرار نگرفته بودند. رت‌ها را در شرایط یکسان و استاندارد از نظر تغذیه (پلیت استاندارد تهیه شده از شرکت رازی کرج، ایران)، نور (۱۲ ساعت روشنایی، ۱۲ ساعت تاریکی) و دما (۲۳±۲ درجه‌ی سانتی‌گراد) قرار داده شدند.

**ایجاد ضایعات چسبندگی:** ایجاد ضایعات چسبندگی به صورت اولیه در شرایط بیهوشی انجام گردید. انجام اعمال جراحی به‌طور یکسان و استاندارد در تمام نمونه‌ها و توسط یک نفر صورت گرفت. بیهوشی رت‌ها در هر دو گروه با استفاده از ترکیب دو داروی کتامین ۱۰ درصد

(۲۰). مطالعات انسانی نشان می‌دهد، در بیماران با سیروز الکلی، سیلی مارین، سطوح سوپراکسید دسموتاز لنفوسیت و RBC را افزایش می‌دهد و در نتیجه اثرات آنتی‌اکسیدانی را بالا می‌برد (۲۱). با توجه به خواص ذکر شده برای ترکیبات فلاونوئیدی موجود در این گیاه از جمله خاصیت ضد التهابی و آنتی‌اکسیدانی آن و نقش فزاینده‌ی این خواص در بهبود چسبندگی، ترکیبات فوق می‌توانند در روند لیز کامل فیبرین و نیز جلوگیری از تولید و تجمع کلاژن که همگی در اثر فعالیت‌های نامناسب فاکتورهای التهابی و رادیکال‌های آزاد رخ می‌دهد، تاثیر بسزایی داشته باشند و مانع از ایجاد باندهای چسبندگی داخل شکمی متعاقب اعمال جراحی‌های شکمی و سزارین‌ها گردند. با توجه به اهمیت، شیوع و عوارض بالای چسبندگی‌های اولیه؛ هدف از این مطالعه تعیین تاثیر عصاره‌ی این گیاه بر چسبندگی‌های ناشی از اعمال جراحی است که در صورت تحقق این امر مطالعات بالینی بیشتر بر روی موارد انسانی نیز توصیه می‌گردد که در صورت موفقیت، کاربرد آن در جراحی‌های داخل شکمی امکان پذیر خواهد بود.

### روش بررسی

این مطالعه، به‌صورت تجربی (Experimental) پس از تصویب در کمیته اخلاق دانشگاه علوم پزشکی شهرکرد به روش زیر در مرکز تحقیقات گیاهان دارویی دانشگاه علوم پزشکی شهرکرد انجام شد. در حین انجام آزمایشات سعی گردید کلیه اصول اخلاقی و حرفه‌ای کار با حیوانات آزمایشگاهی رعایت گردد تا کمترین استرس ممکن به حیوان وارد شود.

**تهیه‌ی عصاره و غلظت مناسب از آن:** برای تهیه‌ی عصاره از روش ماسراسیون استفاده شد. برای این منظور ۱۰۰ گرم از دانه‌های خشک شده‌ی خارمریم (گیاه خارمریم با شماره‌ی ۳۸۰ در واحد هرباریوم مرکز تحقیقات گیاهان دارویی دانشگاه علوم پزشکی شهرکرد به ثبت رسیده است) را پودر

(۱۶). لازم به ذکر است کلیه‌ی مراحل اعمال جراحی و ایجاد ضایعات داخل شکمی مطابق با اصول اخلاقی و با مجوز کمیته اخلاق دانشگاه علوم پزشکی شهرکرد صورت پذیرفت. **درمان:** طول دوره‌ی درمان ۱۴ روز بود و روز ایجاد ضایعات به‌عنوان روز اول دوره‌ی درمانی مد نظر قرار گرفته شد. در گروه درمان با عصاره‌های ۱ درصد و ۵ درصد خارمریم بلافاصله پس از ایجاد ضایعات به میزان ۳ سی سی از محلول مورد نظر در محل ضایعات درون محوطه شکم ریخته و سپس به‌وسیله‌ی نخ بنخیه، شکم بسته شد. در گروه شاهد نیز بلافاصله پس از ایجاد ضایعات به میزان ۳ سی سی از آب مقطر در محل ضایعات درون محوطه شکم ریخته و شکم بسته شد. مطالعات گذشته اثبات نموده که آب مقطر هیچگونه تاثیری بر چسبندگی‌های داخل شکمی ندارد (۱۶)، از این رو در این مطالعه به‌عنوان درمان در گروه کنترل در نظر گرفته شد.

**جمع‌آوری داده‌ها:** پس از گذشت ۱۴ روز از ایجاد ضایعات، عمل جراحی لاپاراتومی مجدد انجام گرفت. برای این منظور پس از بیهوشی، شکم هر رت باز و درجه بندی چسبندگی‌ها توسط فردی که نسبت به گروه بندی نمونه‌ها ناآگاه است صورت گرفت. برای مقایسه‌ی چسبندگی‌ها برای هرکدام درجه بندی جداگانه انجام شد که این کار توسط مقیاس اهمت-کانباز انجام گرفت (۲۲). بر این اساس درجه چسبندگی‌ها به‌صورت زیر محاسبه گردید:

درجه‌ی ۰: بدون چسبندگی

درجه‌ی ۱: وجود یک باند چسبنده باریک بدون عروق و به راحتی جدا شونده

درجه‌ی ۲: وجود ۲ باند چسبنده باریک و بدون عروق و به راحتی جدا شونده

درجه‌ی ۳: وجود ۳ باند چسبنده باریک و بدون عروق و به راحتی جدا شونده

درجه‌ی ۴: وجود بیش از ۳ باند چسبنده بدون عروق و

(Alfasan Co., Netherlands) با غلظت ۲۰ میلی‌گرم در کیلوگرم و زایلازین ۲ درصد (Alfasan Co, Netherlands) با غلظت ۲ میلی‌گرم در کیلوگرم به میزان ۱۰ واحد انسولینی انجام شد. در هر دو گروه پس از بیهوشی، نمونه‌ها را به وضع خوابیده بر روی پشت بر روی میز جراحی قرار داده و سپس پوست شکم را با بتادین ۱۰ درصد آغشته نموده و با تیغ آرایشگری موهای محل مورد نظر به‌طور کامل تراشیده شد تا پوست محل آماده ایجاد برش جراحی گردد. سپس در ادامه با رعایت شرایط استریل برش جراحی به طول ۳ سانتی‌متر بر روی خط وسط بر روی شکم داده شد. پس از ورود به محوطه شکمی دیواره سمت راست به وسیله‌ی تیغ بیستوری شماره ۲۴، ۳ برش عرضی کم عمق به طول ۲ سانتی‌متر به‌صورت طولی و عرضی داده شد و در سمت چپ از دیواره داخلی شکم با فیچی جراحی از سطح پریتون قطع برداری گردید که ابعاد هر قطعه ۲×۲ سانتی‌متر بود. این تکنیک‌ها به‌منظور اطمینان یافتن از ایجاد یک چسبندگی استاندارد با مکانیسم صدمه صفاقی با قطعه برداری از سطح داخلی صفاق و خراش دیواره با تیغ بیستوری به شرح مذکور انجام گرفت. سپس در قسمتی که مربوط به محوطه شکمی است با نخ ظریف و قابل جذب کات کوت ۳/۰، ۴ عدد بنخیه تک به فاصله ۱ سانتی‌متر از هم زده شد که با توجه به خاصیت جذب آن مانع از حضور نخ جراحی به‌عنوان جسم خارجی در حفره شکمی و تحریک پریتون برای تشکیل چسبندگی‌های مجدد شده و سپس برای اینکه درجات چسبندگی در هر رت با این مرحله از کار تغییری نکند عضلات، فاشیا و پوست که مرتبط با داخل نیست با نخ سیلک غیر قابل جذب ۲/۰، ۴ عدد بنخیه تک به فاصله ۱ سانتی‌متر از هم در محل زده شد. بار دیگر پوست محل را ضد عفونی کرده و رت‌ها را در شرایط مناسب دمایی قرار داده تا به هوش آیند. بنخیه‌های خارجی در روز هفتم دوره درمان پس از بیهوشی به همان روش ذکر شده، کشیده شدند

داخل شکمی و مرگ و میر دیده نشد. پس از انجام لاپاراتومی، در اثر برش و خراش با روش و شرایط یکسان در هر دو گروه باقیمانده، در دیواره‌ی داخلی پریتون چسبندگی ایجاد شد؛ ولی در گروه‌های مداخله این مقدار به‌طور قابل ملاحظه‌ای کمتر بود به‌طوری که میزان فراوانی درجه چسبندگی صفر (فاقد باندهای چسبندگی) در هر کدام از گروه‌های مداخله ۳ سر بود (تصویر ۱)، در حالی که در گروه شاهد، همه‌ی نمونه‌ها دارای باندهای چسبندگی بودند. شایان ذکر است که در گروه شاهد باندهای چسبندگی به بخش‌های مختلف داخل شکمی گسترش یافته بود (تصویر ۲) در صورتی که این وضعیت در گروه‌های مداخله دیده نشد. در گروه درمان با عصاره‌ی ۱ درصد و ۵ درصد بیشترین فراوانی مربوط به درجه‌ی چسبندگی ۱، با ۵ سر (۵۰ درصد) و ۴ سر (۴۰ درصد) و در گروه شاهد بیشترین فراوانی مربوط به درجه‌ی چسبندگی ۲، با ۵ سر (۵۰ درصد) بود (جدول ۱).

به راحتی جدا شونده و یا چسبندگی پراکنده و منتشر تجزیه و تحلیل داده‌ها: به‌منظور جمع‌آوری و ثبت اطلاعات، نمونه‌ها شماره گذاری و برای هر کدام به‌طور مجزا چک لیستی طراحی و داده‌ها ثبت گردید. پس از آن جهت گزارش و بررسی اطلاعات حاصل، از چسبندگی‌های درون محوطه شکم، عکس برداری انجام و سپس تصاویر با یکدیگر مقایسه شدند. اطلاعات به‌دست آمده توسط نرم‌افزار SPSS ۱۶ و با استفاده از آزمون‌های Kruskal-Wallis و Mann-Whitney مورد تجزیه و تحلیل قرار گرفتند و  $P < 0/05$  از نظر آماری معنی‌دار تلقی شد.

#### یافته‌ها

در این مطالعه تمامی نمونه‌ها پیش از عمل، فعالیت و تغذیه‌ی مشابه داشتند و پس از عمل بهبودی کامل یافتند، به‌طوری که در هیچ‌کدام علایمی از آسیت یا مایع ویسکوز

جدول ۱: مقایسه‌ی میزان فراوانی درجه چسبندگی در گروه‌های درمانی

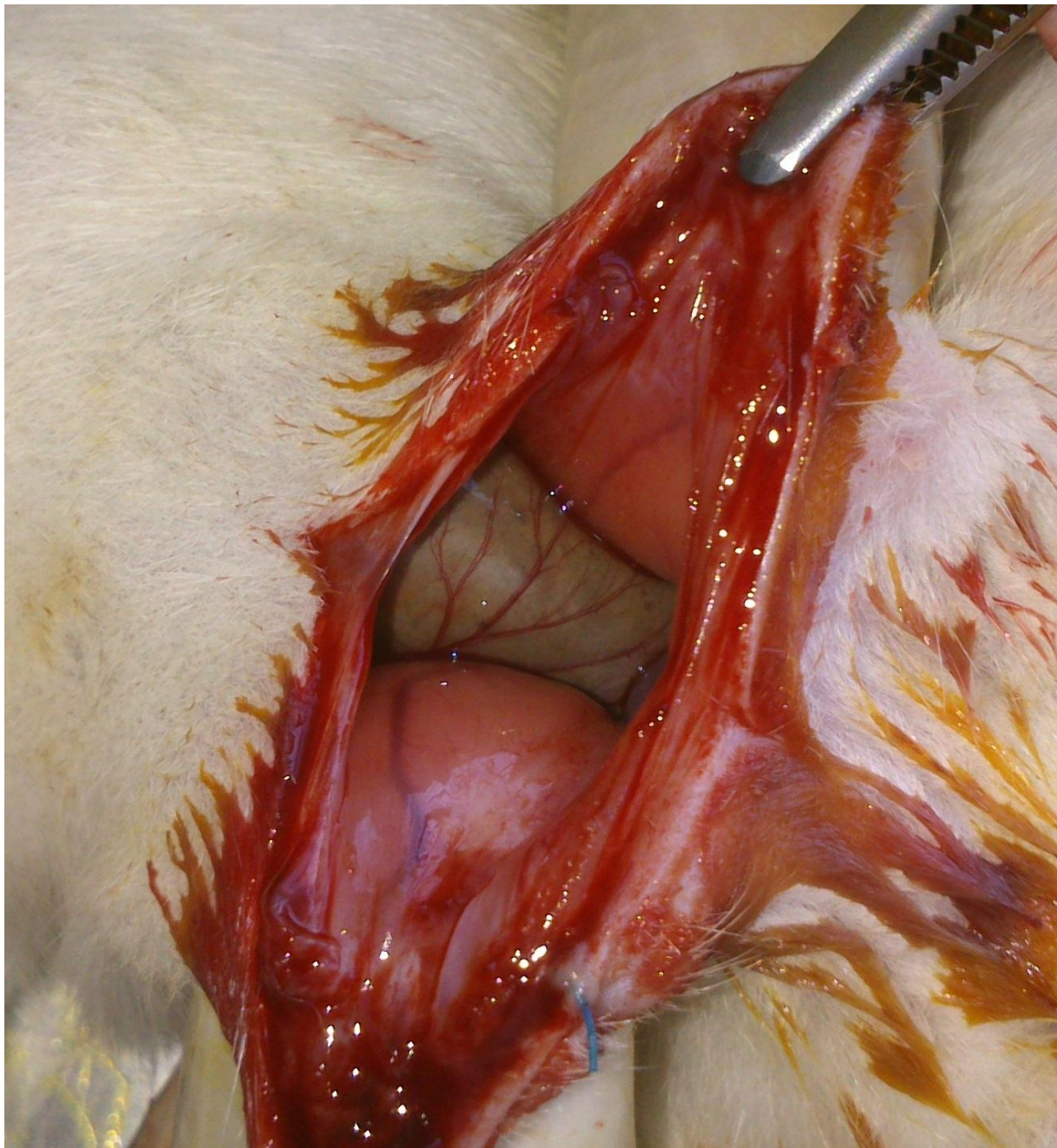
گروه‌های درمانی درجه چسبندگی	عصاره ۱ درصد خارمریم تعداد (درصد فراوانی)	عصاره ۵ درصد خارمریم تعداد (درصد فراوانی)	گروه شاهد تعداد (درصد فراوانی)
۰	۳ (۳۰)	۳ (۳۰)	۰ (۰)
۱	۵ (۵۰)	۴ (۵۰)	۲ (۲۰)
۲	۱ (۱۰)	۲ (۱۰)	۵ (۵۰)
۳	۰ (۰)	۱ (۰)	۲ (۲۰)
۴	۱ (۱۰)	۰ (۱۰)	۱ (۱۰)
جمع کل	۱۰ (۱۰۰)	۱۰ (۱۰۰)	۱۰ (۱۰۰)

جدول ۲: میانه، میانگین و انحراف معیار درجه چسبندگی در گروه‌های درمانی

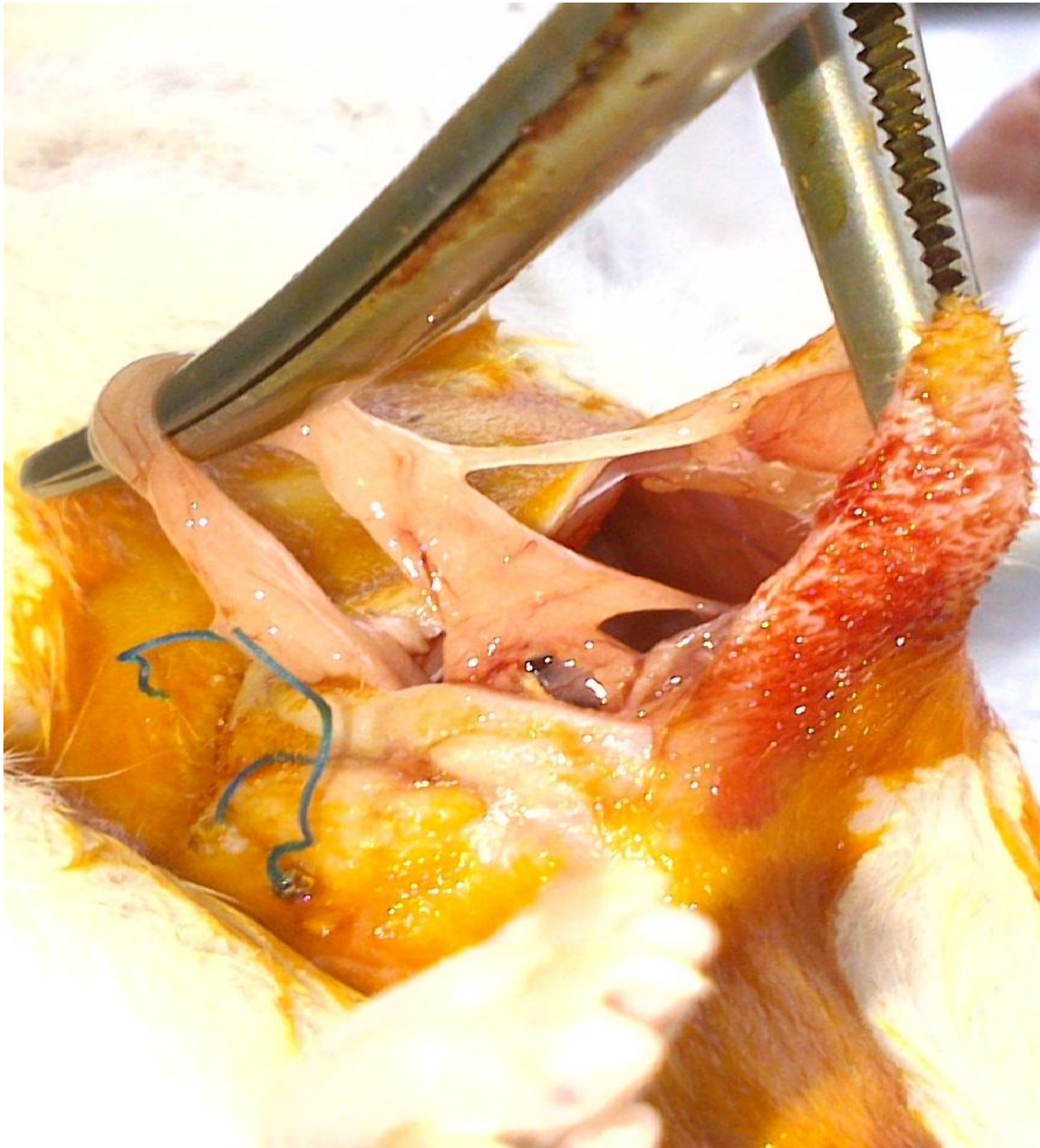
شاخص‌های آماری	میانه	میانگین	انحراف معیار
عصاره ۱ درصد خارمریم	۱/۰۰۰	۱/۱	۱/۱۹۷
عصاره ۵ درصد خارمریم	۱/۰۰۰	۱/۱	۰/۹۹۴
شاهد	۲/۰۰۰	۲/۲	۰/۹۱۹

عصاره‌های ۱ درصد و ۵ درصد خارمریم در مقایسه با گروه شاهد به‌طور معناداری کمتر بود (به‌ترتیب  $P=0/015$  و  $P=0/023$ ). در بررسی بین گروه‌های تحت درمان با عصاره‌های ۱ درصد و ۵ درصد با یکدیگر نیز اختلاف آماری معناداری در این زمینه به‌دست نیامد ( $P>0/05$ ).

جدول ۲ میانگین درجه چسبندگی در گروه‌های مداخله و شاهد را نشان می‌دهد. با توجه به مندرجات این جدول و مقایسه آماری در بین سه گروه در مجموع اختلاف آماری معناداری در کاهش میزان چسبندگی به دست آمد ( $P=0/023$ ). میزان چسبندگی در گروه‌های تحت درمان با



تصویر ۱: عدم تشکیل باندهای چسبندگی در گروه مداخله



تصویر ۲: تشکیل باندهای گسترده‌ی چسبندگی داخل شکمی در گروه شاهد

#### بحث

هدف از انجام این مطالعه بررسی اثرات پیشگیری کننده‌ی عصاره‌ی هیدروالکلی خارمریم بر چسبندگی های اولیه‌ی داخل شکمی در موش صحرایی بوده است، که نتایج حاصل از آن

حاکی از موثر بودن این عصاره می‌باشد. ایجاد چسبندگی داخل شکمی یکی از عوارض شایع جراحی های داخل شکمی می‌باشد که می‌تواند باعث عوارض متعدد و گاهی کشنده همچون ایلئوس، انسداد روده‌ها و نیز ناباروری گردد (۲۳). با

همراه با سیلی بین از عمل ممانعت کننده‌های حرکت لکوسیت‌ها جلوگیری می‌کند (۲۹). در تحقیقات بسیاری اثرات آنتی‌اکسیدانی ترکیبات موجود در این گیاه به اثبات رسیده است (۱۸). همچنین در پژوهشی دیگر اثرات ترکیبات آنتی‌اکسیدانی به‌عنوان عامل بیان کننده ی ژن عامل رشد بافت همبند و مهار کننده‌ی بیان ژن تنظیم کننده کلاژن نوع یک عنوان شده و اثرات آن‌ها در گروه بندی منظم کلاژن‌ها به اثبات رسیده است (۳۰). از سوی دیگر از ترکیبات فلاونوئیدی و پلی‌فنولیک با قدرت آنتی‌اکسیدانی بالای عصاره‌ی خارمریم می‌توان به سیلی‌بین (Silybin)، ایزوسیلی (Isosilybin)، سیلی کریستین (Silychristin)، سیلی دیانین (Silydianin) و تاکسی فولین (Taxifolin) می‌باشند که مجموعاً سیلی مارین (Silymarin) نامیده می‌شود (۱۸) می‌توان اشاره نمود، زیرا ترکیبات با قدرت آنتی‌اکسیدانی بالا می‌تواند بر روند التیام جراحات مفید بوده و با بازدارندگی از التهاب و عمل لیز کامل فیبرین و نیز تولید و تجمع کلاژن (۳۱)، مانع از ایجاد چسبندگی داخل شکمی متعاقب اعمال جراحی داخل شکمی و سزارین‌ها گردد.

علیرغم اینکه مطالعات بسیاری در جهت درمان این ضایعات انجام شده ولی بر روی مواد با خاصیت آنتی‌اکسیدانی تاکنون آزمایشات زیادی انجام نگرفته است. در یکی از این آزمایشات تاثیرات چای سبز در چسبندگی‌های متعاقب لاپاراتومی در موش صحرایی مورد مطالعه قرار گرفته است و خواص ضد چسبندگی آن به مواد آنتی‌اکسیدان نسبت داده شده (۱۶). در مطالعه‌ی دیگری تاثیرات مثبت مهار کننده پراکسیداسیون چربی بر روی چسبندگی‌های داخل شکمی در خرگوش به اثبات رسیده است (۶) و با توجه به اینکه در مطالعاتی ثابت شده است که سیلی مارین از طریق اثرات آنتی‌اکسیدانی که داشته است در میکروزوم‌های کبدی و ریوی انسان، به‌صورت آنتی‌اکسیدان و پاک کننده‌ی رادیکال‌های آزاد عمل می‌کند که در نتیجه عملی حفاظتی در برابر پراکسیداسیون چربی القا

این حال تشکیل چسبندگی پس از جراحی بخشی از روند طبیعی ترمیم بافت است که در اثر هر عاملی که منجر به کاهش اکسیژن بافتی و ایسکمی گردد، ایجاد می‌شود (۲۴)، از جمله رادیکال‌های آزاد اکسیژن که در مراحل اول ایسکمی تولید گشته و با واکنش سریع خود با اکسیژن به نوبه‌ی خود باعث کاهش محسوس تر آن می‌گردد. منبع سوپراکسید و سایر رادیکال‌های آزاد ممکن است سیتوکروم اکسیداز میتوکندری یا گزانتین اکسیداز سلول‌های اندوتلیال در بافت‌های مختلف باشد که در پی آسیب بافتی منجر به آزاد شدن آن‌ها می‌گردد (۲۵). پراکسید هیدروژن و آنیون سوپر اکسید هر دو برای سلول‌هایی مانند اندوتلیال، پلاکت‌ها و فیبروبلاست‌ها به دلیل ایجاد سیتولیز خارج سلولی سمی هستند (۱۴) که نتیجه سیتولیز و پراکسید شدن چربی غشای سلولی افزایش نفوذپذیری عروق و ایجاد آگزودا است که می‌تواند آغازگر روند چسبندگی باشد (۲۶). تاکنون هیچ کدام از مداخلات تاریخی انجام شده، نتوانسته‌اند از تشکیل باند فیروز داخل شکمی به‌طور کامل جلوگیری نمایند. سلول‌های التهابی که از مهم ترین آن‌ها می‌توان به اینترلوکین‌ها (IL-1 و IL-6) و ترکیبات فعال از جمله TNF- $\alpha$  (Tumor Necrosis Factor-Alpha) و TGF- $\beta$  (Transforming Growth Factor-Beta) اشاره نمود که از مهم ترین مواردی هستند که زمینه ساز فعال سازی آبشار انعقادی و رسوب رشته‌های فیبرینی و تشکیل باندهای کلاژنی می‌گردند (۲۷). به نظر می‌رسد جلوگیری از ایجاد رادیکال‌های آزاد ناشی از ایسکمی موضعی در آسیب بافتی توسط آنتی‌اکسیدان‌های فراوان موجود در عصاره‌ی خارمریم که از دسته ترکیبات فلاونوئیدی و پلی‌فنولیک بوده و قابلیت جذب رادیکال‌های آزاد را دارد و منجر به مهارسازی سیتوکین‌ها، TNF- $\alpha$  (۲۷) و TGF- $\beta$  (۲۸) می‌گردد، از عوامل مهم پیشگیری از این ضایعات باشد. سیلی مارین همچنین هنگامی که نوتروفیل‌ها تحریک می‌شوند، از آزاد شدن میلوپراکسیداز از آن‌ها جلوگیری می‌کند. تلقیح نوتروفیل‌ها



مشابه در انسان نیز موثر می باشد، لذا می توان با مطالعات بیشتر بر داروهای مشتق از خارمریم در مطالعات بالینی، استفاده از این عصاره را برای درمان این گونه ضایعات در انسان نیز مورد بررسی قرار داد.

### تشکر و قدردانی

این مقاله حاصل طرح تحقیقاتی شماره ۱۵۴۶ و پایان نامه ی دوره دکترای حرفه ای پزشکی شماره ۱۱۱۷ مصوب معاونت تحقیقات و فناوری دانشگاه علوم پزشکی شهرکرد می باشد. بدینوسیله از آن معاونت محترم و همچنین مرکز تحقیقات گیاهان دارویی دانشگاه علوم پزشکی شهرکرد و کلیه کسانی که ما را در انجام این مطالعه یاری نموده اند، کمال تشکر و قدردانی را داریم.

### References

- 1- Brunicardi FC, Andersen DK, Billiar TR. Schwartz's Principles of Surgery. New York, NY: McGraw-Hill; 2010.
- 2- Maciver AH, McCall M, James Shapiro AM. Intra-abdominal adhesions: cellular mechanisms and strategies for prevention. *Int J Surg*. 2011; 9: 589-94.
- 3- Pfeifer S, Lobo R, Goldberg J, et al. Pathogenesis, consequences, and control of peritoneal adhesions in gynecologic surgery: a committee opinion. *Fertil Steril*. 2013; 99: 1550-5.
- 4- Okabayashi K, Ashrafian H, Zacharakis E, et al. Adhesions after abdominal surgery: a systematic review of the incidence, distribution and severity. *Surg Today*. 2014; 44: 405-20.

شده توسط مواد شیمیایی فراهم می آورد (۳۲)؛ از این جهت با مطالعه ی حاضر در جهت کاهش چسبندگی همخوانی دارد. در این مطالعه در مقایسه بین گروه های تحت درمان با عصاره های ۱ درصد و ۵ درصد اختلاف معناداری به دست نیامد. مطالعات بیشتر بر روی دوزهای دیگر از این عصاره و یافتن موثرترین دوز درمانی در مطالعات آینده پیشنهاد می گردد.

### نتیجه گیری

با توجه به نتایج حاصل از این مطالعه و داشتن ترکیبات پلی فنولیک با خواص آنتی اکسیدانی و ضد التهابی، عصاره ی خارمریم توانسته است در امر ترمیم ضایعات ایجاد شده در حفره شکمی در موش صحرایی موثر بوده و باعث جلوگیری از پیشرفت و توسعه روند چسبندگی گردد و احتمالاً در موارد

- 5- Pourjafar M, Karimi I, Frid M, Maghsoudi E, Shakhniaei M. The comparison of standard heparin and dalteparin on prevention of adhesion in peritonitis with or without infection in rat. *J Vet Res*. 2007; 62: 277-80.
- 6- Brüggmann D, Tchartchian G, Wallwiener M, Münstedt K, Tinneberg HR, Hackethal A. Intra-abdominal adhesions: definition, origin, significance in surgical practice, and treatment options. *Dtsch Arztebl Int*. 2010; 107: 769-75.
- 7- de la Portilla F, Ynfante I, Bejarano D, et al. Prevention of peritoneal adhesions by intraperitoneal administration of vitamin E: an experimental study in rats. *Dis Colon Rectum*. 2004; 47: 2157-61.
- 8- Sanfilippo JS, Booth RJ, Burns CD. Effect of

- vitamin E on adhesion formation. *J Reprod Med.* 1995; 40: 278-82.
- 9- Ashrafi A, Adib P, Sharifi F, Vali A. Evaluation of reduction of surgery induced peritoneal adhesions by methylene blue. *J Isfahan Med Sch.* 2000; 18: 1-4.
- 10- Asadi SY, Parsaei P, Karimi M, Rafieian-kopaei M. Effect of ethanolic extract of green tea (*Camellia Sinensis*) on intra-abdominal adhesions in rats. *J Zanzan Unive Med Sci.* 2013; 21: 86-96.
- 11- Cheung JP, Tsang HH, Cheung JJ, Yu HH, Leung GK, Law WL. Adjuvant therapy for the reduction of postoperative intra-abdominal adhesion formation. *Asian J Surg.* 2009; 32: 180-6.
- 12- Aarons CB, Cohen PA, Gower A, et al. Statins (HMG-CoA reductase inhibitors) decrease postoperative adhesions by increasing peritoneal fibrinolytic activity. *Ann Surg.* 2007; 245: 176-84.
- 13- Ara C, Kirimlioglu H, Karabulut AB, et al. Protective effect of melatonin against oxidative stress on adhesion formation in the rat cecum and uterine horn model. *Life Sci.* 2005; 77: 1341-50.
- 14- Awonuga AO, Fletcher NM, Saed MG. The in-vivo effects of superoxide dismutase on the incidence and severity of post-operative adhesion development. *Fertil Steril.* 2014; 102: 73-83.
- 15- Yuzbasioglu MF, Ezberci F, Imrek E, Bulbuloglu E, Kurutas EB, Imrek S. The effect of intraperitoneal catalase on prevention of peritoneal adhesion formation in rats. *J Invest Surg.* 2008; 21: 65-9.
- 16- Parsaei P, Karimi M, Asadi SY, Rafieian-kopaei M. Bioactive components and preventive effect of green tea (*Camellia Sinensis*) extract on post-laparotomy intra-abdominal adhesion in rats. *Int J Surg.* 2013; 11: 811-15.
- 17- Cacho M, Moran M, Corchete P, Fernández-Tárrago J. Influence of medium composition on the accumulation of flavonolignans in cultured cells of *Silybum marianum* (L.) Gaertn. *Plant Science.* 1999; 144: 63-68.
- 18- Burgess CA. *Silybum marianum* (Milk Thistle). *J Pharm Soc Wis.* 2003; 4: 3-40.
- 19- Gupta OP, Sing S, Bani S, et al. Anti-inflammatory and anti-arthritis activities of silymarin acting through inhibition of 5-lipoxygenase. *Phytomedicine.* 2000; 7: 21-4.
- 20- Altorjay I, Dalmi L, Sari B, Imre S, Balla G. The effect of silibinin (Legalon) on the free radical scavenger mechanisms of human erythrocytes in vitro. *Acta Physiol Hung.* 1992; 80: 375-80.
- 21- Fehér J, Deák G, Müzes G, et al. Liver-protective action of silymarin therapy in chronic alcoholic liver diseases. *Orv Hetil.* 1989; 130: 2723-7.
- 22- Abbasian B, Kazemini H, Esmaeili A, Adibi Sh. Effect of bovine amniotic fluid on intra-abdominal adhesion in diabetic male rats. *J Diabetes Complications.* 2011; 25: 39-43.
- 23- Evers BM. Small Intestine. In: Townsend CM, Beauchamp RD, Evers BM, et al, eds. Sabiston Textbook of Surgery: The biological basis of

modern surgical practice. 18th ed. Philadelphia, PA: Saunders; 2008, 882-3.

24- Mitwally FM, Diamond MP. Adhesions Prevention. In: Falcone T, Hurd WW, eds. Clinical Reproductive Medicine and Surgery. 1st ed. Philadelphia, PA: Mosby; 2008, 779-80.

25- Bertuglia S, Colantuoni A, Intaglietta M. Effect of leukocyte adhesion and microvascular permeability on capillary perfusion during ischemia-reperfusion injury in hamster cheek pouch. *Int J Microcirc Clin Exp*. 1993; 13: 13-26.

26- Vipond MN, Whawell SA, Thompson JN, Dudley HA. Peritoneal fibrinolytic activity and intra-abdominal adhesions. *Lancet*. 1990; 335: 1120-2.

27- Fordham JB, Naqvi AR, Nares S. Leukocyte production of inflammatory mediators is inhibited by the antioxidants phloretin, silymarin, hesperetin, and resveratrol. *Mediators Inflamm*. 2014; 2014: 938712.

28- Balouchi S, Gharagozloo M, Esmail N, Mirmoghtadaei M, Moayedi B. Serum levels of TGF $\beta$ , IL-10, IL-17, and IL-23 cytokines in  $\beta$ -

thalassemia major patients: the impact of silymarin therapy. *Immunopharmacol Immunotoxicol*. 2014; 36: 271-4.

29- Kalmar L, Kadar J, Somogyi A, Gergely P, Csomos G, Feher J. Silibinin (Legalon-70) enhances the motility of human neutrophils immobilized by formyl-tripeptide, calcium ionophore, lymphokine and by normal human serum. *Agents Actions*. 1990; 29: 239-46.

30- Klass BR, Branford OA, Grobbelaar AO, Rolfe KJ. The effect of epigallocatechin-3-gallate, a constituent of green tea, on transforming growth factor-beta1-stimulated wound contraction. *Wound Repair Regen*. 2010; 18: 80-8.

31- Asadi SY, Parsaei P, Karimi M, et al. Effect of green tea (*Camellia Sinensis*) extract on healing process of surgical wounds in rat. *Int J Surg*. 2013; 11: 332-37.

32- Pietrangelo A, Borella F, Casalgrandi G, et al. Antioxidant activity of silybin in vivo during long-term iron overload in rats. *Gastroenterology*. 1995; 109: 1941-9.

## Preventive Effect of *Silybum marianum* Hydroalcoholic Extract on Post-Surgical Intra-Abdominal Adhesion in Rats

Asadi SY<sup>1</sup>, Parsaei P<sup>2</sup>, Shafiei Alavijeh S<sup>1</sup>, Rafieian-kopaei M<sup>1</sup>, Karimi M<sup>3</sup>

<sup>1</sup>Medical Plants Research Center, Shahrekord University of Medical Sciences, Shahrekord, Iran.

<sup>2</sup>Young Researchers and Elite Club, Shahrekord Branch, Islamic Azad University, Shahrekord, Iran.

<sup>3</sup>Dept of Surgery, Faculty of Medicine, Shahrekord University of Medical Sciences, Shahrekord, Iran.

**Corresponding Author:** Karimi M, Dept. of Surgery, Faculty of Medicine, Shahrekord University of Medical Sciences, Shahrekord, Iran

**E-mail:** dr.karimi.mehrdad@gmail.com

**Received:** 25 Feb 2015    **Accepted:** 12 Jul 2015

**Background and Objective:** Adhesion formation is the commonest complication of abdominal surgery. Bearing an anti-oxidant activity, *Silybum marianum* may reduce adhesion formation. This study was an endeavor to shed light on the effect of *Silybum marianum* on intra-abdominal adhesions.

**Materials and Methods:** In this experimental study, 30 rats were randomly assigned to three groups: treated by 1% and 5% concentrations of the *S. marianum* extract (groups A and B) and distilled water (group C). After laparotomy, three longitudinal and transverse incisions (2 cm in length) were made on the right wall of the abdomen and a 2×2 piece was removed from peritoneal surface on the left side of the abdominal wall. In groups A, B and C, 3 mL of 1% and 5% of *S. marianum* extract or distilled water were administered into abdominal cavity of the rats, respectively. After 14 days, adhesion degrees were determined according to the number of adhesion bands (Canbaz scale). Data analysis was performed through SPSS 16 using Kruskal-Wallis and Mann-Whitney tests.

**Results:** There was a significant difference in adhesion formation among the groups (P=0.023). Adhesion degree in groups A and B were significantly lower than the control group (P<0.05).

**Conclusion:** *S. marianum* extract supported a preventive effect on intra-abdominal adhesion in rats, which gives rise to the evidence that it may be similarly effective for human cases. Throughout further clinical studies, this plant and its derived compounds might be applied in the treatment of such complications subsequent to abdominal surgeries.

**Keywords:** Intra-abdominal adhesion, *Silybum marianum*, Rat