

Awake fiberoptic-assisted intubation in ankylosing spondylitis patient in elective open kidney stone surgery

Husain Khoshrang, MD
Abbas Sedhighinezhad, MD
Mohammad Haghghi, MD
Hamid Naseh, MD
Amir Husain Fathi, MD
Kaveh MirMozaffari, MD

ABSTRACT

Ankylosing spondylitis is an inflammatory musculoskeletal disease that, presents with spinal deformity and movement limitation. Because of severe cervical limitation and high probability of cervical spine injury; the airway management in these patients is considered difficult, especially oral intubation could be impossible. Tracheal intubation under fiberoptic laryngoscopy is the method of choice in management of difficult airway cases and moreover because of limited neck movement, this method is regarded as the safest method in the airway management of patients with ankylosing spondylitis.

چکیده

اسپوندیلیت آنکیلوزان بیماری التهابی سیستم اسکلتال است که خود را به صورت استخوانی شدن و دفورمیتی (دگرشکلی) ستون مهره‌ای و محدودیت حرکتی آن نشان می‌دهد. محدودیت اکستانسیون گردن و احتمال آسیب نخاع گردنی در اثر شکستگی مهره، اداره راه هوایی را در این بیماران با چالش جدی مواجه می‌کند به صورتی که امکان انجام لوله‌گذاری تراشه با لارنگوسکپی مستقیم وجود ندارد. لوله‌گذاری تراشه با فیبراپتیک به علت اینکه روش استاندارد طلایی برای اداره راه هوایی در موارد دشوار است و همچنین به دلیل حداقل جابجایی در گردن با این روش، مطمئن‌ترین روش اداره راه هوایی در بیماران مبتلا به اسپوندیلیت آنکیلوزان به شمار می‌رود.

مقدمه

اسپوندیلیت آنکیلوزان یک بیماری التهابی با منشأ ایمونولوژیک و علت نامشخص است که اسکلت محوری، مفاصل محیطی و ساختارهای خارج مفصلی را درگیر می‌کند. درگیری ستون مهره‌ای به صورت استخوانی شدن دیسک‌های بین مهره‌ای و

گزارش موردی: لوله‌گذاری داخل تراشه با استفاده از فیبراپتیک در وضعیت بیدار در بیمار مبتلا به اسپوندیلیت آنکیلوزان برای جراحی باز سنگ کلیه

دکتر حسین خوشرنگ

استادیار، عضو هیأت علمی گروه بیهوشی دانشگاه علوم پزشکی گیلان

دکتر عباس صدیقی‌نژاد^۱

استادیار، عضو هیأت علمی گروه بیهوشی دانشگاه علوم پزشکی گیلان

دکتر محمد حقیقی

دانشیار، عضو هیأت علمی گروه بیهوشی دانشگاه علوم پزشکی گیلان

دکتر حمید ناصح

استادیار، عضو هیأت علمی گروه اورولوژی دانشگاه علوم پزشکی گیلان

دکتر امیر حسین فتحی

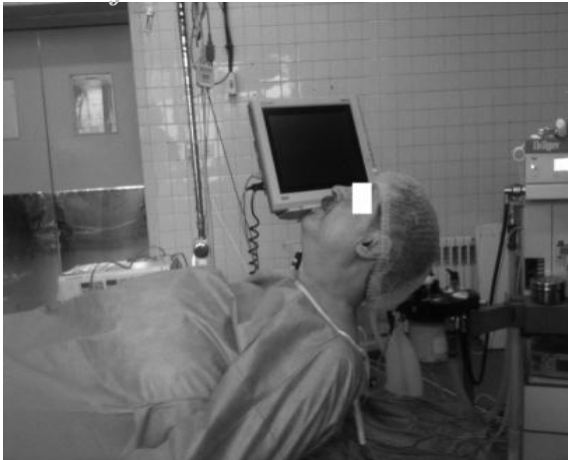
دستیار بیهوشی دانشگاه علوم پزشکی گیلان

دکتر کاوه میرمظفری

دستیار بیهوشی دانشگاه علوم پزشکی گیلان

^۱. نویسندهٔ مسؤول / A_SEDIGHINEJAD@YAHOO.COM





عکس شماره ۲: عدم توانایی بیمار برای خوابیدن در وضعیت طاق باز یا دمر

معرفی مورد

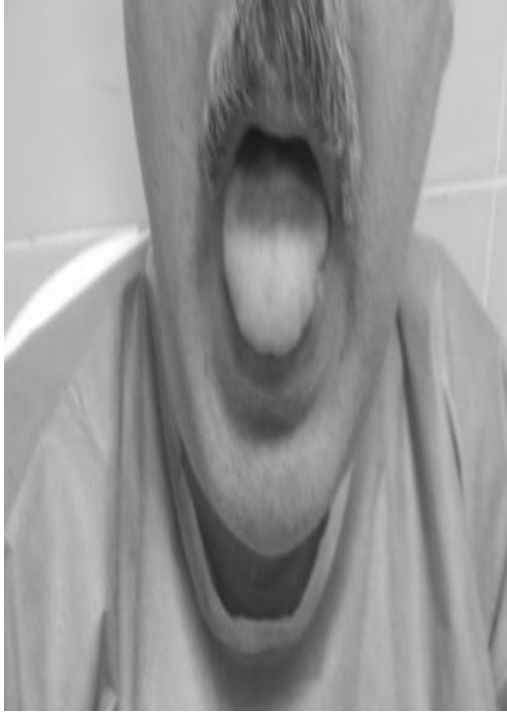مردی ۵۰ ساله با وزن ۶۶ کیلوگرم و قد در حالت ایستاده ۱۵۲ سانتی متر برای انجام عمل جراحی الکتیو جراحی باز سنگ کلیه به کلینیک بیهوشی مرکز آموزشی درمانی رازی رشت مراجعه کرد. بیمار سابقه اسپوندیلیت آنکیلوزان از ۱۸ سال قبل و سابقه فشار خون بالا و بیماری ایسکمیک قلبی را نیز داشت. ۲ سال قبل برای سنگ کلیه چپ تحت ESWL قرار گرفته بود. بیمار سابقه ای از انجام عمل جراحی یا بیهوشی را ذکر نمی کرد. با این حال به دلیل عدم امکان پوزیشن مناسب برای جراحی و نیز مشکل بودن لوله گذاری، عمل جراحی اخیر بیمار در دو نوبت کنسل شده بود. داروهای مصرفی شامل آنتولول ۵۰ میلی گرم روزانه، آلپرازولام ۰/۵ میلی گرم شبها، پردنیزولون ۱۰ میلی گرم روزانه، فاموتیدین ۴۰ میلی گرم روزانه و ناپروکسن ۲۵۰ میلی گرم سه بار در روز بود. بیمار سابقه مصرف سیگار به میزان ۱ پاکت در روز و به مدت ۱۵ سال که طی سه ماه اخیر قطع شده بود و تریاک خوراکی به صورت روزانه داشت.

در ظاهر فیزیکی بیمار کیفوز شدید توراسیک مشهود بود (عکس شماره ۱)، به طوری که بر طبق گفته های بیمار وی قادر به دراز کشیدن و یا خوابیدن در وضیت طاق باز یا دمر نبود (عکس شماره ۲). فاصله بین قله کیفوز توراسیک با راستای

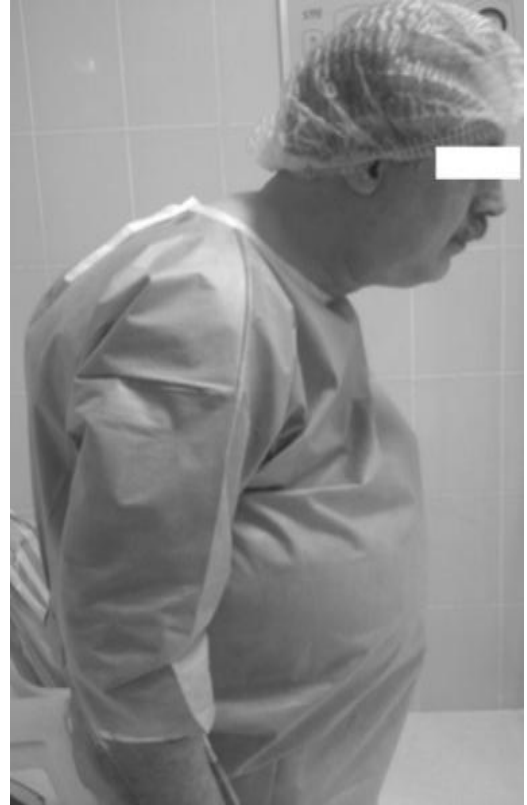


عکس شماره ۱: وضوح وجود کیفوز شدید توراسیک در وضعیت ظاهری بیمار

اجزاء غیر استخوانی و در نهایت تشکیل Bamboo Spine است. علایم بالینی خود را به صورت دردهای استخوانی و دفورمیتی ها و محدودیت حرکتی در محل های درگیر نشان می دهد. این دفورمیتی ها شامل خمیدگی گردن به سمت جلو، تشدید کیفوز مهره های توراسیک، از بین رفتن لوردوز طبیعی مهره های لومبار و محدودیت حرکات فلکسیون و اکستنسیون ستون مهره ای است. (۱) جدی ترین عارضه بیماری آسیب نخاعی ثانویه به شکستگی های ستون مهره ای در نتیجه کاهش تراکم استخوانی است (۲-۳). بیهوشی بیمار با اسپوندیلیت آنکیلوزان به دلیل پتانسیل راه هوایی مشکل و عوارض قلبی ریوی می تواند یک چالش عمده برای متخصص بیهوشی باشد. لوله گذاری تراشه با کمک فیبراپتیک در حالت بیداری روشی مناسب در اعمال جراحی بیماران مزبور است (۲-۴).

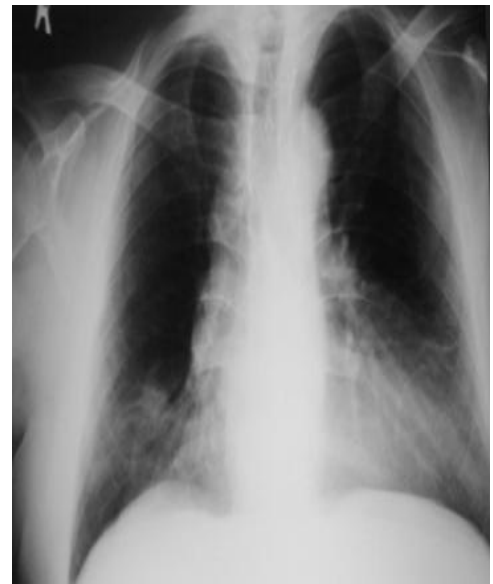


عکس شماره ۴: فاصله تیرومنتال کمتر از ۴ سانتی متر، مالمپاتی گرید ۳ و دارای محدودیت کامل اکستنشن مفصل آتلانتوآگزیا



عکس شماره ۳: فاصله بین قله کیفوز با راستای ستون مهره‌ای گردن

ستون مهره‌ای گردن حدود ۲۵ سانتی متر اندازه گیری شد (عکس شماره ۳). فاصله تیرومنتال کمتر از ۴ سانتی متر، مالمپاتی گرید ۳ و دارای محدودیت کامل اکستنشن مفصل آتلانتوآگزیا بود (عکس شماره ۴). در معاینه، سمع قلب طبیعی و در سمع ریه ویزینگ پراکنده و خشونت منتشر صداهای ریوی ناشی از ترشحات وجود داشت. آزمایش‌های بیمار در حد نرمال بود. مشاوره قلب با توجه به انحراف محور قلب به سمت چپ در الکتروکاردیو-گرام و اجکشن فراکشن = ۵۵-۵۰٪ و نارسایی خفیف آنورت و نارسایی میترا ل جزئی در اکوکاردیوگرام، ریسک متوسط از نظر قلبی برای عمل جراحی تعیین کرده بود. رادیوگرافی قفسه سینه افزایش مارکر برونکو واسکولر را نشان داد (عکس شماره ۵). با توجه به بیماری اسپوندیلیت آنکیلوزان، نوع عمل جراحی و احتمال لوله گذاری مشکل در ارزیابی به عمل آمده از بیمار در قبل از عمل، بیمار کاندید لوله گذاری داخل تراشه با کمک فیبراپتیک و

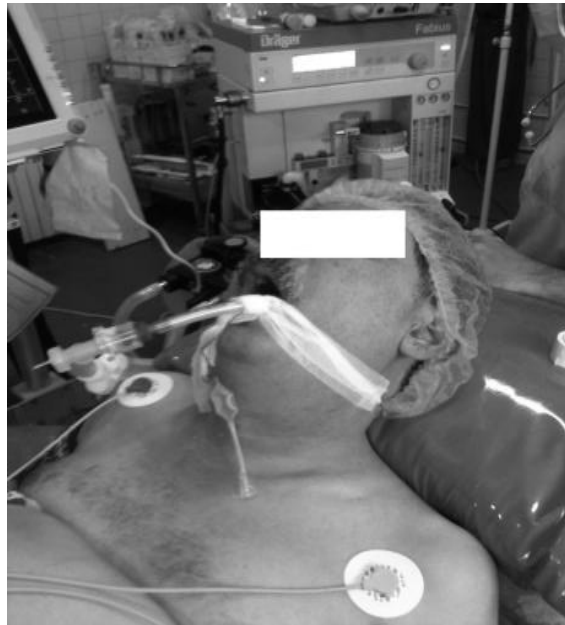

عکس شماره ۵: نمود افزایش مارکر برونکو واسکولر در رادیوگرافی قفسه سینه

در ادامه ۲۰ میلی گرم پروپوفول وریدی برای ادامه آرام بخشی به بیمار تزریق شد. بی حسی موضعی قاعده زبان و ناحیه حلق نیز با اسپری لیدوکائین انجام شد. پس از قرار دادن لوله تراشه سایز ۷/۵ روی لارنگوسکپ فیبراپتیک و گذاشتن راه هوایی دهانی، در حالی که بیمار اکسیژن از طریق بینی ۴ لیتر / دقیقه می گرفت لارنگوسکپ فیبراپتیک زیر دید مستقیم از داخل راه هوایی دهانی وارد گردید. پس از عبور از ناحیه حلق، به ترتیب گлот و تارهای صوتی رویت شد. زیر دید مستقیم فیبراپتیک لوله تراشه از میان تارهای صوتی به جلو برده شد و وارد تراشه گردید. پس از ثابت نگاه داشتن لوله تراشه، فیبراپتیک از داخل آن خارج گردید.

پس از پر کردن کاف لوله تراشه، با سمع قرینه صداهای ریوی در دو طرف و مشاهده اتساع^۲ قرینه قفسه سینه از محل صحیح لوله تراشه اطمینان حاصل و لوله تراشه در گوشه لب بیمار با استفاده از چسب و باند دور گردن ثابت گردید. در تمامی این مراحل بیمار بیدار، در وضعیت نشسته و فقط مختصری خواب آلود بود و از دستورات پیروی می کرد و همکاری لازم را داشت (عکس شماره ۶).

در این مرحله برای القاء بیهوشی ۸۰ میلی گرم پروپوفول وریدی و ۴۰ میلی گرم آتراکوریوم وریدی تزریق شد. لوله تراشه به ماشین بیهوشی با اکسیژن ۱۰۰٪ / ۴ لیتر / دقیقه و حجم جاری ۴۰۰ سی سی و ریت تنفسی ۱۸ متصل شد. برای نگهداری بیهوشی از پروپوفول وریدی ۱۰۰-۵۰ میکروگرم / کیلوگرم / دقیقه و رمی فنتانیل وریدی ۰/۳-۰/۱ میکروگرم / کیلوگرم / دقیقه استفاده شد. پوزیشن بیمار به لترال راست تغییر یافت و به جراح اجازه عمل داده شد. فشار خون در محدوده ۹۰-۱۴۵/۷۰-۱۳۰ و ضربان قلب ۹۰-۷۰ و اشباع اکسیژن ۹۹-۹۷٪ حفظ گردید. کل مایعات دریافتی بیمار ۵۶۰۰ سی سی سرم نرمال سالین بود. میزان کل خونریزی ۸۰۰ سی سی تخمین زده شد که با توجه به میزان هموگلوبین قبل از عمل در طول جراحی خون تزریق نشد. میزان



عکس شماره ۶: خواب آلودگی بیمار در مراحل عمل و تبعیت از دستورات

در حالت بیدار شد. در روز عمل آلپرازولام ۰/۵ میلی گرم و فاموتیدین ۴۰ میلی گرم دو ساعت قبل از عمل تجویز شد. برای بیمار در وضعیت لترال پره اکسیژناسیون با ماسک و با اکسیژن ۶ لیتر / دقیقه انجام شد. در اتاق عمل پایش های استاندارد شامل الکتروکاردیوگرافی، پالس اکسی متری و اندازه گیری غیر تهاجمی فشار خون برقرار گردید. ۱۵۰ میکروگرم فنتانیل وریدی، ۲ میلی گرم میدازولام وریدی و ۶۰ میلی گرم لیدوکائین وریدی برای کاهش اضطراب و آرام بخشی برای بیمار تزریق گردید. این مقدار دارو برای ایجاد آرام بخشی خودآگاه^۱ استفاده شد که با حفظ تنفس خودبخودی و همکاری برای پیروی از دستورات، آرامش و خواب آلودگی کافی برای تحمل پروسیجر لوله گذاری بیدار را فراهم می کند. سپس اعصاب سوپریور لارنژیال راست و چپ تحت بی حسی موضعی از راه پوست با تزریق ۴۰ میلی گرم لیدوکائین ۲٪ در هر سمت بی حس گردید. همچنین ۸۰ میلی گرم لیدوکائین ۰/۵٪ از طریق غشاء کریکوتیروئید به صورت ترانس تراکئال تزریق شد.

². Expansion

¹. Conscious Sedation

از FT-LMA-FASTRACH استفاده کرد. از مزایای FT-LMA می‌توان به ارزان بودن و سهولت تعبیه آن اشاره کرد (۷-۸). در مطالعه^۲ و همکاران استفاده از FT-LMA در موارد اعمال جراحی و غیر از آن کاربرد داشته است در ۳ سایز موجود بوده و از آنجا که به صورت "گورمال"^۳ قادر به عبور لوله تراشه خواهیم بود، لذا به عنوان یک روش تسهیل شده در نظر گرفته می‌شود. (۹)

مطالعه^۴ مزبور روش لوله‌گذاری بیدار فایبر اپتیک را همچنین به عنوان یک روش مفید ذکر می‌کند خصوصاً در بیمارانی که از مشکل کانسر سر و گردن رنج می‌برده‌اند. در این روش برای مشخص شدن بهتر ورودی فایبراپتیک از دکتور دی‌اکسید کربن بازدمی استفاده شده و با وجود یک محدوده^۵ (۱۵-۱/۵) دقیقه فیبروسکپی، این روش با زمان ۳ دقیقه در انجام فایبر اپتیک همراه است لذا به عنوان یک روش تسهیل شده در نظر گرفته می‌شود. (۳ و ۱۰)

از روش‌های کمکی در لارنگوسکپی فایبراپتیک میتوان به خودوضعیت‌دهی^۶ اشاره کرد. در این روش از یک بی‌حسی موضعی مؤثر راه هوایی سود می‌جویند، بیمار دارای آرام‌بخشی حداقل بوده و با استفاده از کمک خود بیمار در ایجاد وضعیت مناسب لارنگوسکپی فیبر اپتیک صورت می‌گیرد. (۱۱)

در مطالعه^۷ محمدزاده و همکاران استفاده از روش NASAL 18 که یک روش غیر مستقیم در انجام برونکوسکپی در حالت بیداری است استفاده شد. این روش همچنین سهولت روش لوله‌گذاری از داخل بینی را تأکید می‌کند. (۱۲)

در مطالعه^۸ تکانیویت^۹ و همکاران روش نبولایزر کردن بی‌حس‌کننده^{۱۰} موضعی را برای سهولت فایبرسکپی ذکر کرده‌اند. این روش نیز همانند بسیاری از روش‌های قبلی به عنوان یک تسهیل‌کننده در برونکوسکپی دارای اهمیت است. (۱۳)

برونده اداری در طول عمل ۷۵۰ سی‌سی بود. عمل جراحی ۴ ساعت به طول انجامید. پس از اتمام جراحی و قطع کردن داروهای هوشبر و برگشت تنفس خودبه‌خودی بیمار، ۱ میلی‌گرم آتروپین وریدی و ۲/۵ میلی‌گرم نئوستیگمین وریدی تزریق شد. سپس لوله تراشه بیمار در حالت بیداری کامل خارج و وی در وضعیت لترال به واحد مراقبت‌های ویژه منتقل شد.

بحث

نسبت شیوع اسپوندیلیت انکیلوزان در مردان نسبت به زنان بین ۲ به ۱ تا ۳ به ۱ است. شروع بیماری معمولاً در دهه دوم یا سوم زندگی است. اتصال مهره‌ها به یکدیگر با محدود کردن حرکات گردن سبب بروز مشکل در اداره راه هوایی این بیماران می‌شود و با توجه به اینکه در این بیماران محورهای دهان، حلق و لارنکس در یک خط قرار نمی‌گیرد نتیجه آن غیرممکن شدن لوله‌گذاری تراشه از طریق لارنگوسکپی مستقیم است (۸-۶) (۵-۷). این بیماران همچنین مستعد شکستگی‌های مهره‌ای گردن در اثر کوچک‌ترین جابجایی‌ها به ویژه اکستانسیون گردن و آسیب نخاع گردنی ثانویه به آن هستند که اداره راه هوایی را بیش از پیش دچار مشکل می‌کند. احمد و همکاران نیز یک مورد AS شرح دادند که هیپر اکستانسیون سر به دلیل شکننده بودن بسیار مخرب بوده و حتی منجر به پاراپلژی در بیمار می‌گردد (۸-۶). یونگ^۱ و همکاران یک مورد از بیماری اسپوندیلیت انکیلوزان را گزارش کرده‌اند که به دلیل جراحی قبلی روی ستون مهره‌ای گردنی و تخریب مفاصل تمپورومندیبولار قادر به حرکت گردن و باز کردن دهان نبود، این بیمار برای ترمیم مفصل تمپورومندیبولار در حالت بیدار و پس از بی‌حسی موضعی تحت لوله‌گذاری تراشه با برونکوسکپ فایبراپتیک از راه بینی قرار گرفت (۱۵). در برخی از موارد که ممکن است نتوان از برونکوسکوپ فایبر اپتیک به عنوان روش انتخابی استفاده کرد، می‌توان

² . WU

³ . blind

⁴ . self-positioning

⁵ . Techanivate

¹ . Jong

بیماران با اسپوندیلیت انکیلوزان کاندید عمل جراحی الکتیو است.

REFERENCES

1. *Uakritdathikarn T. Lightwand- assisted nasotracheal intubation in awake ankylosing spondylitis. J Med Assoc Thailand 2006; 89(11):1976-80.*
2. *Huang SJ, Lee CL, Wang PK, Lin PC, Lai HY. The use of the GlideScope(R) for tracheal intubation in patients with halo vest. Acta Anaesth Taiwan; 49: 88-90.*
3. *Huitink JM, Balm AJ, Keijzer C, Buitelaar DR. Awake fibrecapnic intubation in head and neck cancer patients with difficult airways: new findings and refinements to the technique. Anaesthesia. 2007; 62(3): 214-9.*
4. *Lupton T. Awake fibrecapnic intubation. Anaesthesia. 2007;62(7):745-6; author reply 6.*
5. *Gil S, Jamart V, Borrás R, Miranda A. Airway management in a man with ankylosing spondylitis. Revista Espanola de Anestesiologia y reanimacion. 2007; 54(2):128-31.*
6. *Ahmad N, Channa AB, Mansoor A, Hussain A. Management of difficult intubation in a patient with ankylosing spondylitis--a case report. MEJ anesth 2005; 18(2):379-84.*
7. *Hsin ST, Chen CH, Juan CH, Tseng KW, Oh CH, Tsou MY, et al. A modified method for intubation of a patient with ankylosing spondylitis using intubating laryngeal mask airway (LMA-Fastrach)--a case report. Acta anaesthesiologica Sinica 2001; 39(4):179-82.*
8. *Gerstein NS, Braude DA, Hung O, Sanders JC, Murphy MF. The Fastrach Intubating Laryngeal Mask Airway: an overview and update. Can J anaesth; 6:588-601.*
9. *Wu SD, Yilmaz M, Tamul PC, Meeks JJ, Nadler RB. Awake endotracheal intubation and prone patient self-positioning: anesthetic and positioning considerations during percutaneous nephrolithotomy in obese patients. Journal of Endourology / Endourological Society 2009; 23(10):1599-602.*
10. *Huitink JM, Buitelaar DR, Schutte PF. Awake fiberoptic intubation: a novel technique for intubation in head and neck cancer patients with a difficult airway. Anaesthesia. 2006; 61(5):449-52.*
11. *Malcharek MJ, Rogos B, Watzlawek S, Sorge O, Sablotzki A, Gille J, et al. Awake fiberoptic intubation and self-positioning in patients at risk of secondary cervical injury: a pilot study. J neurosurg Anesth; 24(3):217-21.*
12. *Mohammadzadeh A, Haghighi M Naderi B, Chaudhry A, Khan ZH, Rasouli MR, et al. Comparison of two different methods of fiber-optic nasal intubation: conventional method versus facilitated method (NASAL-18). Upsala J Med Sci; 116(2):138-41.*
13. *Techanivate A, Leelanukrom R, Prapongsena P, Terachinda D. Effectiveness of mouthpiece nebulization and nasal swab stick packing for topical anesthesia in awake fiberoptic nasotracheal intubation. J Med Assoc Thailand 2007; 90(10): 2063-71.*
14. *Walsh ME, Shorten GD. Preparing to perform an awake fiberoptic intubation. The Yale J biology Med 1998; 71(6):537-49.*
15. *Jong MK, Kang WL, Dong OK, Jae WY. Airway management of an ankylosing spondylitis patient with severe temporomandibular joint ankylosis and impossible mouth opening. Korean J Anesth 2013; 64(1):84-86.*

جذابیت اداره راه هوایی در اسپوندیلیت هنگامی جالب تر می شود که در مورد این بیماران از Lightwand-Assisted استفاده می شود. در این روش استفاده از لایت وند نازالی راه را برای عبور لوله تراشه نازالی تسهیل می کند. لایت وند می تواند روش مناسبی علاوه بر برونکوسکپی در بیماران AS باشد (۱). والش^۱ و همکاران در بیمارانی که قادر به تهویه نیستند و نیز نمی توان آنها را لوله گذاری کرد با ارزیابی مناسب قبل از بیهوشی بیمار، آنستزی مناسب و اجرای صحیح اجزاء شامل آنتی سیالوگوگ، آرام بخشی، توپیکال آنستزی راه هوایی فوقانی را به عنوان اداره مناسب یک بیمار با راه هوایی مشکل شرح داد. (۱۴)

از روش های دیگر اداره راه هوایی مثل ویدئو لارنگوسکپی و ماسک راه هوایی لارنژیال^۲ هم می توان به عنوان روش جایگزین استفاده کرد ولی بر اساس مطالعات متعدد کارآیی هیچ یک از این روش ها به اندازه فیبراپتیک نیست. در حال حاضر لوله گذاری بیمار در حالت بیداری با فیبراپتیک مطمئن ترین روش اداره راه هوایی این بیماران است (۲، ۳ و ۱۴).

با توجه به اینکه به دلیل دفورمیتی و محدودیت حرکتی ستون مهره ای، بیمار دچار محدودیت کامل اکستانسیون گردن و مالامپاتی گرید^۳ بود و با در نظر گرفتن دو نوبت بیهوشی ناموفق در سابقه بیمار، تصمیم به اداره راه هوایی از طریق لوله گذاری در حالت بیدار و با فیبراپتیک گرفته شد. در مورد بیمار ما لوله گذاری با فیبراپتیک با موفقیت انجام شد و خوشبختانه هیچ گونه عارضه ای برای بیمار در طول عمل اتفاق نیفتاد.

نتیجه گیری نهایی

لوله گذاری تراشه با کمک فیبراپتیک و در حالت بیداری بیمار روش مناسب در بیهوشی عمومی

1. Walsh
2. Laryngeal Mask Airway

