

بررسی موارد هیستروسکوپی در بیماران مراجعه کننده به بیمارستان رسول اکرم (85- 1375)

منصوره وحدت¹، مریم آقایی²، امین ستاره دان

1- دانشیار گروه زنان، بیمارستان رسول اکرم، دانشگاه علوم پزشکی ایران

2- متخصص زنان و زایمان دانشگاه علوم پزشکی بقیه الله

3- پزشک عمومی، دانشگاه علوم پزشکی ایران

تاریخ پذیرش مقاله: 87/9/18

تاریخ دریافت: 87/3/2

خلاصه

مقدمه: از اواسط سال 1980 هیستروسکوپی جایگزین کورتاژ کورکورانه به عنوان یک اقدام استاندارد جهت تشخیص دقیق پاتولوژی داخل رحمی مانند خونریزی غیر طبیعی رحمی و بررسی نازایی شد. هدف این مطالعه تعیین موارد استفاده و عوارض ناشی از هیستروسکوپی در یک دوره 10 ساله در یکی از مراجع ارجاع در شهر تهران می باشد تا بتوان در سیاستگذاری های بهداشت و درمان از این نتایج بهره برد.

روش کار: این مطالعه یک بررسی مشاهده ای تحلیلی گذشته نگر است که با استفاده از پرسشنامه محقق ساخته انجام شده است. پرسشنامه شامل اطلاعات فردی، شکایات بیماران، معاینات، نتایج سونوگرافی لگنی، درمانهای قبلی و عوارض رخ داده ناشی از هیستروسکوپی می باشد که بر مبنای پرونده بیماران مراجعه کننده به اورژانس و درمانگاه زنان بیمارستان رسول اکرم در تهران در طی سالهای 85-1375 تکمیل گردید. کلیه پرونده های در دسترس شامل 910 پرونده بود که 26 پرونده بدلیل نقص از مطالعه خارج شدند. اطلاعات جمع آوری شده با استفاده از نرم افزار آماری SPSS نسخه 11/5 وارد رایانه شد و تحلیل داده ها با تست های آماری مجذور کای و آنوا انجام شد.

نتایج: در این مطالعه 884 بیمار با میانگین سنی 34/8 سال بررسی شدند. 656 بیمار چند زای بودند که 290 نفر از آنان (44/2%) سابقه حداقل یک سقط داشتند. همچنین 427 نفر (49%) مبتلا به خونریزی غیر طبیعی رحمی بودند. هفت بیمار (0/8%) بعد از هیستروسکوپی دچار عوارض زودرس و چهار بیمار (0/5%) دچار عوارض دیررس شدند. در بیمارانی که میومکتومی و رزکسیون سپتوم برایشان انجام شده بود به ترتیب سه و دو مورد عارضه زودرس ایجاد شد و در مورد تخریب اندومتر عارضه ای مشاهده نشد.

نتیجه گیری: هیستروسکوپی روش دقیق جهت تشخیص و درمان پاتولوژی داخل رحمی است. این روش کم عارضه و بدون نیاز به بستری طولانی مدت است.

کلمات کلیدی: هیستروسکوپی، تخریب آندومتر، خونریزی غیرطبیعی رحم

* نویسنده مسؤل: مریم آقایی

آدرس: گروه زنان و زایمان، بیمارستان بقیه الله، دانشگاه علوم پزشکی

تهران، dr.aghaee@yahoo.com

تلفن: +98 (261) 2816752

مقدمه

سالها تشخیص اختلالات داخل رحمی با کورتاژ و هیستروگرافی¹ انجام می شد. دیواره نسبتاً ضخیم جداره عضلانی رحم اجازه میداد که بصورت تیز² و کورکورانه³ لایه ای از اندومتر برداشته شود، بدون آنکه صدمه دائمی به مخاط یا خود ارگان وارد شود. برای تشخیص سرطان اندومتر یا هیپرپلازی اندومتر، کورتاژ بسیار موثر است و نمونه کافی برای بررسی پاتولوژی رحم بدست می آورد؛ اما کورتاژ برای تشخیص دیگر پاتولوژی های داخل رحمی مخصوصاً شروع تومورها (به صورت پولیپ اندومتر)، فیبروم های زیر مخاطی و چسبندگی ها قابل اعتماد نیست (1).

اولین بار در سال 1869 هیستروسکوپی⁴ توسط پانتالونی توصیف شد. اواسط 1980 هیستروسکوپی جایگزین کورتاژ کورکورانه به عنوان یک اقدام استاندارد جهت تشخیص دقیق پاتولوژی داخل رحمی شد در حال حاضر هیستروسکوپی به عنوان یک روش استاندارد تشخیصی و درمانی از ابزار متخصصین زنان به حساب می آید (2). سونوگرافی از طریق واژن⁵ (TVS) اخیراً به وسیله ای کارآمد برای تعیین موارد غیر طبیعی داخل رحمی تبدیل شده است اما این یک روش غربالگری است در حالی که هیستروسکوپی یک روش تشخیصی و درمانی همزمان است و این دو روش باید با هم استفاده شوند و نه بجای هم (1).

فواید دیدن زیر دید مستقیم مشتمل است بر: 1- تشخیص دقیقتر 2- ارزیابی صحیحتر پاتولوژی قبل از درمان 3- ثبت معاینه با عکس یا فیلم 4- رسیدگی ابتدایی سریعتر به صورت سرپایی و 5- هزینه کمتر وسایل.

اندیکاسیونهای هیستروسکوپی شامل: 1- خونریزی غیر طبیعی رحمی 2- تخریب اندومتر⁶ 3- بررسی

نازایی 4- میومکتومی⁷ 5- دیسمنوره ثانویه⁸ 6- خارج کردن جسم خارجی و وسیله داخل رحمی (IUD) باقیمانده 7- نمونه برداری از ضایعات داخل رحمی و 8- متروپلاستی به کمک هیستروسکوپی (1).

متأسفانه مطالعه خاصی در زمینه موارد استفاده و عوارض ناشی از هیستروسکوپی در ایران انجام نشده است. مطالعات خارج از ایران از نظر عوارض متفاوت می باشند. گروهی عوارض را بالا و وابسته مستقیم به تجربه جراح (2) و گروهی به علت پیشرفت در تکنیک و وسایل مصرفی میزان عوارض را پایین گزارش کرده اند (3-5). به همین علت برآن شدیم موارد استفاده و عوارض ناشی از هیستروسکوپی در یک دوره 10 ساله در یک بیمارستان دانشگاهی بررسی نماییم به امید آنکه بتوان در سیاستگذاری های بهداشت و درمان از آن بهره برد و راهگشا برای مطالعات بعدی باشد.

روش کار

این مطالعه یک بررسی مشاهده ای تحلیلی گذشته نگر است که با استفاده از پرسشنامه محقق ساخته انجام شده است. پرسشنامه شامل اطلاعات فردی، شکایات بیماران، معاینات، نتایج سونوگرافی لگن، درمان های قبل از هیستروسکوپی و عوارض حین و بعد از هیستروسکوپی و تعیین ادامه درمان با توجه به پاتولوژی است که بر مبنای پرونده بیماران مراجعه کننده به اورژانس و درمانگاه زنان بیمارستان رسول اکرم (ص) وابسته به دانشگاه علوم پزشکی ایران طی سالهای 85-1375 تکمیل گردید. کلیه پرونده های در دسترس شامل 910 مورد بود که 26 پرونده بدلیل ناقص بودن از مطالعه خارج شدند. بدین ترتیب 884 پرونده کامل بررسی و چک لیست مربوطه تکمیل شد. اطلاعات جمع آوری شده با استفاده از نرم افزار آماری

¹ Hystero-graphy

² sharp

³ Blind

⁴ Hysteroscopy

⁵ Transvaginal Sonography

⁶ Endometrial ablation

⁷ Myomectomy

⁸ Secondary dysmenorrhea

از کل بیماران 873 نفر (98/8%) دچار هیچ عارضه ای نشدند. 7 نفر (0/8%) دچار عوارض زودرس و 4 نفر (0/5%) دچار عوارض دیررس شدند. عوارض زودرس شامل عارضه بیهوشی (1 نفر) خونریزی (1 نفر) و پارگی رحم با وسیله سرد 5 نفر بودند.

عوارض دیررس شامل PID (2 نفر) و پرتونیت (2 نفر) می شد. در 394 نفر (44/6%) از بیماران لاپاراسکوپی همزمان نیز انجام شده بود. 49 نفر نیاز به لاپاراتومی همزمان یا مدتی بعد از هیستروسکوپی پیدا کردند که در 41 نفر (9/3%) منجر به خارج کردن رحم (هیستریکتومی)⁷ و 8 نفر (1/8%) منجر به میومکتومی⁸ شد. انواع درمان نازایی با هیستروسکوپ هیستروسکوپ شامل 15/5% برداشتن سپتوم⁹، 13/8% و 13/8% میومکتومی و 6/6% پولیپکتومی¹⁰ بود. توصیه های درمانی بعد از جراحی شامل: 147 نفر توصیه به درمان دارویی، 10 نفر توصیه به درمان جراحی اضافه تر (سرکلاژ، میومکتومی و غیره) و 65 نفر توصیه به هر دو روش شدند.

از 463 بیمار مبتلا به خونریزی غیر طبیعی رحمی: 77 نفر (16/5%) میومکتومی، 54 نفر (11/5%) پولیپکتومی، 34 نفر (7/3%) برداشتن سپتوم، 11 نفر (2/4%) خروج IUD باقیمانده، 76 نفر (16/2%) تحت (تخریب اندومتر)¹¹ و 56 نفر (12%) بیش از یک اقدام درمانی داشتند و هیچ پاتولوژی از سرطان گزارش نشد.

در کل 121 نفر از بیماران تحت میومکتومی قرار گرفته بودند که از این تعداد 60 نفر لاپاراسکوپی همزمان نیز شدند. از این تعداد 57 نفر (95%) بدون عارضه حین عمل بوده اند و 3 نفر (5%) نیز دچار عوارض زودرس شدند که یکنفر از آنان به لاپاراتومی و میومکتومی و یکنفر بعداً نیاز به میومکتومی پیدا کرد و 5 نفر نیز هیستریکتومی شدند.

81 نفر از کل بیماران تحت برداشتن سپتوم قرار گرفتند که از این تعداد 56 نفر لاپاراسکوپی همزمان

SPSS نسخه 11/5 وارد رایانه شد و تحلیل داده ها با تست های آماری مجذور کای و آنوا انجام شد.

نتایج

در 884 بیمار که پرونده آنها مطالعه شد، میانگین سنی 34/8 سال بود (حداقل سن 10 سال و حد اکثر سن 87 سال). از این تعداد 227 نفر (25/7%) نولی پار و بقیه مولتی پار بودند. از میان بیماران مولتی پار 290 نفر (44/2%) سابقه سقط داشتند، از یک سقط در 28/4% تا بیش از 3 مورد سقط در 5/9% از بیماران. 408 نفر (46/8%) دارای سیکل قاعدگی منظم بودند و 427 نفر (49%) مبتلا به خونریزی غیر طبیعی رحمی به صورت لیگومنوره¹، هیپرمنوره² و منومتروراژی³ بودند.

36 نفر نیز دچار خونریزی بعد از یائسگی بودند. قبل از هیستروسکوپی 477 نفر از کل بیماران (54%) تحت درمان دارویی و 39 نفر (4/4%) تحت درمان جراحی قبلی قرار گرفته اما پاسخی نگرفته بودند.

در معاینات انجام شده در 85/9% موارد رحم ساینز نرمال داشت در 12/5% موارد رحم بزرگتر از نرمال و در 1/6% رحم آتروفیه بوده است. در معاینه سرویکس 85/1% نرمال و 62 نفر مشکلی در معاینه داشتند که شامل 1/4% میوم و پولیپ، 2/7% کیست نبوتین و 5% سرویست بود. شایعترین یافته غیرطبیعی در سونوگرافی رحم بزرگتر از نرمال 8/4% و ضخامت اندومتر⁴ (EL) بیشتر از نرمال 6/6% بود.

انواع عوارض در این مطالعه به دو نوع زودرس و دیررس تقسیم شد که عوارض زودرس شامل عوارض بیهوشی، مربوط به ماده متسع کننده، خونریزی زودرس، پارگی رحم هنگام دیلاتاسیون با وسیله (گرم یا سرد)، آسیب احشای داخلی و عفونت بود. عوارض دیررس نیز شامل موارد عفونت داخل لگنی⁵ (PID) و پرتونیت⁶ بود.

⁷ Hysterectomy

⁸ Myomectomy

⁹ Septum resection

¹⁰ Polypectomy

¹¹ Endometrial Ablation

¹ Oligomenorrhea

² Hypermenorrhea

³ menometrorrhagia

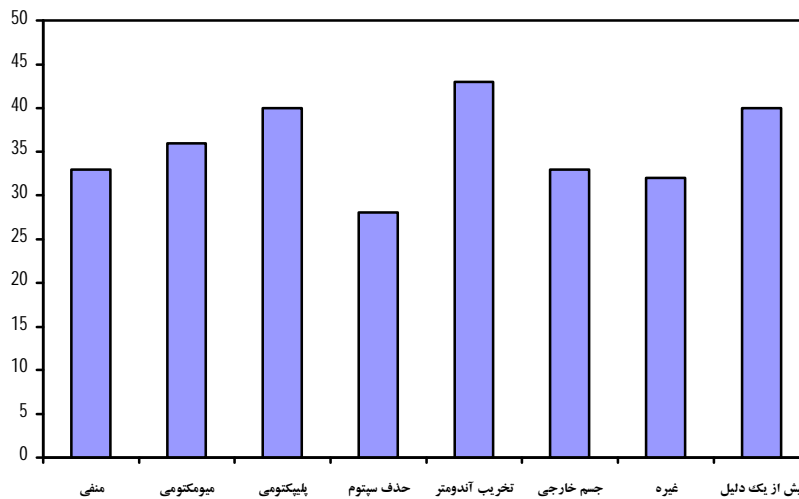
⁴ Endometrial line

⁵ Pelvic inflammatory disease

⁶ Peritonitis

بیماران به علت عدم بهبود خونریزی غیر طبیعی رحمی بعداً مجبور به هیستریکتومی شدند. در بررسی رابطه بین سن بیماران و اندیکاسیون انجام هیستروسکوپی اختلاف معنی داری یافت شد ($p < 0/000$) به طوری که موارد تخریب آندومتر، پولیپکتومی و میومکتومی به ترتیب بطور متوسط 9، 6 و 3 سال مسن تر و موارد رزکسیون سپتوم 5 سال جوانتر بودند.

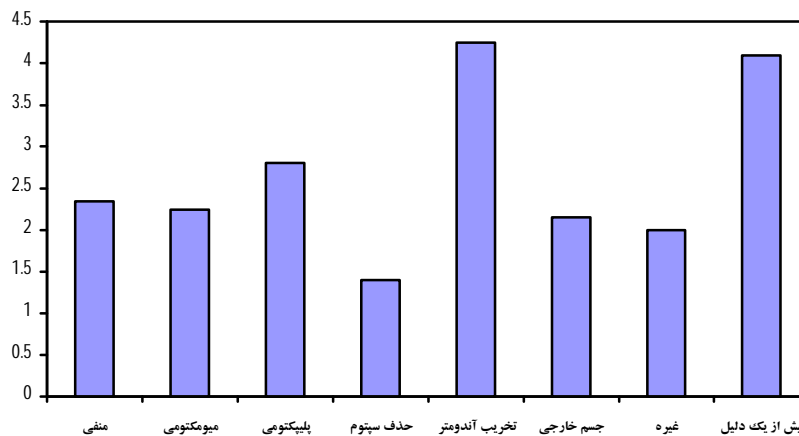
نیز شدند. از این بیماران 54 نفر (96/4%) بدون هیچ عارضه خاصی بودند، 2 نفر (3/6%) دچار عارضه زودرس شدند که البته نیازی به لاپاراتومی نشد. یک نفر مدتی بعد نیاز به میومکتومی و یک نفر نیاز به هیستریکتومی پیدا کرد. 76 نفر از بیماران تحت تخریب آندومتر قرار گرفتند و هیچ عارضه ای حین عمل گزارش نشد و فقط 7 نفر از



نمودار 1 - رابطه بین میانگین سن بیماران و اقدامات درمانی در هیستروسکوپی

یا انجام بیش از یک عمل جراحی اندیکاسیون هیستروسکوپی بود بطور تقریبی گراویدیتی 2 مورد بالاتر بود.

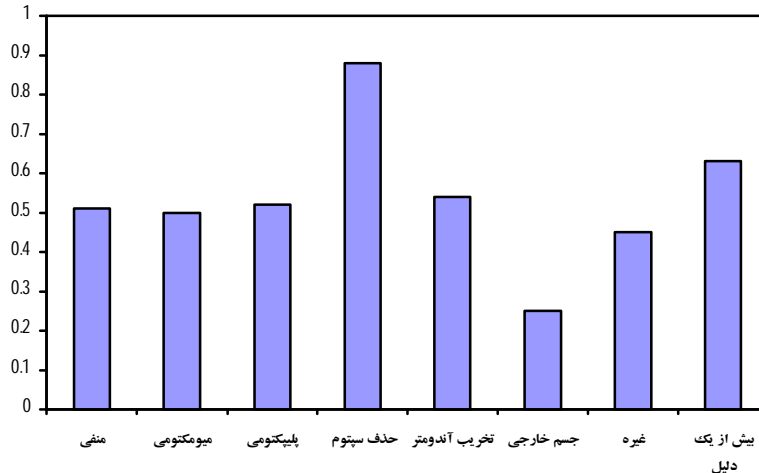
همچنین از نظر گراویدیتی نیز اختلاف آماری معنی داری مشاهده شد ($p < 0/000$). یعنی در مواردیکه تخریب آندومتر و



نمودار 2- رابطه بین میانگین تعداد حاملگی و اقدامات درمانی در هیستروسکوپی

مواردی که بیش از یک عمل جراحی داشتند، 15/8% موارد میومکتومی و 11/7% موارد پولیپکتومی بود.

سقط بیشتر از دو مورد نیز با اندیکاسیونهای هیستروسکوپی ارتباط معنی داری داشت ($p < 0/021$). به طوری که در 24/1% موارد برداشت سیتوم، 17/9%



نمودار 3 - رابطه بین میانگین سقط و اقدامات درمانی در هیستروسکوپی

نفر از بیماران تحت تخریب آندومتر توسط رولربار قرار گرفتند، هیچ عارضه ای حین عمل گزارش نشد و تنها هفت نفر از بیماران بعلت عدم بهبود خونریزی غیر طبیعی رحمی مجبور به هیستریکتومی شدند. بدین ترتیب روشهای هیستروسکوپی در مقایسه با هیستریکتومی میزان موفقیت بالاتر، عوارض کمتر، نتایج بهتر و هزینه کمتری دارند (7). طبق مطالعات گذشته در بیماران واجد شرایط موفقیت عمل بیش از 80% است (1) ولی یافته های بلند مدت روش تخریب آندومتر در مقایسه با هیستریکتومی هنوز کافی نیست (4). اما در کل پیشرفتهای جدی در زمینه هیستروسکوپی امکان استفاده از تخریب آندومتر در درمان خونریزی غیر طبیعی رحمی را متحول کرده است.

در مطالعه ای که در تایوان انجام شده است شیوع چسبندگی داخل رحمی بدنبال میومکتومی توسط هیستروسکوپی روی 153 خانم بررسی شده است. البته بیماران به چند گروه تقسیم شدند: یکسری میوم منفرد داشتند، بعضی دو میوم داشته و پس از عمل IUD بمدت یکماه استفاده کردند و یکسری در مطب تحت هیستروسکوپی زودرس طی 2 هفته بعد از عمل و برطرف کردن چسبندگی قرار گرفتند. در کل دو نفر از 132 خانم (1/5%) از گروه اول دچار چسبندگی داخل

کشف بروز عوارض پس از هیستروسکوپی با انجام و عدم انجام لاپاراسکوپی همزمان ارتباط معنی داری نشان داد که البته میتواند به علت تعداد کم عوارض گزارش شده باشد. در بررسی ارتباط یافته های سونوگرافی بیماران با نتایج هیستروسکوپی نیز رابطه معنی داری یافت شد ($p < 0/000$). به طوری که موارد گزارش شده در سونوگرافی در حین هیستروسکوپی قابل مشاهده بودند.

بحث

این مطالعه که جهت تعیین موارد استفاده از هیستروسکوپی و تعیین عوارض ناشی از آن در یک مرکز دانشگاهی انجام شد نشان داد که جراحی های داخل رحمی به وسیله هیستروسکوپی ما را قادر به درمان تقریباً تمام اختلالات با کمترین عارضه و درمان تهاجمی بعدی و عدم نیاز به بستری طولانی کرده است. در مطالعات قبلی نیز تایید شده است که روش هیستروسکوپی تخریب آندومتر بوسیله رولربال روشی جدید و مقرون به صرفه برای درمان خونریزی غیر طبیعی رحم است (6). این روش که سریع و بسیار کم عارضه است، براحتی تحمل می شود، بهبودی سریع رخ می دهد و گزینه خوبی برای بیماران با ریسک بالای بیهوشی و جراحی است (6). در این مطالعه نیز که 7/6

رحمی شدند... هیچ یک از گروه دوم و سوم دچار چسبندگی نشدند. بدین ترتیب چسبندگی داخل رحمی یکی از عوارض شایع بعد از میومکتومی توسط هیستروسکوپی است اما نه با یک میوم منفرد. و هیستروسکوپی در مطب طی 2 هفته بعد از عمل اول روش بسیار موثری برای از بین بردن چسبندگی های تازه ایجاد شده است(3). البته تشخیص این عارضه منوط به انجام هیستروسکوپی زودرس بعد از عمل است که در این مرکز انجام نشده بود. محققین معتقد بودند که یک حقیقت واضح وجود دارد و آن اینست که بهمان میزان که تعداد بیشتری از متخصصین زنان شروع به انجام هیستروسکوپی می کنند، میزان عوارض افزایش خواهد یافت. در یک گزارش که توسط اسمیت و همکاران داده شد عوارض گزارش شده توسط 42 متخصص زنان که روی 257 بیمار لاپاراسکوپی و هیستروسکوپی انجام داده بودند، بررسی شد که متوسط 5/4 مورد بازای هر جراح بود که در کل میزان عوارض 12% تا 43% بود(9). در مطالعه ای در مرکز دانشگاهی Hadassah میزان عوارض کلاً 3% بود با 1% سوراخ شدگی رحم. 2/3

عوارض مربوط به دیلاتاسیون سرویکس یا ورود به رحم بود و نازایی عامل خطر بود که یافت شد (4). در آنالیز دیگری که از اکتبر 1988 تا ژوئن 2003 در یک بیمارستان آموزشی و کلینیک سرپایی هیستروسکوپی روی 5000 بیمار انجام شد موفقیت نزدیک به 95% بود. میزان شکست و عوارض 5/2% و 5/4% بود که اختلاف عمده ای در استفاده از CO₂ یا نرمال سالین بعنوان ماده متسع کننده نداشت(7). نتیجه مهمی که بدست آمد این است که تجربه بالا پیش نیاز عمده ای برای هیستروسکوپی سرپایی نیست(5). پیشرفتهای جدید در تکنیک و وسایل، تشخیص را تسهیل کرده و ممکن است پذیرش وسیعتر توسط متخصصین زنان را تقویت کند. بدین ترتیب میزان عوارض هیستروسکوپی به قطر و نوع وسیله، مدت مداخله، نوع مشکل موجود و شرایط کلینیکی بیمار بستگی دارد (8). با توجه به امنیت این روش تشخیصی و درمانی و طیف وسیع استفاده از آن و میزان عوارض کم توصیه میشود در سیاستگذاری های بهداشت و درمان توجه بیشتری به این مهم شده و زمینه بهتری برای آموزش آن توسط سیستم های دانشگاهی فراهم شود و از طرفی زمینه استفاده عمومی تر چه در مطب و چه در بیمارستانهای عمومی جهت بیماران فراهم آید.

منابع

1. Satton C, Diamond MP. Endoscopic surgery for gynecologist 2nd ed. W.B. Saunders Company; 1993.
2. Rock JA, Howard WJ III. Te Linde's operative gynecology. 9th ed. Philadelphia: Lippincott Williams & Wilking; 2003:379-408.
3. Yang JH, Chen MJ, Wu My, Chao KH, Ho HN, Yang YS. Office hysteroscopic early lysis of intrauterine adhesion after transcervical resection of multiple apposing submucous myomas. Fertil Steril 2008 May; 89(5):1254-9.
4. Shveiky D, Rojansky N. Complications of hysteroscopic surgery: Beyond the learning curve. Gynecol 2007 Jul-Aug;14(4):530-1.
5. Di Spiezio Sardo A, Taylor A, Tsirkas P, Mastrogamvrakis G, Sharma M, Magos A. Hysteroscopy: a technique for all? Analysis of 5000 outpatient hysteroscopies. Fertil Steril 2008 Feb;89(2):438-43.
6. Tiufe KE, Nikolov A. [Hysteroscopic ablation of the endometrium in cases of dysfunctional uterine bleeding—advantage of preparations including zoladex]. Akush Ginekol (Sofia) 2002;41(2):30-4.
7. Neuwirth RS. Cost effective management for heavy uterine bleeding: ablative methods versus hysterectomy. Curr Opin Obstet Gynecol 2001 Aug;13(4): 407-10.
8. Campo V, Campo S. Hysteroscopy requirements and complications. Minerva Ginecol 2007 Aug; 59(4):451-7.
9. Smith DC, Donohue LR, Waszak SG. A hospital review of advanced gynecologic endoscopic procedures. Am J Obstet Gynecol 1994;170:1635.