

ترمیم فیستولهای وسیع و مشکل مثانه به واژن با استفاده از قطعه ایلئوم یا ایلئوسکوم جهت افزایش حجم مثانه

رضا مهدوی¹، داود عرب²، فاطمه توسلی³، محمد هادی شکیبی⁴، میثم مهدوی⁵

1- استاد گروه اورولوژی، دانشکده پزشکی، دانشگاه علوم پزشکی مشهد

2- استادیار گروه اورولوژی، دانشکده پزشکی، دانشگاه علوم پزشکی سمنان

3- دانشیار گروه زنان، دانشکده پزشکی، دانشگاه علوم پزشکی مشهد

4- رزیدنت اورولوژی، دانشکده پزشکی، دانشگاه علوم پزشکی مشهد

5- دانشجوی پزشکی، دانشکده پزشکی، دانشگاه آزاد اسلامی واحد مشهد

تاریخ پذیرش مقاله: 86/11/10

تاریخ دریافت: 86/3/25

خلاصه

مقدمه: فیستولهای وزیکوواژینال از عوارض زایمانهای سخت و یا اعمال جراحی بر روی دستگاه تناسلی خانم ها می باشد. برای ترمیم فیستولهای مشکل و وسیع روشهای مختلفی تاکنون پیشنهاد شده است. در این مطالعه نتایج جراحی هفت بیمار را که دارای فیستولهای وسیع مثانه به واژن با سابقه چندین بار عمل ترمیمی ناموفق و دارای مثانه کوچک و جدار فیبروتیک بوده اند که با استفاده از سگمان ایلئوم یا ایلئوسکوم حجم مثانه را در آنها افزایش یافته، گزارش می شود. **روش کار:** در فاصله فروردین 1368 تا دیماه 1384 بیش از 87 بیمار با فیستول وزیکوواژینال در مرکز اورولوژی بیمارستان امام رضا (ع) درمان شدند. از میان آنها هفت بیمار دارای فیستول وزیکوواژینال وسیع با سابقه چندین بار عمل ترمیمی ناموفق بودند که در هر هفت بیمار بعلت عمل متعدد بر روی مثانه آنها جدار مثانه فیبروتیک و حجم آن ناچیز بود. درشش بیمار پس از بستن فیستول از سگمان دتوبولاریزه ایلئوم و در یک بیمار که فیستول وسیع مثانه و مجرا به واژن داشت، قسمت سیگموئید را جهت افزایش حجم مثانه و آپاندیس را بعنوان کاندوئیت (مجرای جدید) بکار برده شد. **نتایج:** پیگیری بیماران بطور میانگین 38 ماه (از 14 تا 76 ماه) انجام شد که عوارض زودرس وجود نداشت. اما یک بیمار 3 سال پس از عمل دچار چندین سنگ در مثانه جدید گردید. این بیمار از آپاندیس بعنوان کاندوئیت (مجرای جدید) استفاده می نماید و جهت تخلیه ادرار خود روش سونداژ متناوب تمیز را بکار می برد. در مدت پیگیری چهار بیمار می توانستند بطور طبیعی از مجرا ادرار کنند و باقیمانده ادراری قابل ملاحظه نداشتند. در سه بیمار دیگر بعلت باقیمانده ادراری قابل ملاحظه نیاز به سونداژ متناوب تمیز دو بار در روز داشتند. **نتیجه گیری:** در بیمارانی که دچار فیستول وزیکوواژینال وسیع همراه با مثانه فیبروتیک و حجم بسیار کم می باشند، افزایش حجم مثانه یک روش انتخابی برای نجات مثانه باقیمانده و همچنین یک روش مناسب برای درمان بی اختیاری ادراری است.

کلمات کلیدی: فیستول مثانه به واژن، ترمیم مثانه، سگمان روده ای

* نویسنده مسؤول: رضا مهدوی

آدرس: گروه اورولوژی بیمارستان امام رضا (ع) دانشگاه علوم پزشکی

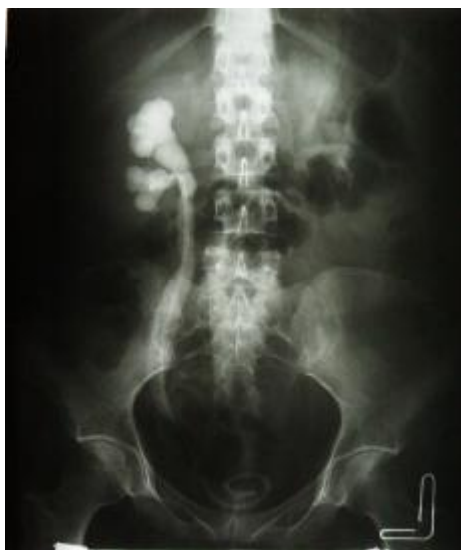drezamahdavi@yahoo.com

مشهد

تلفن: 8022553 (511) 98 + نمابر: 8591057 (511) 98 +

مقدمه

چندین بار عمل ترمیمی ناموفق بودند. بیماران قبل از عمل تحت معاینه فیزیکی، سیستوگرافی جهت ارزیابی مسیر مجرا و سیستوسکوپی و بیوپسی از محل فیستول جهت اطمینان از عدم عود تومور و اوروگرافی وریدی (IVP) قرار گرفتند (شکل 1). در یک بیمار فیستول بین دو سوراخ حالبی و در بقیه موارد در دیواره های جانبی یا بالاتر از تریگون قرار داشتند. بیوپسی از محل فیستول جهت بررسی و وجود نئوپلاسم منفی بود.



شکل 1 - پیلوگرافی وریدی در یک خانم 47 ساله بعد از گذاشتن سوند DJ

تکنیک جراحی: شب قبل از عمل دوش و اژینال در همه بیماران انجام شد و آنتی بیوتیک سفتریاکسون به میزان 1 گرم هر 12 ساعت بصورت وریدی برای بیمار شروع گردید. بیماران در وضعیت به پشت خوابیده² قرار گرفتند. انسزیون بصورت خط وسط³ از پوبیس تا 2 تا 3 سانتی متر بالاتر از ناف گسترش داده شد. بعد از آزاد کردن چسبندگی ها و پیدا کردن مثانه، مثانه بصورت دو ریچه ای⁴ از خط وسط بصورت طولی⁵ از گنبد مثانه تا

در کشورهای پیشرفته شایع ترین علت فیستول وزیکوواژینال رادیکال هیستریکتومی و جراحی انتخابی لگن می باشد (1). ترمیم فیستول های وزیکوواژینال وسیع یا پیچیده یکی از سخت ترین عمل های اورولوژی بعلت تحت تأثیر قرار گرفتن منبع خونرسانی عروقی و رژنراسیون ضعیف بافت ها در مثانه کوچک و فیبروزه می باشد. در این فیستول ها بعد از حذف Fistula tract تقریباً آزاد کردن کافی مثانه و دیواره واژن اسکاری شده جهت نزدیک کردن بدون کشش¹ غیر ممکن است (2,3). بهمین دلیل بستن چنین فیستولهایی به روش تکنیکهای جراحی استاندارد موفقیت آمیز نمی باشد و عمدتاً افزایش حجم مثانه با ترمیم آن (آگمانتاسیون سیستوپلاستی) و یا انحراف ادراری برای چنین فیستولهای وسیع و پیچیده توصیه می شود (4,5). بعنوان یک قانون به علت اشعه درمانی، عملهای متعدد جراحی در فیستول های وسیع مثانه کوچک و فیبروزه شده نیاز به افزایش حجم (آگمانتاسیون) دارد (6,7).

در این مطالعه هفت بیمار را که پس از هیستریکتومی (پنج مورد) و رادیوتراپی (دو مورد بعلت تومور سرویکس) و چندین بار عمل ترمیمی ناموفق فیستول دارای مثانه کوچک فیبروتیک همراه با فیستول وسیع مثانه به واژن بودند تحت عمل ترمیم فیستول و افزایش حجم مثانه یا انحراف ادراری با استفاده از سگمان ایلنوم یا ایلنوسکوم قرارداد شده که نتایج حاصل از این روش جراحی را در این مقاله گزارش می شود.

روش کار

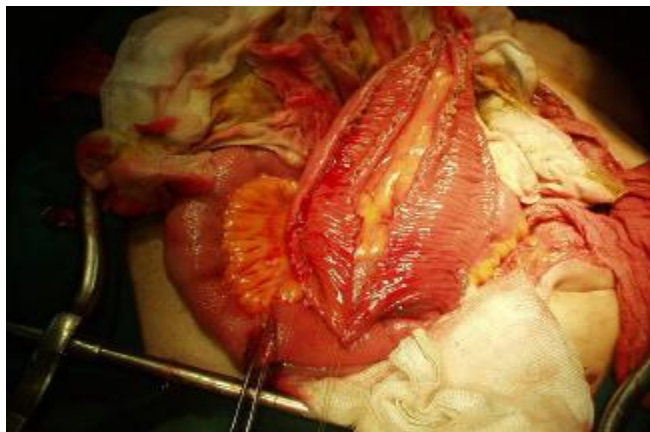این مطالعه از نوع تجربی و با روش کارآزمایی بالینی می باشد. در فاصله سالهای 1368 لغایت 1384 بیش از 89 بیمار با فیستول وزیکوواژینال در مرکز اورولوژی بیمارستان امام رضا (ع) درمان شدند. از میان آنها، هفت بیمار دارای فیستول وزیکوواژینال وسیع با سابقه

²Supine
³Midline
⁴Bivalve
⁵Extravasations

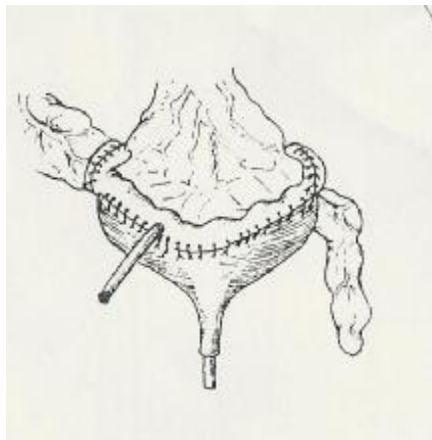¹ Tension Free

عود تومور و انجام Frozen section به آزمایشگاه پاتولوژی ارسال گردید. تراکت فیستول واژن توسط نخ ویکریل 0-2 و بصورت منقطع بهم نزدیک و سپس بسته شد. سپس سگمان ایلئوم به اندازه 15 تا 20 سانتی متر به فاصله 10 تا 15 سانتی متر از دریچه ایلئوسکال انتخاب و بعد از جدا کردن از کناره آنتی مزانتریک باز شده و به شکل U دوخته شد (شکل 2).

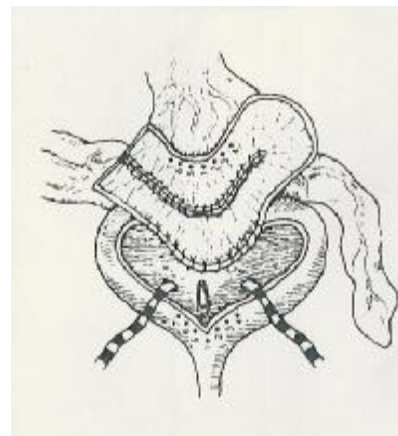
قسمت خلفی در محل فیستول وزیکوواژینال باز شد. سپس سوراخهای حالبی توسط سوندهای حالبی، کاتتریزه شد. برش جهت جدا کردن دیواره قدامی واژن از دیواره خلفی مثانه تا پشت محل فیستول صورت گرفت بطوریکه فضای مناسب جهت گذاشتن امتنوم بعنوان Interposition graft ایجاد شد. مجرای فیستول جدا و همه بافت های فیبروتیک اطراف آن خارج و جهت بررسی



شکل 2 - قطعه ای بطول 15 تا 20 سانتیمتر از ایلئوم را با حفظ عروق آن از روده جدا نموده که پس از برش از ناحیه آنتی مزانتریک آنرا به شکل U تغییر شکل میدهند.



ب



الف

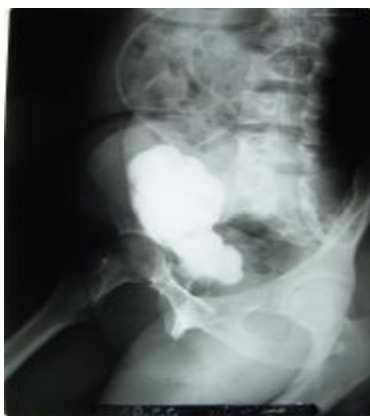شکل 3 - شماتیکی از وصله ایلئوم را نشان می دهد که پس از تغییر شکل بصورت U در محل سیستوستومی جهت آناستوموز به مثانه قرار داده شده است.

پوشیده شد. سپس وصله ایلئوم که به شکل U بود جهت افزایش حجم مثانه به محل سیستوستومی دوخته شد (شکل 3 الف و ب).

امنتوم بعنوان بافت Interpositional graft بداخل لگن آورده شد و سپس به دیواره قدامی واژن با نخ ویکریل ثابت شد. بطوریکه محل فیستول توسط امتنوم کاملاً

بیماران یک روز بعد از عمل و رژیم خوراکی 5 روز بعد از عمل شروع می‌گردید. بیماران یک هفته بعد از عمل با سوند سیستوستومی و سوند مجرا مرخص می‌شدند. ولی درن لگنی دیرتر خارج می‌شد. در سیستوگرافی انجام شده در هیچ بیماری نشت ادراری به خارج¹ دیده نشد. همانطور که در شکل 4 مشاهده می‌شود ظرفیت مثانه³ افزایش قابل توجه نشان می‌دهد.

هیچ بیماری پس از عمل دچار بی اختیاری ادراری نبود. چهار بیمار بطور طبیعی از مجرا ادرار می‌کردند و باقیمانده ادراری قابل ملاحظه نداشتند. ولی در سه بیمار دیگر که از طریق مجرا ادرار می‌کردند به علت باقیمانده ادراری قابل ملاحظه نیاز به سونداژ متناوب تمیز⁵ (CIC) 2 تا 3 بار در روز داشتند و یک بیمار هم از طریق کاندوئیت آپاندیس که در ناف بیمار قرار داشت هر 6 ساعت سونداژ می‌نمود. عوارض متابولیک و عفونت مجاری ادراری در بیماران دیده نشد. هیدرونفروز و انسداد حالبی در بیماری که تحت پیوند حالبی قرار گرفته بود بر طرف گردید. در بیماری که کاندوئیت آپاندیس داشت چندین سنگ در مثانه جدید ایجاد گردید. همه بیماران از فعالیت جنسی طبیعی رضایت داشتند.



شکل 4 - سیستوگرافی 4 هفته بعد از ترمیم فیستول با سگمان ایلئوم افزایش حجم مثانه را در خانم 29 ساله نشان می‌دهد.

در انتهای عمل کاتترهای حالبی خارج و سوند سیستوستومی سوپراپوبیک و سوند مجرا و یک درن در حفره لگنی گذاشته شد. در یک بیمار که فیستول وسیع مثانه و مجرا به واژن داشت، قسمت ایلئوسکال را جهت افزایش حجم مثانه و آپاندیس را بعنوان کاندوئیت (مجرای جدید) به کار بردیم. به طوری که انتهای آپاندیس در محل ناف باز می‌شد.

یک بیمار به علت هیدرونفروز و تنگی انتهای حالب ها ناشی از فیروز فیستول نیاز به پیوند مجدد حالب به مثانه داشت که به روش Lead better انجام شد. برای بیماران بعد از عمل آنتی بیوتیک سفتریاکسون 12 ساعت هر 8 ساعت و مترونیدازول 500 میلی گرم هر 8 ساعت به صورت وریدی و داروی آنتی کلینریژیک اکسی بوتینین 5 میلی گرم 5 روز پس از عمل بصورت خوراکی تجویز گردید سیستوگرافی در روز 10 تا 14 بعد از عمل انجام و بعد از اطمینان از عدم نشت ادراری ابتدا سوند مجرا و سپس سوند سیستوستومی خارج گردید.

نتایج

میانگین سنی بیماران 46/3 سال با انحراف معیار 11/2 سال بود. میزان میانگین پیگیری بعد از عمل جراحی بیماران 38 ماه که از 14 تا 76 ماه متفاوت بود.

شایعترین علامت بیماران ریزش دائم ادرار از واژن بود. در سیستوسکوپی بعمل آمده از بیماران مثانه کوچک فیروزه و حجم مثانه زمانی که فیستول از طریق واژن بسته می‌شد 40 تا 90 سی سی گزارش شد. در یک بیمار فیستول بین دو سوراخ حالبی و در بقیه موارد در دیواره های حالبی یا بالاتر از تریگون قرار داشت. پیلوگرافی رتروگراد و پیلوگرافی وریدی نشان دهنده مسیر ادراری فوقانی نرمال در 6 بیمار بود ولی در یک بیمار اتساع شدید سیستم پیلوکالیسیل و حالب وجود داشت که قبل از مراجعه برای بیمار سوند DJ گذاشته شده بود.

متوسط زمان عمل جراحی 3/5 ساعت بود که عوارض و خونریزی حین عمل وجود نداشت. فعالیت فیزیکی

¹ Urinary leak

³ Capacity

⁵ Clean intermittent catheterization

بحث

توصیه اوکنر برای ترمیم فیستول وزیکوواژینال شامل آزاد کردن مثانه و واژن و حذف فیستول و ترمیم بدون کشش با بافت زنده و تازه می باشد (8). ترمیم فیستول های وزیکوواژینال وسیع و پیچیده بعلت فیروز و اختلال در خونرسانی بافت ها عملی سخت و مشکل می باشد (1). تکنیک های مختلف شامل استفاده از فلاپ امتنوم و فلاپ مارتیوس و عضله سارتریوس جهت موفقیت عمل توصیه شده اند (9،10).

چنانچه کوچک و فیبروزه شدن مثانه نیز همراه فیستول وزیکوواژینال رخ دهد مشکل پیچیده تر خواهد شد زیرا مثانه کم ظرفیت بعلت خونرسانی کم، به سختی ترمیم می شود و از اینرو در این موارد عود زودرس فیستول وزیکوواژینال زیاد خواهد بود (7).

در اینگونه بیماران که مثانه کوچک و فیبروزه می باشد اقدامات جراحی همزمان مثل افزایش حجم مثانه (آگمانتاسیون سیستوپلاستی) نیز لازم است (7). در این روش هم بستن فیستول و هم افزایش حجم مثانه (آگمانتاسیون سیستوپلاستی) از طریق شکمی صورت میگیرد. ترمیم فیستول مثانه به واژن با بستن جدار واژن انجام می شود، سپس Interpositional graft مثل امتنوم بین مثانه و واژن قرار میگیرد و در نهایت عمل ایلئوسیستوپلاستی توسط 15 تا 20 سانتی متر از ایلئومی که تحت اشعه قرار نگرفته است صورت میگیرد. این روش چندین مزیت دارد که شامل اجتناب از آزاد کردن وسیع مثانه از واژن و بسته شدن دیواره مثانه توسط سگمان ایلئوم با خونرسانی کافی و افزایش حجم مثانه می باشد که باعث کاهش خطر عود فیستول و موفقیت عمل می شود (6).

در مطالعه مشابهی که توسط آقای توباکو و همکارانش در سال 2004 در کشور بلغارستان انجام شد، چهار بیمار

بعلت فیستول وزیکوواژینال وسیع تحت عمل جراحی افزایش حجم مثانه به روش ایلئوسیستوپلاستی قرار گرفتند که سه بیمار دارای اختیار ادراری کامل با تخلیه مثانه از طریق مجرا بصورت طبیعی بودند و یک بیمار بعلت عود فیستول تحت عمل مجدد با استفاده از Interpositional graft مارتیوس قرار گرفتند (3).

در این مطالعه همه بیماران دارای اختیار ادراری بودند ولی 4 بیمار (57%) از 7 بیمار در مطالعه حاضر به منظور تخلیه کامل ادراری بعلت باقیمانده ادراری نیاز به سونداژ متناوب توسط خود (CIC) داشتند.

از عوارض زودرس افزایش حجم مثانه با سگمان روده ای بهم خوردن تعادل الکترولیت های خون و عفونت مکرر کلیه (پیلونفریت) می باشد. از عوارض دیررس آن می توان از ایجاد تنگی محل اتصال حالب ها به روده، ایجاد بدخیمی و تشکیل سنگ نام برد (11). در مطالعه ما یک بیمار سه سال پس از عمل دچار چندین سنگ در مثانه جدید گردید، که تحت عمل جراحی خرد کردن سنگها (سیستولیتوتریپسی) از طریق کاندوتیت آپاندیس قرار گرفت.

نتیجه گیری

بر اساس نتایج بدست آمده در بیمارانی که دچار فیستول وزیکوواژینال وسیع همراه با مثانه فیبروتیک و حجم بسیار کم می باشند، افزایش حجم مثانه یک روش انتخابی برای نجات مثانه باقیمانده و همچنین یک روش مناسب برای درمان بی اختیاری ادراری است. اجتناب از برش وسیع مثانه از واژن و دیواره های لگن و بسته شدن دیواره مثانه بوسیله سگمان ایلئوم پر عروق و افزایش ظرفیت مثانه و کاهش عود فیستول از مزیت های این تکنیک محسوب می شوند.

1. Rouner ES, Urinary tract fistula. In: Wein AJ, Kavoussi LR, Novick AC. Campbell-Walsh urology. 9th ed. Philadelphia:Saunders;2007:P 2332-60.
2. Chapple C, Turner-Warwick R. Vesico-vaginal fistula. BJU Int 2005 Jul;96(1):192.
3. Langkilde NC, Pless TK, Lundbeck F, Nerstrem B. Surgical repair of vesicovaginal fistulae—a ten year retrospective study. Scand J Urol Nephrol 1999 Apr;33(2):100-3.
4. Ulhi BP, Rosgaard A, Harling H.[Treatment of radiation-induced vesicovaginal fistula] [Article in Danish]. Ugeskr Laeger 1994 Dec 19;156(51):7685-7.
5. Leissner J, Black P, Filipas D, Fisch M, Hohenfellner R. Vaginal reconstruction using the bladder and/or rectall walls in patients with radiation-induced fistulas. Gynecol Oncol 2000 Sep;78(Pt 1): 356-60.
6. Tabakor ID, Slavcher BN. Larg post hysterectomy and post-radiation vesicovaginal fistulas: repair by ileocystoplasty. J Urol 2004 Jan;171(1):272-4.
7. Hsu TH, Rackley RR, Abdelmalak JB, Madiar S, Vasavada SP. Novel technique for combind repair of postirradiation vesicovaginal fistula and augmentation ileocystoplasty. Urology 2002 Apr;59(4):597-9.
8. Nesrallah LJ, Srougi M, Gittes RF. The O' Conor technique: the gold standard for supratrigonal vesicovaginal fistula repair. J Urol 1999 Feb;161(2):566-8.
9. Rackley RR, Apell RA. Vesicovaginal fistula: current approach. AUA Update Series 1998;17(21):162-7.
10. Blaivas JG, Heritz DM, Romanzi LJ. Early versus late repair of repair of vesicovaginal and abdominal approaches. J Urol 1995 Apr;153(4):1110-2.
11. Adams MC, Joseph DB. Urinary tract reconstruction in children.In: Kavoussi LR, Novick AC. Campbell-Walsh urology. 9th ed. Philadelphia:Saunders;2007:P 2656-3702.