

## گزارش یک مورد کوریوکارسینوم متاستاتیک در بیمار یائسه

دکتر زهره یوسفی<sup>۱\*</sup>، دکتر شهره سعید<sup>۲</sup>، دکتر سید عباس طباطبائی<sup>۳</sup>

۱. استاد گروه بیماری‌های زنان و زایمان، دانشکده پزشکی، دانشگاه علوم پزشکی مشهد، مشهد، ایران

۲. دستیار تخصصی بیماری‌های زنان و زایمان، دانشگاه علوم پزشکی مشهد، مشهد، ایران

۳. دانشیار گروه آسیب شناسی، دانشکده پزشکی، دانشگاه علوم پزشکی مشهد، مشهد، ایران

تاریخ پذیرش مقاله: ۱۳۸۷/۱۰/۲۱

تاریخ دریافت: ۱۳۸۷/۲/۱۴

### خلاصه

**مقدمه:** بیماری تروفوبلاستیک حاملگی معمولاً در سنین باروری دیده می‌شود. بروز این بیماری در خانم‌های بعد از سن یائسگی نادر است. به همین دلیل این مورد معرفی می‌شود.

**معرفی بیمار:** خانم ۶۰ ساله‌ای است که با شکایت خونریزی و توده واژینال به بیمارستان قائم (عج) دانشگاه علوم پزشکی مشهد مراجعه نموده و بعد از نمونه برداری از توده مزبور، بر اساس آسیب شناسی متاستاز کوریوکارسینوم تشخیص داده شد. بررسی جهت تعیین ارزیابی وسعت درگیری بیماری انجام شد و در نهایت تشخیص کوریوکارسینوم مرحله IIIc داده شد. لذا بیمار تحت شیمی درمانی با رژیم EMA-CO (اتوپوزاید، متوترکسات، اکتینومایسین، سیکلوفسفاماید، وین کرسیتین) قرار گرفته و بعد از ۷ دوره درمان بهبودی کامل یافت.

**نتیجه‌گیری:** هدف از گزارش این مورد توجه بیش تر به امکان وجود بیماری‌های تروفوبلاستیک حاملگی در سنین مختلف و با تابلوهای متفاوت است.

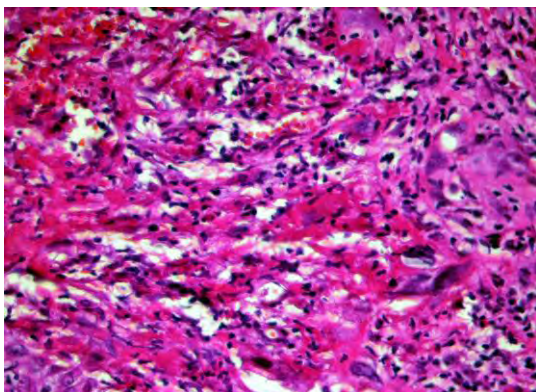
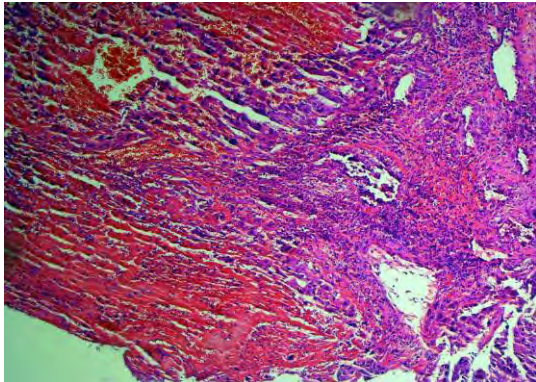
**کلمات کلیدی:** بیماری تروفوبلاستیک حاملگی؛ یائسگی؛ شیمی درمانی؛ کوریوکارسینوم؛

متاستاز ریوی؛ توده واژینال

\* نویسنده مسؤول مکاتبات: دکتر زهره یوسفی؛ مشهد، دانشگاه علوم پزشکی مشهد، مرکز تحقیقات سلامت زنان؛ تلفن: ۰۵۱۱-۸۴۱۷۴۹۳؛  
دورنما: ۰۵۱۱-۸۴۰۹۶۱۲؛ پست الکترونیک: yousefiz@mums.ac.ir

## مقدمه

وجود نداشت. توده مذکور مورد نمونه برداری قرار گرفت و پاسخ آسیب شناسی، کوریوکارسینوم متاستاتیک گزارش شد (تصویر شماره یک). در سابقه بیمار، ۱۱ بار حاملگی و زایمان وجود داشت. آخرین حاملگی وی ۱۳ سال قبل و به صورت تولد نوزاد ترم بوده است. وضعیت سلامت عمومی بیمار خوب بود و از حدود ۴ سال قبل یائسه شده بود.



تصویر ۱- بررسی میکروسکوپی توده ی واژینال: در زیر اپی تلیوم اسکواموس، پرولیفراسیون سلول های سیتو و سن سیتو تروفوبلاست با نمای پلکسی فرم و کانون های گسترده نکروز و هموراژی دیده می شود.

بیمار جهت بررسی از نظر وسعت درگیری بیماری تروفوبلاستیک حاملگی بستری شد و تحت سی تی اسکن از مغز و قفسه سینه و شکم و لگن قرار گرفت که مؤید چندین متاستاز ریوی و بدون شواهد متاستاز به مغز و کبد و سایر ارگان های شکمی بود (تصویر شماره ۲) و در سی تی اسکن لگن، رحم با ابعاد  $16 \times 10$  سانتی متر، حاوی یک کانون هیپودانس مرکزی گزارش شد (تصویر شماره ۳).

بروز بیماری های تروفوبلاستیک حاملگی Gestational Trophoblastic Neoplasia (GTN) در سنین بعد از یائسگی بسیار نادر است. به طور کلی GTN بیماری سنین باروری است. اگر چه افزایش سن یک عامل خطر مهم محسوب می شود، شیوع GTD مقاوم و بیماری متاستاتیک در افراد مسن بیش تر است. اما تاکنون موارد کمی از GTN در سنین بالای ۵۰ سال و به خصوص با فاصله زمانی طولانی از شروع یائسگی گزارش شده است که از آن جمله می توان به گزارش Bazinet در سال ۱۹۷۰ مبنی بر یک مورد کوریوکارسینوم در خانم ۵۶ ساله یائسه که سابقه حاملگی نداشت اشاره کرد (۱). در سال ۱۹۹۶ نیز Massenkeli موردی از کوریوکارسینوم دارای متاستاز را در خانم ۵۸ ساله یائسه، حدود ۲۹ سال بعد از آخرین حاملگی وی گزارش نمود (۲).

۲۵٪ زنانی که در سنین بعد از یائسگی مبتلا به GTN دارند، مبتلا به کوریوکارسینوما هستند. در حالی که در سنین پایین تر، کوریوکارسینوم تنها ۴ تا ۳ درصد موارد را تشکیل می دهد (۳). به طور کلی ۲۵٪ موارد کوریوکارسینوم به دنبال سقط یا حاملگی لوله ای است، ۲۵٪ به دنبال حاملگی ترم و بقیه موارد به دنبال حاملگی مولار می باشد (۴). در موارد بسیار نادری مانند موردی که در این گزارش ارائه شده، بیماری تروفوبلاستیک حاملگی می تواند مستقل از حاملگی رخ دهد.

## توصیف مورد

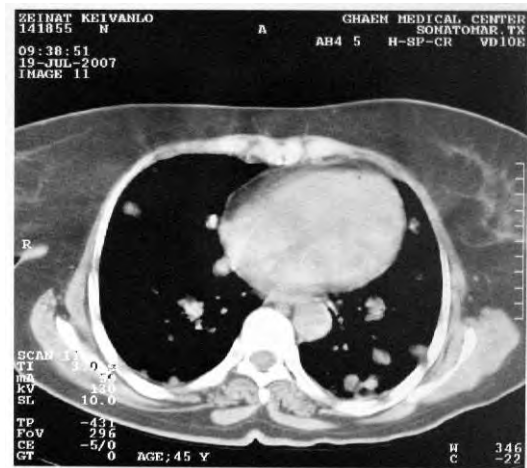خانم ۶۰ ساله ای با شکایت خون ریزی و توده واژینال به درمانگاه مراجعه کرد. در معاینه توده ای در زیر مجرای ادرار در خط وسط به ابعاد  $3 \times 2$  سانتی متر و بدون درگیری عمقی واژن و بدون انفیلتراسیون به بافت های اطراف وجود داشت. نمای ماکروسکوپی ضایعه شبیه ملانوم واژن بود. معاینه سایر نقاط ولو واژن و سرویکس یافته غیرطبیعی نداشت. رحم در معاینه قدری بزرگ تر از طبیعی (حدود هفته دهم حاملگی) بود و در معاینه آدنکس ها هم یافته غیرطبیعی

EMA - CO<sup>۱</sup> قرار گرفت و ۵ دوره شیمی درمانی انجام شد. میزان HCG به سطح طبیعی رسید و دو دوره شیمی درمانی اضافی بعد از رسیدن به سطح طبیعی HCG نیز به وی تجویز شد. پس از پایان شیمی درمانی، بیمار با اندازه گیری HCG ماهیانه کنترل می شد و در حال حاضر بعد از حدود ۲/۵ سال پی گیری هیچ گونه شواهدی مبنی بر عود بیماری دیده نشده است.

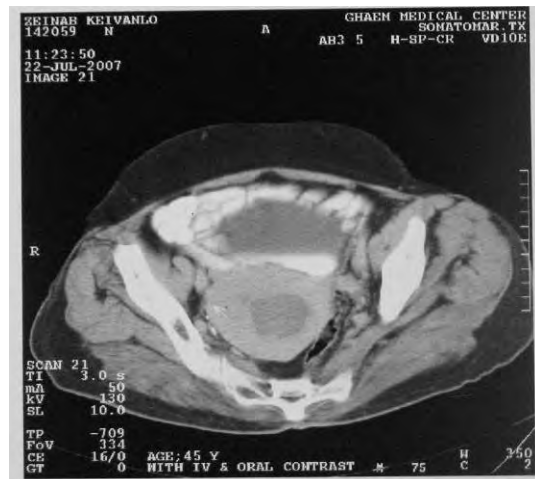### بحث

بدون حدس بالینی قوی تشخیص صحیح بیماری های تروفوبلاستیک حاملگی مشکل است. در زنان سنین بالای ۵۰ سال، انتظار حاملگی نداریم و بنابر این پزشک ممکن است حتی به اندازه گیری سطح HCG خون فکر نکند و تشخیص حاملگی و بدتر از آن، GTN از نظر دور بماند و به همین علت تشخیص بیماری با تأخیر مواجه می گردد (۵) و اغلب بیماران با بیماری پیشرفته و متاستاز مراجعه می کنند. علت دیگر این تأخیر در تشخیص امکان بروز متاستاز کوریوکارسینوم در مناطق غیرمعمول مثل معده و تخمدان است. لذا اکثر بیماران در زمان تشخیص در مرحله پیشرفته بیماری هستند (۶). بیمار مورد گزارش هم در مرحله IIIc بیماری مراجعه کرد.

زنان قبل و یا نزدیک به سن یائسگی، در گروه سنی بالای ۵۰ سال، ممکن است دچار انواع خوش خیم و بدخیم بیماری تروفوبلاستیک حاملگی بشوند. در حالی که بعد از سن یائسگی، GTN معمولاً بدخیم است (۷). در مورد این که افزایش سن مادری با ریسک بدخیمی بیش تر بیماری های تروفوبلاستیک حاملگی همراه است دلایل متعددی ذکر شده است. شاید به علت کاهش تولید استروژن در این سنین و آسیب و اختلال تخمک گذاری در سیکل های طبیعی باشد و یا به دلیل اختلاف در آنتی ژن اصلی سازگاری نسجی<sup>۲</sup> و گروه های خونی خاص باشد. در سال ۱۹۸۵، Tsukamoto و همکاران، ۲۰ مورد از بیماری های تروفوبلاستیک در زنان بالای ۵۰ سال را گزارش کردند



تصویر ۲- در سی تی اسکن ریه متاستاز متعدد ریوی به صورت پراکنده در قسمت های محیطی بدون کلسیفیکاسیون دیده می شود.



تصویر ۳- در سی تی اسکن لگن رحم بزرگ و حاوی کانون هیپودانس در مرکز دیده میشود.

بیمار هیچ شکایتی مبنی بر تنگی نفس یا سرفه و وجود خون در خلط را ذکر نمی کرد و در معاینه نیز علایم ریوی وجود نداشت. سطح سرمی HCG بیمار ۵۶۵/۰۰۰ mIU/ml و میزان هموگلوبین وی ۹ gr/dl بود. سایر آزمایشات طبیعی بود.

سپس برای بیمار Scoring انجام شد. بر مبنای WHO Scoring، نمره (score) ۱۶ به بیمار داده شد. لذا با تشخیص کوریوکارسینوم مرحله ی IIIc بیمار تحت شیمی درمانی با رژیم

<sup>۱</sup>EMA-CO: Etoposide, Methotrexate, Actinomycin, Cyclophosphamide, Vincristin.

<sup>۲</sup> Major histocompatibility antigen

می دهند. با استفاده از رژیم های متعدد درمانی، امید به زندگی بیماران مبتلا به کوریوکارسینوم متاستاتیک به ۱۰۰-۸۰٪ رسیده است، در حالی که قبل از استفاده از شیمی درمانی (سال ۱۹۶۸) این میزان حدود ۳۰٪ بوده است (۱۲).

سؤالی که پیش می آید این که آیا با وجود رحم بزرگ و عدم نیاز به حفظ باروری، هیستریکتومی و یا حذف متاستازها در این بیمار کمک کننده نبود؟ با توجه به رژیم های شیمی درمانی بسیار مؤثر، امروزه نقش جراحی در درمان GTN کم رنگ تر شده و هیستریکتومی در مول هیداتیفرم به عنوان درمان قابل قبولی پذیرفته شده است. به هر حال انجام هیستریکتومی طی اولین سیکل شیمی درمانی برای GTN غیرمتاستاتیک، تعداد کلی دوره های مورد نیاز برای بهبود بیماری را کم می کند و در بیماران مبتلا به GTN با ریسک کم و متاستازهای محدود خارج رحمی نیز هیستریکتومی می تواند انجام شود. به این ترتیب تعداد دوره های شیمی درمانی مورد نیاز از ۵/۹ به ۳/۸ دوره می رسد (۴). در بیمار فوق به علت متاستاز متعدد ریوی و پاسخ مناسب به شیمی درمانی اندیکاسیون هیستریکتومی وجود نداشت. لذا این عمل انجام نشد.

مسأله مهم دیگری که باید در نظر داشته باشیم این است که اصولاً کم کردن تعداد دوره های شیمی درمانی در بیماران ارزشمند است. چون در بیماران بیش تر از ۴۰ سال، شیمی درمانی می تواند منجر به یائسگی زودرس شود (۱۳). به علاوه احتمال دارد که در تمام گروه های سنی شیمی درمانی چند دارویی باعث بروز بدخیمی های ثانویه شوند که البته در رژیم درمانی GTN، اتوپوزاید بیش تر باعث این مشکل می شود (۴). جراحی در درمان بیماران مبتلا به کوریوکارسینوم متاستاتیک به جز در موارد رفع علائم جایگاهی ندارد. اما در مورد حذف متاستازهای واژینال باید گفت چون متاستازهای واژینال آناستوموزهای عروقی وسیع با عروق لگنی دارند، در نتیجه خون ریزی زیاد حین جراحی مشکل آفرین است. لذا تا حد ممکن باید از شیمی درمانی استفاده شود و فقط در مورد

که ۲۵٪ آنان مبتلا به کوریوکارسینوم و ۳۵٪ مبتلا به مول هیداتیفرم و ۴۰٪ مبتلا به مول مهاجم بودند. هیچ کدام از بیماران گروه مول هیداتیفرم یائسه نبودند. در حالی که سه بیمار یائسه در این مطالعه هر سه مبتلا به کوریوکارسینوم شده بودند (۸).

پیش آگهی و درمان برای GTN، بر اساس درجه بندی WHO و FIGO staging است. تقسیم بندی صحیح بیماران به عنوان گروه های پرخطر و کم خطر در اجتناب از درمان زیاده از حد بیماران کم خطر و نیز برای درمان کافی بیماران پر خطر کمک کننده است (۳). بیمار ما با توجه به سن بالا و سطح بالای HCG و متاستازهای متعدد ریوی و واژینال، در گروه پر خطر قرار گرفت. لذا درمان وی با شیمی درمانی چند دارویی انتخاب شد.

باید در نظر داشت که GTN حتی با وجود متاستاز دوردست از گروه اولین سرطان هایی است که با شیمی درمانی قابل علاج است و بیمار بهبودی کامل پیدا می کند. مع هذا باید در نظر داشت که درمان GTN در زنان مسن باید بیش تر موردی و بر اساس شرایط بیمار انجام شود (۹).

شیمی درمانی باعث از بین رفتن تومور در ۸۰ تا ۹۰ درصد بیماران پرخطر می شود. در حال حاضر رژیم استاندارد مورد توجه برای شیمی درمانی اولیه در بیماران با ریسک پرخطر شامل اتوپوزاید، اکتینومایسین، متوتروکسات، سیکلوفسفامید و وین کریستین (EMA-CO) است (۱۰) که به دلیل پاسخ درمانی خوب و سمیت قابل تحمل، جایگزین رژیم های درمانی BEP، MAC و CHAMACO شده است (۱۱). در بیمار مورد نظر هم از این رژیم استفاده شد و پاسخ درمانی هم رضایتبخش بود. لازم به ذکر است که در طول درمان با استفاده از G-CSF (Granulocyte Colony Stimulating Factor) می توان از تأخیر دوره های درمانی ناشی از کاهش فعالیت مغز استخوان جلوگیری کرد که در بیمار ما کاربرد نداشت. در صورت عدم پاسخ به رژیم EMA-CO رژیم بعدی EMA-EP است که طبق گزارشات متعدد ۷۰٪ بیماران به این رژیم پاسخ

تروفوبلاستیک، واضحاً می‌تواند قبل از بروز دادن بدخیمی مدت‌ها به صورت نهفته باقی بماند. بنابراین ابتلا به GTN در سنین مختلف و با تابلوهایی متعدد امکان‌پذیر است.

### نتیجه‌گیری

در موارد خون‌ریزی غیرطبیعی واژینال و رحم‌بزرگ در خانم‌های مسن، بیماری تروفوبلاستیک حاملگی را هم باید جزو تشخیص افتراقی در نظر داشت.

ضایعات متاستاتیک مقاوم به شیمی‌درمانی و یا خون‌ریزی بیش از حد ضایعه، برداشت آن قابل‌توجه است که خوشبختانه در بیمار ما ضایعات واژینال بعد از اتمام دو تا سه دوره شیمی‌درمانی از بین رفت و متاستاز ریوی بیمار هم در پایان کاملاً بهبود یافت.

به هر حال هدف از گزارش این مورد آن نیست که در تمام زنان بعد از یائسگی که با توده واژینال مراجعه می‌کنند سطح HCG اندازه‌گیری شود، بلکه هدف این است که به خاطر داشته باشیم سلول‌های

### منابع

1. Bazinet R, Ibrahim AB, Campbeil JS. Choriocarcinoma in a postmenopausal nulligravida. *Can Med Assoc J* 1970; 102(2):150-1.
2. Massenkeil G, Cromback G, Dominik S, Bruyne F, Nitz U, Krussel J, et al. Metastatic choriocarcinoma in a postmenopausal woman. *Gynecol Oncol* 1996;61(3):432-7.
3. Ramondetta LM, Silva EG, Levenback CF, Burke TW. Mixed choriocarcinoma in postmenopausal patient. *Int J Gynecol Cancer* 2002;12(3):312-6.
4. Lok CA, Zürcher AF, van der Velden J. A case of hydatiform mole in a 56-year-old woman. *Int J Gynecol Cancer* 2005;15(1):163-6.
5. Jequier A, Winterton WR. Diagnostic problems of trophoblastic disease in women aged 50 or more. *Obstet Gynecol* 1973;42:378-97.
6. Garcia M, Romanguera RL, Gomez-Fenandez G. A hydatidiform mole in a postmenopausal woman: a case report and review of the literature. *Arch Pathol Lab Med* 2004;128:1039-43.
7. Matsui H, Seki K, Sekiya S, Takamizawa H. Reproductive status in GTD treated with Etoposide. *J Reprod Med* 1997;42:104-10.
8. Tsukamoto N, Iwasaka T, Kashimura Y, Uchino H, Kashimura M, Matsuyama T. Gestational trophoblastic disease in women aged 50 or more. *Gynecol Oncol* 1985;20(1):53-61.
9. Mileti ũT, Aberle N, Mikulandra F, Karelövi ũD, Zakanj Z, Banovi ũI, et al. Perinatal outcome of pregnancies in women aged 40 and over. *Coll Antropol* 2002;26(1):251-8.
10. Kohorn EI. The new FIGO 2000 staging and risk factor scoring for gestational trophoblastic disease: description and critical assessment. *Int J Gynecol Cancer* 2001;11(1):73-7.
11. Hirabayashi K, Yasuda M, Osamura RY, Hirasawa T, Murakami M. Ovarian nongestational choriocarcinoma mixed with various epithelial malignancies in association with endometriosis. *Gynecol Oncol* 2006;102(1):111-7.
12. Mukherjee U, Thakur V, Katiyar D, Goyal HK, Pendharkar D. Uterine choriocarcinoma in a postmenopausal woman. *Med Oncol* 2006;23(2):301-3.
13. Abike F, Temizkan O, Payasli A, Avsar F, Baspinar S. Postmenopausal complete hydatidiform mole: a case report. *Maturitas* 2008;59(1):95-8.