

گزارش یک مورد حاملگی سه قلو با سقط خودبه‌خودی یک قل و خروج یک جفت و ادامه حاملگی با تولد دو نوزاد زنده

دکتر منیره پورجوادی^{۱*}، دکتر سلمه دادگر^۲

۱. استاد گروه زنان و مامایی، دانشگاه علوم پزشکی مشهد، مشهد، ایران.

۲. متخصص زنان و مامایی، بیمارستان نهم دی، تربت حیدریه، ایران.

تاریخ پذیرش مقاله: ۸۹/۱۲/۱۵

تاریخ دریافت: ۸۹/۱۱/۱

خلاصه

مقدمه: حاملگی سه قلو و بیشتر از سه قلو با خطر قابل توجهی برای مادر و جنین همراه است و احتمال تولد زنده را کاهش می‌دهد. در این مقاله یک مورد نادر حاملگی سه قلو با پیامد ادامه حاملگی سه قلو پس از دفع خودبه‌خودی یکی از جنینها گزارش می‌شود.

گزارش مورد: خانمی ۲۱ ساله پس از ۵ سال ناباروری با تحریک تخمک‌گذاری سه قلو حامله شده بود، یکی از قلها به طور خودبه‌خودی دچار سقط شد با توجه به اصرار بیمار به ادامه بارداری، سرکلاژ انجام و تحت درمان با داروهای ضد انقباض و آنتی‌بیوتیک قرار گرفت. دو قل دیگر به زندگی داخل رحمی ادامه داده و نهایتاً در سن ۲۸ هفتگی به علت آبریزش و شروع انقباضات زایمانی حاملگی با تولد دو جنین زنده خاتمه یافت که یکی از قلها دو هفته بعد از تولد فوت کرد اما قل سوم هنوز زنده است.

نتیجه‌گیری: ادامه بارداری علی‌رغم سقط خودبه‌خودی یک جنین در حاملگی سه قلو امکان‌پذیر است بخصوص در خانمی که سابقه ناباروری داشته است.

کلمات کلیدی: حاملگی سه قلو؛ سقط خودبه‌خودی؛ پیامد بارداری، جنین

* نویسنده مسئول مکاتبات: دکتر منیره پورجوادی؛ مشهد، آیت اله بهجت ۱۶، بیمارستان ام البنین (س)؛ تلفن و نمابر: ۲۲۳۱۴۴۴ (۰۵۱۱)؛
پست الکترونیک: pourjavadm@mums.ac.ir

بود، بیمار در زایشگاه بستری شد. سرم‌تراپی و درمان آنتی‌بیوتیکی انجام شد. پتیدین برای بیمار تجویز شد و به مدت ۲ روز تحت نظر بود ولی به علت عدم قطع آبریزش و خونریزی واژینال و تشدید انقباضات به اتاق عمل منتقل و در زیر بیهوشی معاینه شد و مشخص شد آنچه به‌عنوان میوم گزارش شده جنین سومی است که در حال دفع است که با احتیاط جنین پسر ۱۶ تا ۱۸ هفته خارج شد، سپس بیمار بشدت دچار خونریزی شد که با احتیاط زیاد، چون سرویکس قبلاً باز شده بود، هیچ ترومایی به سرویکس وارد نشد و با تناکولوم آتروماتیک (نرم) سرویکس فیکس و با پنس جفت داخل حفره آندومتر بررسی شد بدون اینکه ساک آمنیوتیک مربوط به جنینهای دیگر پاره شود. جفت خارج شد و خونریزی بیمار پس از مایع درمانی و ترانسفوزیون دو واحد خون با توجه به هموگلوبین پایین، کنترل شد و از خارج کردن ساک حاملگی مربوط به دو جنین دیگر صرف‌نظر شد. با توجه به استرس بیش از حد بیمار و اصرار وی و همسرش به نگهداری جنینها با وجود خطرهای احتمالی و نیاز به مراقبت دقیق تا پایان حاملگی، سرکلاژ سرویکس به روش مک‌دونالد برای بیمار انجام شد و تحت مراقبت قرار گرفت. سونوگرافی روز بعد از عمل (۸۹/۷/۱۸) (تصویر دو) نشان دهنده جنین زنده ۱۸ هفته در دو ساک حاملگی مجزا است. بیمار مدت یک هفته در بخش بستری و تحت درمان با آنتی‌بیوتیک و توکولیتیک قرار گرفت و هماتوکریت بیمار روزانه کنترل شد، خونریزی بیمار نیز کنترل و قطع شد. لذا پس از مراقبتهای لازم، بدون انقباض و خونریزی با حال عمومی خوب مرخص شد. بیمار مجدداً در تاریخ ۸۹/۸/۲۰ با سن حاملگی ۲۳ هفته، با آبریزش و انقباضات رحمی بستری و اقدامات لازم شامل استراحت مطلق، رژیم معمولی با مایعات فراوان، تجویز آنتی‌بیوتیک و کورتیکواستروئید، کنترل منظم صدای قلب جنینها و انقباضات رحمی، علائم حیاتی (کنترل نبض و درجه حرارت) و سونوگرافی سریال انجام شد. اما در تاریخ ۸۹/۹/۲۶ به علت تشدید آبریزش و ایندکس مایع آمنیوتیک در حد صفر و تشدید انقباضات رحمی و تحت کشش قرار گرفتن نخ سرکلاژ،

مقدمه

شیوع حاملگی سه قلو به نسبت یک مورد در ۱۰۰۰۰-۷۰۰۰ تولد زنده است (۱) و نه تنها از نظر متخصصین زنان مامایی و اطفال جالب توجه است بلکه حاملگیهای چند قلو از نظر جامعه‌شناسی، روانی و اپیدمیولوژی نیز مورد توجه می‌باشند (۲).

در حاملگیهای چند قلو، و معمولاً دو قلو، در بسیاری از موارد حاملگی یک جنین از بین می‌رود که ممکن است جذب شود یا تا آخر حاملگی بماند و کاغذی شود^۱ (۳) و حاملگی همانند یک حاملگی تک قلو به آخر می‌رسد. در ۱۹۹۵ کاوم و همکاران یک مورد دو قلوی دی‌آمنیول دی‌کوریون را از آلمان گزارش کرده‌اند که در هفته ۱۶ حاملگی یکی از دو جنین با تأیید سونوگرافی دچار مرگ داخلی رحمی و سپس دچار سقط خودبه‌خودی شد در حالی که جنین دیگر به زندگی ادامه داد و در هفته ۳۲ حاملگی، زایمان طبیعی انجام شد (۴). امام تاکنون هیچ موردی از حاملگی سه قلو گزارش نشده که یک قل به طور خودبه‌خودی سقط شود و دو قل دیگر به حیات داخل رحمی ادامه دهند، بنابراین این مورد در نوع خود بی‌نظیر است.

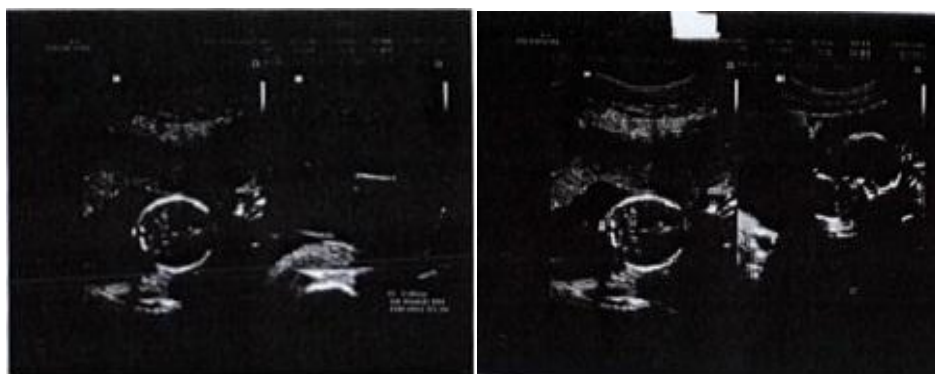
گزارش مورد

خانم ۲۱ ساله پنج سال پس از ازدواج با تجویز کلومیفن حامله شد، در سونوگرافی سه ماهه اول بارداری تصویر حاملگی دو قلو دی‌آمنیون دی‌کوریون گزارش شده بود. از ابتدای بارداری، بیمار مختصری لکه بینی داشت و در تاریخ ۸۹/۷/۱۷ در هفته ۱۸ حاملگی دچار خونریزی و آبریزش شد و به بیمارستان مراجعه و بستری شد. میزان دفع مایع آمنیوتیک زیاد و در معاینه با اسپکولوم سرویکس ۲-۱ باز و نرم بود. در سونوگرافی که در این زمان انجام شد و اسکن آن مشهود است (تصویر شماره یک). تصویر دو جنین زنده در دو ساک حاملگی مجزا در کاویته رحم دیده شد که سن حاملگی قل بزرگتر ۱۷ هفته و ۴ روز و قل کوچکتر ۱۶ هفته و ۳ روز و همچنین تصویر یک میوم به ابعاد ۳۵×۴۰ میلی‌متر در کناره خلفی تحتانی سرویکس گزارش شده

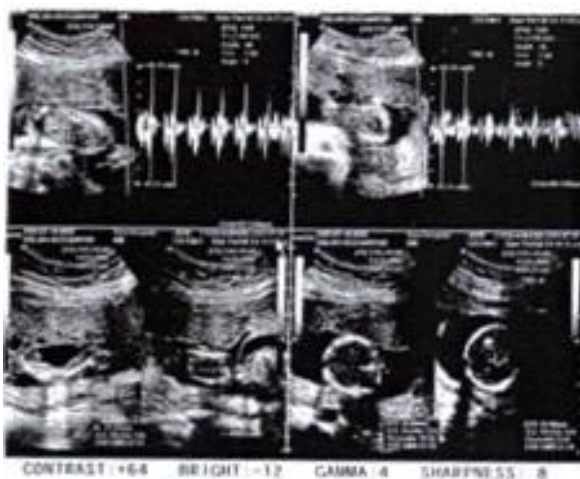
¹ Fetus papyrus

دو هفته بعد از تولد قل اول با وجود همه اقدامات و مراقبت‌های لازم، فوت شد ولی خوشبختانه قل دوم هنوز زنده و در بخش مراقبت‌های ویژه نوزادان از اکسی‌هود استفاده می‌کند و تغذیه با شیر مادر را تحمل کرده و در طی مدت ۴۰ روز بعد از تولد ۲۶۰ گرم افزایش وزن داشته و حال عمومی وی رضایت‌بخش است.

تصمیم به ختم بارداری گرفته شد. لذا بیمار به اتاق عمل منتقل و نخ سرکلاژ باز شد که سرویکس نرم و در حد ۳-۴ سانتی‌متر باز بود. با توجه به حاملگی ۲۸ هفته و عرضی بودن وضعیت قرارگیری قل اول، عمل سزارین انجام شد. قل اول ۷۰۰ گرم دختر با آپگار ۶-۵ متولد شد بعد از باز کردن کیسه آمنیون، قل دوم پسر با آپگار ۱۰-۹ به وزن ۱۰۰۰ گرم متولد و بلافاصله هر دو نوزاد به بخش مراقبت‌های ویژه نوزادان منتقل شدند.



شکل ۱- تصویر دو جنین زنده در داخل دو ساک حاملگی مجزا در کایوته رحم مشاهده شد. سن قل بزرگتر حدود ۱۷ هفته و ۴ روز و قل کوچکتر ۱۶ هفته و ۳ روز تخمین زده می‌شود. غشای آمنیوتیک جدا کننده دو ساک حاملگی دیده می‌شود. تصویر میوم ساب سروزال و اگزوفیتی به ابعاد ۳۵×۴۰ میلی‌متر در کناره خلفی-تحتانی رحم مشاهده شد. میزان مایع آمنیوتیک طبیعی است. حرکات جنین نرمال و قلب جنین با ریتم منظم رویت شد. در صورت ادامه علائم بالینی کنترل سونوگرافی توصیه می‌شود.



شکل ۲- تصویر دو جنین در دو فضا دارای جفت‌های جداگانه دارای ضربان قلب ۱۴۰ و ۱۴۶ در دقیقه مشاهده می‌شود. حرکات هر دو جنین طبیعی است. مایع آمنیوتیک در دو فضا طبیعی است. یکی از جنینها سفالیک و دیگری بریج است. FL^۱ (طول استخوان ران) ۲۷ و ۲۷ میلی‌متر برابر با ۱۸ هفته و ۲ روز^۲ BPD (قطر بین دو استخوان آهیانه جمجمه) ۳۹ و ۴۰ میلی‌متر برابر با ۱۸ هفته و ۱ روز. سرویکس بسته است و علائم سرکلاژ مشهود است. مایع آمنیوتیک در جنینی که مجاور سرویکس است دارای مختصر اسلاژ است. طول سرویکس ۱۸ میلی‌متر است.

^۱ Femur length (FL)

^۲ Bi parietal diameter (BPD)

بحث

به اتاق عمل منتقل شد. چون دهانه سرویکس باز شده بود با پنس جفت، بقایای ساک حاملگی و جفت به ملایمت خارج شده و خونریزی بیمار تدریجاً کاهش یافت. با توجه به شرایط بیمار، سرکلاژ دهانه رحم انجام و تحت درمان با آنتی‌بیوتیک قرار داده و استراحت در بستر، داروهای ضد انقباض و هورمون درمانی برای بیمار شروع شد و حاملگی تا هفته ۳۱ ادامه یافت. سپس بیمار دچار پارگی کیسه آب شد و زایمان خودبه‌خودی انجام و نوزاد دختری زنده متولد شد (۱۲). حاملگی‌های سه قلو و بیشتر از سه قلو با خطر قابل توجهی برای مادر و جنین همراه است و احتمال تولد زنده را کاهش می‌دهد (۱۳). ولی در مورد فوق حاملگی سه قلو پس از سقط خودبه‌خودی یکی از جنینها و دفع یک جفت ادامه یافت و دو جنین به زندگی داخل رحمی ادامه داده و نتیجه بارداری به تولد دو نوزاد زنده ختم شد که در نوع خود بی‌نظیر است.

نتیجه‌گیری

ادامه بارداری با وجود سقط خودبه‌خودی یک جنین و خروج یک جفت در حاملگی سه قلو امکان‌پذیر است.

تشکر و قدردانی

از پرسنل محترم بخش مراقبتهای ویژه نوزادان بیمارستان حضرت ام‌البنین^(س) که در مراقبت دلسوزانه از نوزادان نهایت همکاری را کردند تشکر و قدردانی می‌شود.

سه قلوبی می‌تواند یک تخمی - دو تخمی یا سه تخمی باشد (۱) حاملگیهای یک تخمی زمانی رخ می‌دهد که یک تخم بارور شده در طی ۲ هفته اول بعد از لقاح تقسیم شود (۱) شیوع حاملگیهای دو قلو یک تخمی به‌طور قابل ملاحظه‌ای در همه کشورها در حد ۳/۵ در ۱۰۰۰ زایمان ثابت است (۲ و ۵). مرگ زودرس یکی از قلها، باعث کاغذی شکل شدن آن می‌شود (۳). مرگ یکی از قلها در حدود هفته ۲۰-۱۵ حاملگی ممکن است باعث از دست رفتن حاملگی نشود و اثر مضر بر بقای قل دیگر نداشته باشد. جنین مرده ممکن است جذب شود یا باقی بماند و اگر بیش از ۸ هفته قبل از زایمان احتباس یابد، اغلب مایع اطراف جنین از دست رفته و جنین به صورت کاغذی شکل، مسطح و نازک در خواهد آمد و بعد از زایمان روی جفت و غشاهای یافت می‌شود (۳).

میزان بروز حاملگی خودبه‌خودی سه قلو، بسیار پایین ولی موارد متعددی از حاملگی سه قلو با روشهای کمک باروری^۱ گزارش شده است (۶-۱۰). یک مورد بارداری سه قلو، بسیار مشابه با بیمار ما در یک خانم ۲۵ ساله که با IVF سه قلو حامله شده بود گزارش شده است که در هفته ۱۹ حاملگی یکی از جنینها سقط شد ولی چون بیمار تصمیم به ادامه بارداری داشت سرکلاژ شده، توکولیتیک و آنتی بیوتیک پروفیلاکتیک دریافت کرد و حاملگی تا هفته ۲۹ ادامه یافت (۱۱).

در ۱۹۹۶ لایفر و همکاران یک مورد خانم ۳۴ ساله با سابقه ۸ سقط مکرر و یک حاملگی خارج از رحم بدون داشتن فرزند زنده که برای دهمین بار با تحریک تخمک‌گذاری و IVF، دو قلو حامله شده بود را گزارش کردند، بیمار از ابتدای حاملگی تحت درمان با هپارین با دوز پایین و آسپیرین قرار گرفت و از همان ابتدا لکه بینی داشت، در هفته ۹ حاملگی یک جنین در منزل دفع شد و با خونریزی شدید به بیمارستان اعزام شد. در سونوگرافی یک جنین زنده داخل یک ساک مجزا وجود داشت و با توجه به خونریزی شدید برای کورتاژ

¹ In vitro Fertilization (IVF)

1. Fletcher GE, Zach T, Pramanik AK. Multiple Births. Contributor Information and Disclosures. Available from: www.emedicine.com/ped/Topic 2599-66k. Accessed December 1, 2004.
2. Haghshenas E. Epidemiological Survey of twin pregnancies & neonatal complications. *J Isfahan Med Sci Univ* 1995;8.
3. Babay ZA, Addar MH, Al-Meshari AA. Multiple pregnancy management: The King Khalid University Hospital experience. *Ann Saudi Med* 1994 Sep;14(5):405-8.
4. Kouam L, Kamdom-Moyo J, Doh AS. Spontaneous abortion of one twin and later spontaneous delivery of the surviving twin. *Zentralbl Gynakol* 1995;117(11):604-7.
5. Pauli RM. Twinning and intrauterine death. Available from: www.wisc.edu/wissp/wisspers/spring 95.htm
6. Henne MB, Milki AA, Westphal LM. Monochorionic triplet gestation after in vitro fertilization using donor oocytes: case report and review. *Fertil Steril* 2005 Mar;83(3):742-8.
7. Belaisch-Allart J, Elaoufir A, Mayenga JM, Segard L, Bernard JP, Plachot M, et al. Monozygotic triplet pregnancy following transfer of frozen-thawed embryos. *Hum Reprod* 1995 Nov;10(11):3064-6.
8. Salat-Baroux J, Alvarez S, Antoine JM. A case of triple monoamniotic pregnancy combined with a bioamniotic twinning after in-vitro fertilization. *Hum Reprod* 1994 Feb;9(2):374-5.
9. Avrech O, Schoenfeld A, Amit S, Ovadia J, Fisch B. Dizygotic triplet pregnancy following in-vitro fertilization. *Hum Reprod* 1993 Dec;8(12):2240-2.
10. Ghulmiyyah LM, Perloe M, Tucker MJ, Zimmermann JH, Eller DP, Sills ES. Monochorionic-triamniotic triplet pregnancy after intracytoplasmic sperm injection, assisted hatching, and two-embryo transfer: first reported case following IVF. *BMC Pregnancy Childbirth* 2003 Aug 8;3(1):4.
11. Celen S, Kanat-Pektas M, Sucak A, Danisman N. Prolongation of triplet pregnancy after abortion of the presenting fetus. *Arch Gynecol Obstet* 2009 Jan;279(1):61-3.
12. Laifer SA, Watt-Morse ML. Successful pregnancy outcome after first-trimester spontaneous abortion and selective removal of one placenta from a twin pregnancy. *J Assist Reprod Genet* 1996 Mar;13(3):275-6.
13. Cunningham FG, Leveno KJ, Bloom SL, Hauth JC, Gilstrap III LC, Wenstrom KD. Williams's obstetrics. 22nd ed. New York: McGraw-Hill; 2005. p.752-4, 941.