

# استفاده از گرافتهای موضعی برای پرینوپلاستی

دکتر کامیار توکلی طبسی<sup>۱\*</sup>، شبنم محمدی<sup>۲</sup>

۱. استادیار گروه اورولوژی، دانشکده پزشکی، دانشگاه علوم پزشکی مشهد، مشهد، ایران.
۲. دانشجوی دکترای آناتومی، دانشکده پزشکی، دانشگاه علوم پزشکی مشهد، مشهد، ایران.

تاریخ دریافت: ۱۳۹۰/۶/۱۷ تاریخ پذیرش مقاله: ۱۳۹۰/۱۱/۱۱

## خلاصه

**مقدمه:** جهت تصحیح آنومالی دستگاه تناسلی خارجی در افراد مبتلا به اختلال در هویت جنسیتی، دو جنسی و مبتلا به آرنزی واژن درمان های جراحی مختلفی ارائه شده که هنوز در مورد آن اتفاق نظر وجود ندارد. در این روش های جراحی از گرافت های مختلف از جمله روده، پوست، آمیون و ولو (فرج) استفاده می شود. هدف از این مطالعه بررسی نتایج بازسازی دستگاه تناسلی مؤنث با استفاده از پیوند پوست ناحیه ژنیتال می باشد.

**روش کار:** این مطالعه کارآزمایی بالینی آینده نگر در سال ۱۳۸۷ و ۱۳۸۸ بر روی ۱۰ بیمار مراجعه کننده به کلینیک اورولوژی بیمارستان امام رضا (ع) مشهد انجام شد که توسط یک جراح، تحت عمل جراحی ژنیتوپلاستی قرار گرفتند. مدت پیگیری از ۳ تا ۲۴ ماه بود. بیماران در طول مدت فالوآپ از نظر عوارض احتمالی بعد از عمل شامل تنگی واژن، بی اختیاری ادراری، عفونت ادراری، آسیب به ارگانهای مجاور مانند رکتوم، عفونت زخم و محل عمل و میزان رضایت مندی جنسی بررسی شدند. همچنین میزان رضایت مندی بیماران از لحاظ زیبایی عمل توسط پرسشنامه ۲۰ موردی رضایت مندی جنسی با مقیاس ۵ موردی لیکرت ارزیابی شد. اطلاعات به دست آمده با استفاده از آزمون تی زوجی و نرم افزار آماری SPSS (نسخه ۱۱/۵) مورد تجزیه و تحلیل آماری قرار گرفت.

**یافته ها:** ۱۰ بیمار با میانگین سنی  $22 \pm 5/92$  سال تحت عمل پرینوپلاستی با پیوند پوست ناحیه تناسلی قرار گرفتند. مدت پیگیری به طور متوسط  $10 \pm 6/35$  ماه بود. عوارض بعد از عمل جراحی در ۲ بیمار مشاهده شد که شامل خونریزی و عفونت ادراری بود. در هیچ یک از بیماران تنگی واژن، آسیب به ارگانهای مجاور مانند رکتوم و عفونت محل عمل مشاهده نشد. میزان رضایت مندی افراد بعد از عمل به طور معنی داری افزایش داشت ( $p < 0/05$ ).

**نتیجه گیری:** استفاده از پیوند موضعی واژینال برای پرینوپلاستی در بیماران با ابهام تناسلی با نتایج قابل قبول و کم عارضه ای همراه است.

**کلمات کلیدی:** پرینوپلاستی، رضایت جنسی، عوارض، گرافت

\* نویسنده مسئول مکاتبات: دکتر کامیار توکلی طبسی؛ بیمارستان امام رضا (ع)، دانشگاه علوم پزشکی مشهد، مشهد، ایران. تلفن: ۰۵۱۱-۸۵۹۸۹۴۶  
پست الکترونیک: kamiartt@yahoo.com

## مقدمه

از پرینوپلاستی می توان جهت بازسازی واژن در بیماران مبتلا به آنومالی های مادرزادی دستگاه تناسلی مانند اختلال هویت جنسیتی<sup>۱</sup>، دو جنسی<sup>۲</sup> و آژنزی واژن و نیز بیمارانی که به علت عمل جراحی قبلی نیاز به دستکاری دارند، استفاده کرد. هیپرپلازی مادرزادی غده فوق کلیوی<sup>۳</sup> (CAH) شایع ترین علت ابهام تناسلی<sup>۴</sup> است که درمان های جراحی مربوط به آن مورد بحث است. پرینوپلاستی یکی از مراحل ژنیتوپلاستی است که هدف آن ایجاد یک واژن با طول کافی و عملکرد جنسی نرمال می باشد. روش های جراحی مختلفی برای تصحیح این آنومالی ارائه شده که در آن از گرافت های مختلف از جمله روده، پوست و آمنیون استفاده می شود (۵-۱). هدف از این مطالعه ارائه نتایج بازسازی دستگاه تناسلی مؤثرت با استفاده از پیوندهای موضعی ناحیه ژنیتال می باشد.

## روش کار

این مطالعه کارآزمایی بالینی آینده نگر در سال ۱۳۸۷ و ۱۳۸۸ بر روی ۱۰ بیمار مراجعه کننده به کلینیک اورولوژی ترمیمی در بیمارستان امام رضا (ع) مشهد انجام شد. ۴ بیمار مبتلا به فقدان واژن، ۳ بیمار مبتلا به هیپرپلازی مادرزادی غده فوق کلیوی و ۳ بیمار دچار اختلال در هویت جنسیتی بودند. بیماران با تنگی واژن به علت دیس پارونی یا درد در هنگام مقاربت جنسی که با گرفتن شرح حال و معاینه فیزیکی مشخص شده بودند، جهت انجام عمل انتخاب شدند. ۲ نفر از آنان به علت آژنزی واژن سابقه عمل جراحی داشتند و ۲ نفر دیگر سابقه تروما واژینال و ترمیم داشتند. ۳ بیمار مبتلا به هیپرپلازی مادرزادی غده فوق کلیوی توسط متخصص غدد معاینه ناحیه تناسلی شده بودند و پس از بررسی متخصص غدد با مشاهده ناهنجاری ناحیه تناسلی به نفع CAH به ما ارجاع شده بودند. ۳ بیمار مبتلا به اختلال هویت جنسیتی به

علت تمایل به تغییر جنسیت به مدت ۲ سال تحت نظر روانپزشک پزشکی قانونی بودند و با مجوز دادگستری جهت عمل جراحی پرینوپلاستی و تغییر جنسیت از یک مرد کامل به زن به ما مراجعه کرده بودند. کلیه بیماران با میانگین سنی  $22 \pm 5/92$  سال توسط یک جراح، تحت عمل جراحی ژنیتوپلاستی با استفاده از پیوندهای پرینه آل قرار گرفتند. مدت پیگیری بین ۳ تا ۲۴ ماه (به طور متوسط  $10 \pm 6/35$  ماه) بود. بیماران در طول مدت فالوآپ از نظر عوارض بعد از عمل شامل تنگی واژن، بی اختیاری ادراری، عفونت ادراری، آسیب به ارگانهای مجاور مانند رکتوم، عفونت زخم و محل عمل و میزان رضایت مندی جنسی مورد بررسی قرار گرفتند. همچنین در افراد مبتلا به اختلال هویت جنسیتی عمق واژن نیز اندازه گیری شد. عدم موفقیت به صورت نیاز به انجام عمل جراحی مجدد برای برطرف کردن عارضه یا از بین رفتن کلی نتیجه عمل تعریف شد.

## تکنیک جراحی

در ۳ گروه عمل جراحی ژنیتوپلاستی به روش پرینه آل و شامل ولوپلاستی، کلیتورپلاستی، حذف یا مدفون کردن پنیس، اרקیدکتومی دو طرفه و ساخت حفره واژن بود:

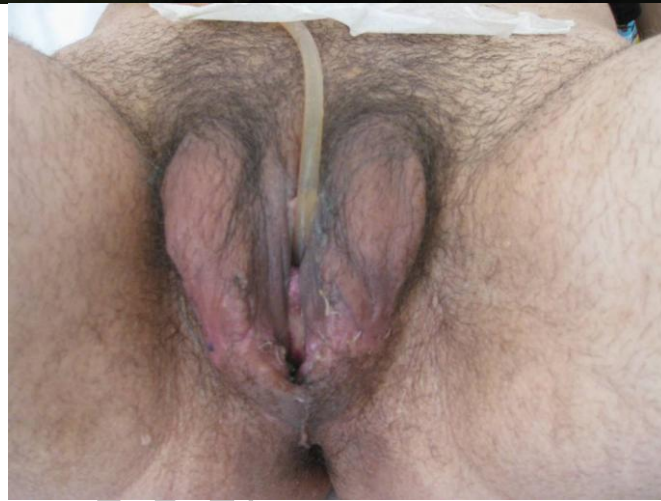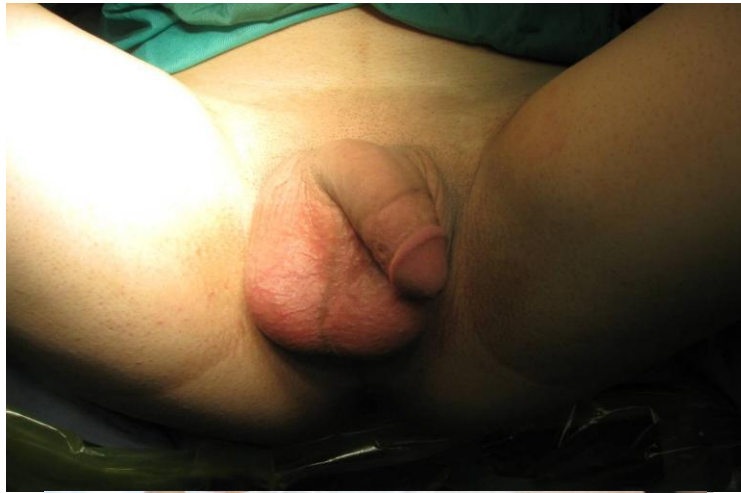**ولوپلاستی:** ولوپلاستی شامل ساختن ظاهر مناسب ولو (فرج) و نمای خارجی ژنیتال زنانه و بازسازی لب های بزرگ و کوچک می باشد. در مواردی که بقایای پوست بیضه وجود داشت پس از حذف پوست اضافه بیضه از مابقی آن در دو طرف برای ساخت لب های بزرگ پلاستی به سمت پایین استفاده شد. همچنین از پوست باقی مانده آلت برای لب های کوچک استفاده شد (شکل ۱).

<sup>1</sup> Transsex

<sup>2</sup> Intersex

<sup>3</sup> Congenital Adrenal Hyperplasia

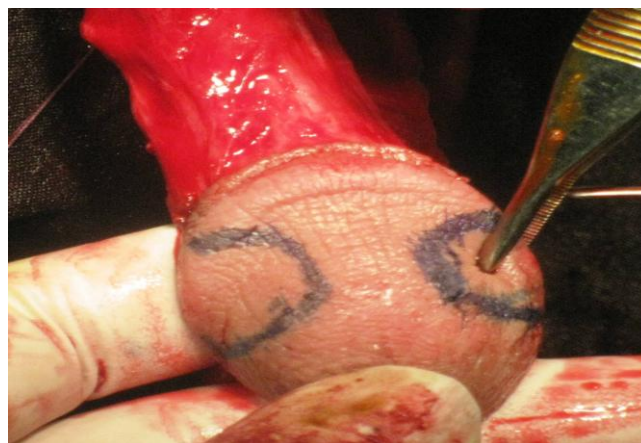<sup>4</sup> Ambiguous genitalia

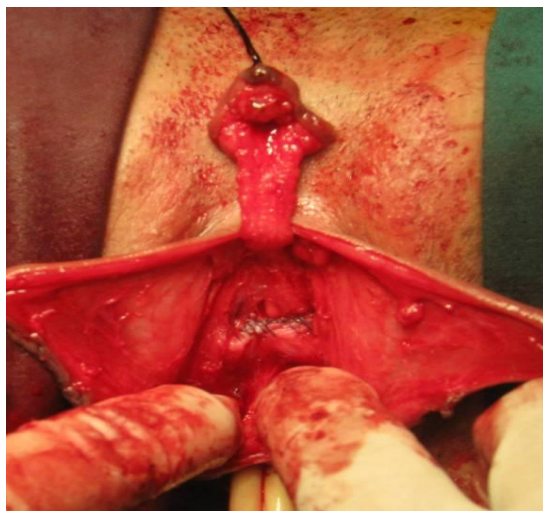


شکل ۱- الف- تصویر آلت و پوست بیضه قبل از عمل ب- تصویر ساختن لبهای بزرگ و کوچک از پوست آلت و اسکروتوم بعد از عمل

قسمت های حشفه آلت دو قسمت باقی مانده به هم بخیه شد (شکل ۲).

کلیتورپلاستی: برای کلیتورپلاستی در موارد لزوم ۲ پیوند از ۲ قسمت طرفی حشفه آلت به همراه پایه عصبی- عروقی آلت استفاده شد که پس از حذف سایر

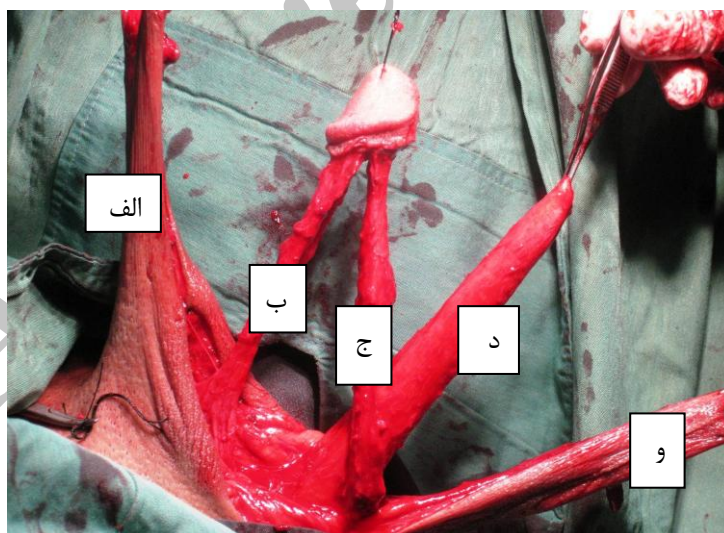




شکل ۲- کلیتورپلاستی با استفاده از ۲ پیوند از ۲ قسمت طرفی گلنس پنیس به همراه پایه نوروواسکولار

سطح شکمی (شکل ۳)، اجسام آلتی در سطح پایه پوبیس قطع می شدند (شکل ۴). برای جلوگیری از دردناک شدن در حین جراحی بعدی پس از قطع باقی مانده نسج اسفنجی در ریشه کاملاً کوتر و منهدم می شد.

**حذف یا مدفون کردن پنیس:** در مواردی که آلت بلند است و نیاز به کوتاه یا حذف آن وجود دارد اقدام به این عمل شد که به دو صورت انجام گرفت:  
الف- در مواردی که آلت کاملاً بلند بود پس از جدا کردن جسم غاری از سایر اجزاء آلت یعنی جدا کردن نورو واسکولار در سطح پشتی و جدا کردن جسم اسفنجی در

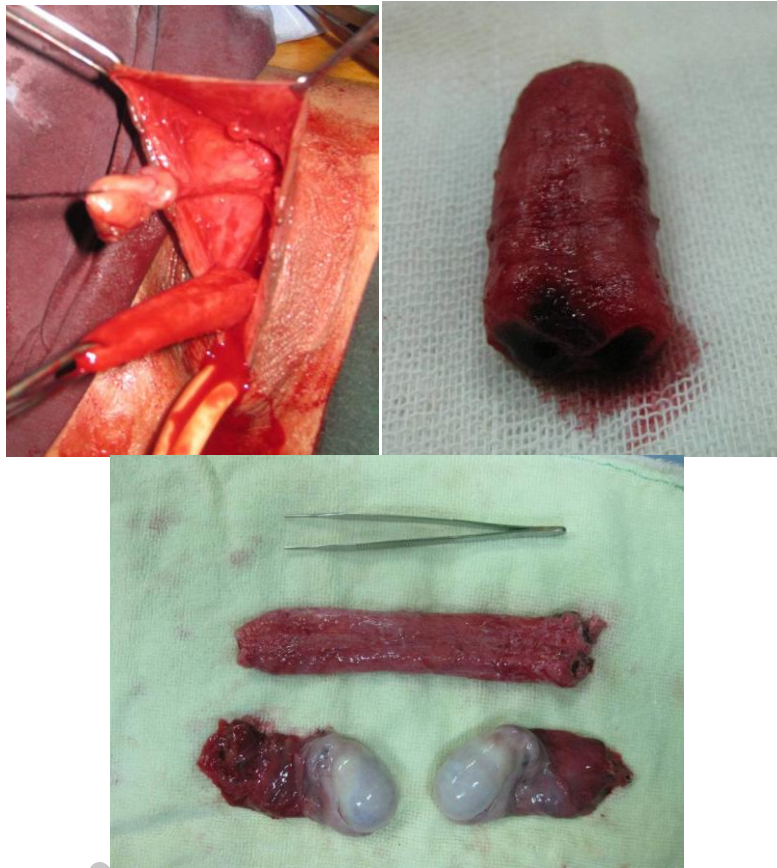


شکل ۳- جدا کردن اجزای آلت از یکدیگر:

الف- پوست آلت، ب- پایه نوروواسکولار، ج- جسم اسفنجی و مجرای ادرار، د- جسم غاری، و- فلپ U شکل معکوس پرینه آل

**ارکیدکتومی دو طرفه:** برداشتن بیضه با برشی در ناحیه اسکرویتال و در بعضی موارد که بیضه در ناحیه اینگوینال قرار داشت با برشی در ناحیه اینگوینال، بیضه ها برداشته می شد (شکل ۴).

ب- در مواردی که اجسام آلتی کوچک بود برشی روی آن داده شده، بافت های اسفنجی درون آن خارج و با بخیه بر روی خود چین داده و مدفون می شد.



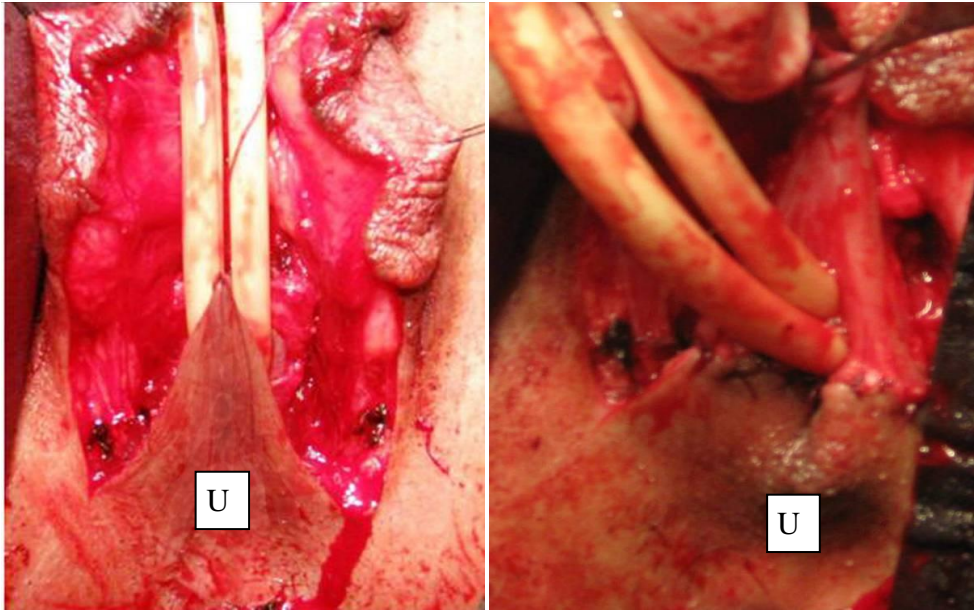
شکل ۴- خارج کردن جسم غاری و بیضه ها

زیر پوستی و عروق آن آزاد شده و پس از یک برش طولی روی دیواره خلفی سینوس اوروژنیتال یا برشی روی دیواره خلفی واژن استنوز قبلی، داخل سینوس قرار می گرفت. در مواردی که سینوس اوروژنیتال وجود داشت قبل از ایجاد برش در دیواره خلفی، سینوس کاملاً از اطراف آزاد می شد (شکل ۶).

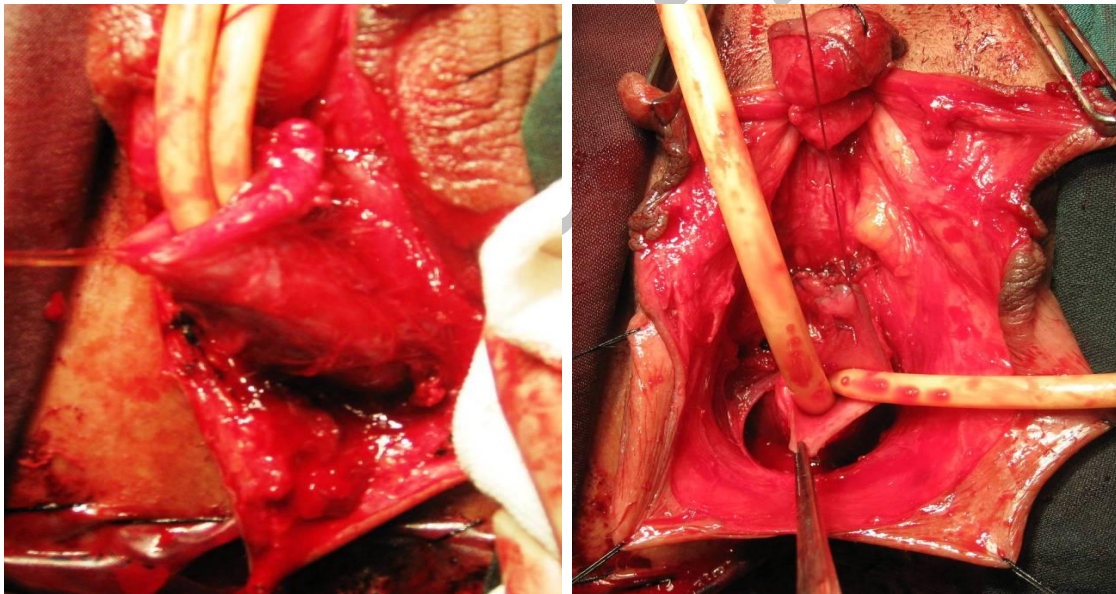
#### ساخت حفره واژن:

۱. پیوند پوستی U شکل پرینه ال خلفی: برای ساخت حفره واژن در مواردی که حفره سینوس اوروژنیتال وجود داشت یا در بیماران با تنگی واژن فقط یک پیوند با پایه پرینه خلفی ایجاد می شد و نوک آن در حفره واژن قرار می گرفت (شکل ۳، ۵). فلپ با حفظ چربی





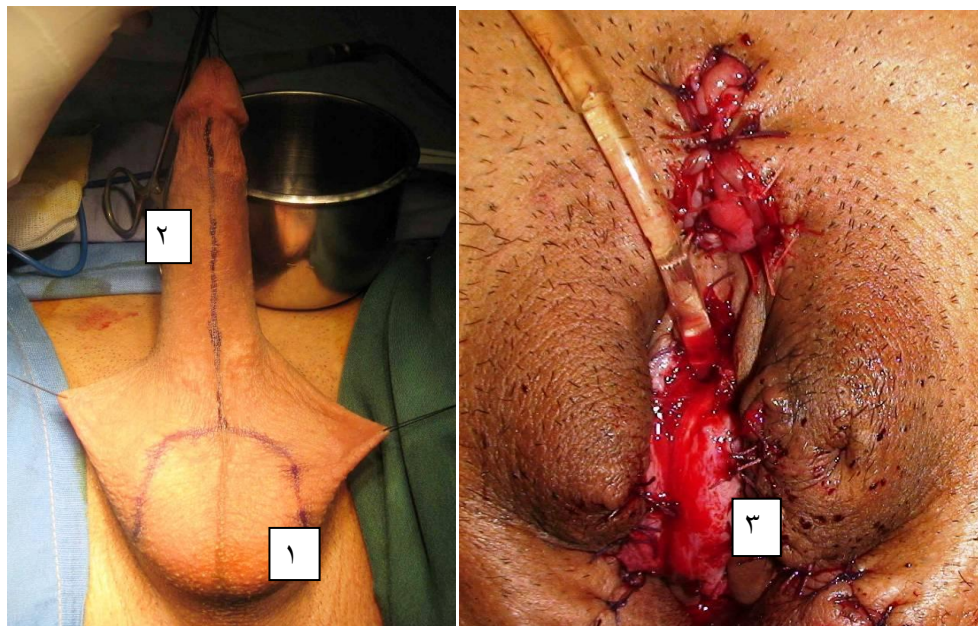
شکل ۵- فلپ پرینال خلفی با حفظ چربی زیر پوستی و عروق آن آزاد شده و پس از یک برش طولی روی دیواره خلفی سینوس اوروژنییتال یا برشی روی دیواره خلفی واژن استنوز قبلی، داخل سینوس قرار می گرفت.



شکل ۶- آزاد کردن کامل سینوس یوروژنییتال

پنیس به روش پوست آلت معکوس استفاده می شد (شکل ۷). سپس اضافی اجسام اسفنجی و مجرا به صورت طولی باز شده و در خط وسط به عنوان قسمتی از دیواره قدامی واژن قرار داده می شد به گونه ای که سطح پیشابراهی مجرا که گیرنده حسی آن قوی است به صورت قابل مشاهده در دیواره قدامی واژن قرار داده می شود (شکل ۷).

۲. آلت معکوس: در مواردی که پرینوپلاستی در افراد مبتلا به اختلال در هویت جنسیتی انجام می شد جهت ایجاد حفره واژن، پس از ایجاد برش U شکل معکوس در ناحیه یک حفره در ناحیه قدامی رکتوم با عمق مناسب تا ناحیه پروستاتیک بیمار ایجاد می شد. سپس از این فلپ U شکل معکوس خلفی پرینه آل جهت ساختن دیواره خلفی واژن استفاده می شد. جهت ساخت دیواره قدامی واژن در این بیماران از پوست



شکل ۷-۱- فلپ U شکل پوستریور پرینه آل جهت ساختن دیواره خلفی واژن ۲- پوست آلت جهت ساختن دیواره قدامی واژن ۳- اضافی اجسام اسفنجی و مجرا که به صورت طولی باز شده و در خط وسط به عنوان قسمتی از دیواره قدامی واژن قرار داده شده

آزمون تی زوجی انجام شد.  $p < 0.05$  به عنوان سطح معنی دار در نظر گرفته شد.

### یافته ها

۱۰ بیمار با میانگین سنی  $22 \pm 5/92$  سال تحت عمل پرینوپلاستی همراه با پیوند موضعی ناحیه تناسلی قرار گرفتند. مدت پیگیری بین ۳ تا ۲۴ ماه (به طور متوسط  $10 \pm 6/35$  ماه) بود. پیگیری بیماران در ۱، ۲، ۳، ۶، ۹، ۱۲ و ۲۴ ماه پس از عمل صورت گرفت. از ۱۰ بیمار، ۸ بیمار هیچ گونه عارضه ای نداشتند و عوارض بعد از عمل جراحی در ۲ بیمار (۲۰٪) مشاهده شد که شامل خونریزی (۱۰٪) و عفونت ادراری (۱۰٪) بود. در هیچ یک از بیماران تنگی واژن، آسیب به ارگان های مجاور مانند رکتوم و عفونت محل عمل مشاهده نشد (جدول ۱).

جابجایی مجرای ادراری بوسیله جراحی<sup>۱</sup> در موارد نیاز به جابجایی مجرای ادراری به سمت جلو از یک فلپ مخاط واژن و برگرداندن آن بر روی مجرا جهت جداسازی و اتصال دوباره به نقطه ای بالاتر آماده شد. در همه عمل ها یک قالب در داخل واژن قرار داده می شد که ۳ تا ۴ روز بعد از عمل تعویض و ۱۰ روز بعد از عمل کاملاً برداشته می شد. بعد از عمل پیگیری بیماران از نظر علائم و عوارض احتمالی شامل تنگی واژن، بی اختیاری ادراری، عفونت ادراری، آسیب به ارگانهای مجاور مانند رکتوم، خونریزی، عفونت زخم و محل عمل انجام می شد. پیگیری بیماران در ۱، ۲، ۳، ۶، ۹، ۱۲ و ۲۴ ماه پس از عمل صورت گرفت.

همچنین میزان رضایت مندی بیماران از لحاظ زیبایی عمل و نیز پرسشنامه ۲۰ موردی رضایت مندی جنسی با مقیاس ۵ موردی لیکرت (همیشه=۵ تا هرگز=۰) که روایی و پایایی آن در پژوهش های پیشین (۶) تعیین شده بود استفاده گردید. تجزیه و تحلیل داده ها با استفاده از نرم افزار آماری SPSS (نسخه ۱۱/۵) و

<sup>1</sup> Meatal advancement

جدول ۱- خلاصه نتایج عمل جراحی واژینوپلاستی

گروه ۱	۴ بیمار تنگی واژن	گروه های مورد مطالعه
گروه ۲	۳ بیمار مبتلا به هیپرپلازی مادرزادی غده فوق کلیوی	
گروه ۳	۳ بیمار مبتلا به اختلال در هویت جنسیتی	
گروه ۱	پیوند پرینه آل پشتی	روش جراحی
گروه ۲	فلپ پرینه آل دورسال، آزاد کردن سینوس ادراری تناسلی، آزاد کردن و مدفون کردن اجسام آلتی، کلیتوروپلاستی، ولوپلاستی، ترمیم مجرا	
گروه ۳	پیوند پرینه آل پشتی، حذف اجسام آلتی، ولوپلاستی، کلیتوروپلاستی، اخته کردن	
میانگین سن بیماران (سال)	۲۲±۵/۹۲	
متوسط زمان پیگیری (ماه)	۱۰±۶/۳۵	
تنگی واژن	۰	
بی اختیاری ادراری	۰	
عفونت ادراری	۱۰	
عوارض بعد از عمل	۰	آسیب به ارگانهای مجاور
	۰	عفونت محل عمل
	۱۰	خونریزی
	۸۰	بدون عارضه
اندازه گیری عمق واژن در بیماران مبتلا به اختلال در هویت جنسیتی	۱۲/۵ سانتیمتر	

\*آزمون تی زوجی

طولی آنها در دیواره قدامی واژن جدید استفاده می شد. اخته کردن دو طرفه نیز در این بیماران انجام شد. نتایج آنالیز آماری زوجی ویلکاکسون نشان داد که درصد موفقیت ۱۰۰٪ بود و عوارض ایجاد شده تنها در ۲۰٪ بیماران مشاهده شد. آزمون تی زوجی نشان داد که رضایت مندی افراد بعد از عمل به طور معنی داری افزایش داشته است. (p=۰/۰۰۰).

### بحث

جهت تصحیح ابهام تناسلی تکنیک های جراحی متفاوتی پیشنهاد شده است و هنوز جراحان به یک اتفاق نظر نرسیدند. در این روش جراحی از پیوندها و فلپ های نواحی مختلفی مثل روده، پوست، آمیون و پوست ناحیه تناسلی در اعمال جراحی استفاده شده و موفقیت عمل با توجه عوارض پایین بعد از عمل و میزان رضایت مندی جنسی بیمار مشخص می شود (۵-۱). در مطالعه کاراتک و همکاران که بر روی ۲۹ بیمار انجام شد برای

اعمال جراحی استفاده شده به تفکیک بیماران عبارتست از:

- در ۴ بیمار مبتلا به تنگی واژن تنها از روش فلپ U شکل معکوس پرینه استفاده شد.
- در سه بیمار مبتلا به هیپرپلازی مادرزادی غده فوق کلیوی اعمال جراحی انجام شده به شرح زیر است: آزاد کردن سینوس ادراری تناسلی و استفاده از فلپ U شکل معکوس پرینه و کلیتوروپلاستی، ولوپلاستی در تمامی بیماران و جابجایی مجرای ادراری در ۲ بیمار بود. جهت مدفون کردن اجسام آلتی در دو بیمار کورپورها حذف شده و در یک بیمار کورپورها مدفون شد.
- در گروه سوم بیماران مبتلا به اختلال در هویت جنسیتی، در تمامی بیماران پس حذف کورپورها اعمال کلیتوروپلاستی، ولوپلاستی، ایجاد حفره جهت پرینوپلاستی و ایجاد واژن با استفاده از فلپ های معکوس روش پوست آلت معکوس انجام شد. در تمامی موارد از اضافی جسم اسفنجی و پیشابراه پس از بازکردن



ناحیه عمل شده، مشاهده نشد. بعد از عمل همه بیماران از لحاظ زیبایی بعد از عمل رضایت داشتند. در مطالعه البسام و همکاران (۲۰۰۴) که در کشور عربستان انجام شد، ۶۹ بیمار وارد مطالعه شدند که ۵۵ نفر از آنان هیپریلازی مادرزادی آدرنال (CAH)، ۳ بیمار سندرم بیضه زن ساز، ۲ بیمار دیسژنری گنادی، ۱ بیمار آژنری واژن و ۱ بیمار نیز بزرگی مادرزادی کلیتوریس داشت. میانگین سنی بیماران بین ۱-۱۵ سال بود. در ۹۰٪ بیماران بازسازی شامل پرینوپلاستی و کلیتوروپلاستی انجام شد. ۷۸٪ بیماران از نتایج ظاهری و زیبایی عمل رضایت داشتند. ۸۳٪ بیماران اندازه واژن مناسبی داشتند در حالی که ۱۶٪ دچار تنگی واژن بودند. عوارض بعد از عمل شامل فیستول ادراری (۱ نفر)، تنگی مجرای ادراری (۱ نفر) و مثانه نوروژنیک (۱ نفر) بود (۹). در مطالعه حاضر به علت مراقبت و برش صحیح عوارضی چون فیستول ادراری و تنگی مجرای ادراری مشاهده نشد. در مطالعه دیگری که در سال ۲۰۰۹ در کشور هلند انجام شد، ۴۳ بیمار تحت عمل جراحی پرینوپلاستی قرار گرفتند. بیشتر این بیماران مبتلا به هیپریلازی مادرزادی آدرنال بودند. عوارض بعد از عمل شامل: تنگی واژن در ۱۰ بیمار، هیپوسپادیاپاس زنانه در ۷ بیمار و بزرگی کلیتوریس در ۳ بیمار مشاهده شد (۱۰).

در مطالعه گزالبز و همکاران که در دانشگاه میامی انجام شد، ۱۱ بیمار با آنومالی سینوس اوروژنیتال تحت عمل ژنیتوپلاستی با استفاده از فلپ اوروژنیتال قرار گرفتند. میانگین سنی بیماران بین ۳ ماه تا ۱۳ سال بود. ۷ بیمار مبتلا به هیپریلازی مادرزادی آدرنال، ۲ بیمار ناهنجاری کلوک و ۲ بیمار دچار آنومالی سینوس ادراری تناسلی بود. بعد از عمل وضعیت فیزیولوژیک واژن به جز در ۱ بیمار مناسب و رضایت بخش بود و در هیچ کدام از بیماران تنگی واژن مشاهده نشد. تنها در ۱ مورد تنگی مجرای ادراری (تنگی پیشابراه) مشاهده شد (۱۱). در این مطالعه نیز پرینوپلاستی با پیوند موضعی نتایج رضایت بخشی از لحاظ عوارض بعد از عمل و رضایت جنسی نشان داد و وضعیت فیزیولوژیک واژن نیز بعد از عمل رضایت بخش بود. پیوندهای پوستی با منشاء ژنیتال به تحریکات

۲۷ مورد گرافتی از کولون سیگموئید و برای ۲ مورد قوسی از ایلیموم (قسمتی از روده باریک) همراه با پایه آن برای ترمیم واژن استفاده شد و عروق این نواحی به عروق اپی گاستریک تحتانی وصل شد. ۲ ماه بعد از عمل در یکی از بیماران نکروز روده و در ۱۵ بیمار تنگی واژن مشاهده شد که با دیلاتاسیون بهبود یافتند (۵). در مقابل در مطالعه چترجی ۲ بیمار با استفاده از اتوگرافت روده تحت عمل واژینوپلاستی قرار گرفتند که در طی فالوآپ آنها تنگی قابل ملاحظه ای مشاهده نشد (۶). در مطالعه حاضر با توجه به استفاده از فلپ های موضعی دو عارضه تنگی واژن و موکوره (ترشحات مخاطی روده) وجود نداشت. در مطالعه فارکاس و همکاران (۲۰۰۱) که با هدف بررسی میزان موفقیت تکنیک ۱ مرحله ای پرینوپلاستی در کودکان با سندرم آدرنوژنیتال (CAH) انجام گرفت، ۴۷ نوزاد و ۲ نوجوان وارد مطالعه شدند و تحت عمل ۱ مرحله ای پرینوپلاستی قرار گرفتند. از ۴۹ بیمار، ۴۴ نفر مبتلا به هیپریلازی مادرزادی غده فوق کلیوی، ۲ بیمار مبتلا به سندرم عدم حساسیت به آندروژن و ۳ نفر از آنها هرمافرودیت حقیقی داشتند. در ۲ بیمار تکنیک Passerini-Gazel استفاده شد در حالی که در ۴۶ بیمار از روش پرینوپلاستی استفاده شد. به این ترتیب که از تقسیم آلت و پوست پره پوس (در رأس آلت) به ۲ صفحه طرفی برای بازسازی واژن و لب های کوچک و از چین های پوست بیضه برای بازسازی لب های بزرگ استفاده شد. کلیتورپلاستی بر اساس روش کوگان انجام شد. میانگین زمان عمل جراحی بین ۲-۳ ساعت و متوسط زمان بستری بیماران بین ۴-۵ روز بود. عوارض بعد از عمل شامل یک مورد آسیب به رکتوم، ۳ مورد عفونت زخم ناحیه باسن و یک مورد عدم وجود کلیتوریس بود. نتایج عمل در همه بیماران بعد از پرینوپلاستی از لحاظ زیبایی و عملکرد اولیه رضایت بخش بود. تنها در ۲ بیمار، بزرگی مجدد کلیتوریس ناشی از مهار ناکافی هورمون های آدرنال مشاهده شد (۸). در مطالعه حاضر به دلیل مراقبت و دقت حین عمل، آسیب به اعضاء اطراف از جمله رکتوم و نیز زخم

هورمونی پاسخ می دهد زیرا برای آنها گیرنده لازم را دارد. به علاوه از نظر ظاهری و زیبایی نتایج آن مطلوب است و بعد از عمل نیازی به دیلاتاسیون واژن ندارد.

## تشکر و قدردانی

نویسندگان بر خود لازم می دانند از همکاری تمامی بیماران مورد مطالعه تشکر و قدردانی نمایند.

## نتیجه گیری

استفاده از پیوند موضعی واژینال برای پرینوپلاستی در بیماران با ابهام تناسلی با نتایج قابل قبولی همراه می باشد.

## منابع

1. Ashworth MF, Morton KE, Dewhurst J, Lilford RJ, Bates RG. Vaginoplasty using amnion. *Obstet Gynecol* 1986 Mar;67(3):443-6.
2. Nisolle M, Donnez J. Vaginopasty using amniotic membranes in cases of vaginal agenesis or after vaginectomy. *J Gynecol Surg* 1992 Spring;8(1):25-30.
3. Zafar M, Saeed S, Kant B, Murtaza B, Dar MF, Khan NA. Use of amnion in vaginoplasty for vaginal atresia. *J Coll Physicians Surg Pak* 2007 Feb;17(2):107-9.
4. Sircili MH, de Menndonca BB, Denes FT, Madureira G, Bachega TA, Silva FA. Anatomical and functional outcomes of feminizing genitoplasty for ambiguous genitalia in patients with virilizing congenital adrenal hyperplasia. *Clinics (Sao Paulo)* 2006 Jun;61(3):209-14.
5. Karateke A, Haliloglu B, Parlak O, Cam C, Coksuer H. Intestinal vaginoplasty: seven years' experience of a tertiary center. *Fertil Steril* 2010 Nov;94(6):2312-5.
6. Chatterjee SR. Two case reports on vaginoplasty in cases of congenital absence of vagina. *J Indian Med Assoc* 2003 Oct;101(10):606-7.
7. Farkas A, Chertin B, Hadas-Halpren I. 1-Stage feminizing genitoplasty: 8 years of experience with 49 cases. *J Urol* 2001 Jun;165(6 Pt 2):2341-6.
8. Al-Bassam A, Gado A. Feminizing genital reconstruction: experience with 52 cases of ambiguous genitalia. *Eur J Pediatr Surg* 2004 Jun;14(3):172-8.
9. Oswiecimska JM, Paradysz A, Zyczkowski M, Ziara KT, Pikiewicz-Koch A, Stojewska M, et al. Effects of feminizing surgery for ambiguous genitalia - a novel scale for evaluation of cosmetic and anatomical results. *Neuro Endocrinol Lett* 2009;30 (2):262-7.
10. Gosalbez R, Castellan M, Ibrahim E, DiSandro M, Labbie A. New concepts in feminizing genitoplasty- is the Fortunoff flap obsolete? *J Urol* 2005 Dec;174(6):2350-3.