

گزارش یک مورد خونریزی پس از زایمان طبیعی با تشخیص نهایی کوریوکارسینوم

دکتر زهره یوسفی^۱، دکتر صدیقه قاسمیان مهردیزج^{۲*}، فرزانه رشیدی فکاری^۳،
دکتر محمد بیدار فریمانی^۴

۱. استاد گروه زنان و مامایی، مرکز تحقیقات اختلالات تخمک گذاری، دانشکده پزشکی، دانشگاه علوم پزشکی مشهد، مشهد، ایران.
۲. دستیار تخصصی زنان و مامایی، دانشکده پزشکی، دانشگاه علوم پزشکی مشهد، مشهد، ایران.
۳. دانشجوی کارشناسی ارشد مامایی، کمیته تحقیقات دانشجویی، دانشکده پرستاری و مامایی، دانشگاه علوم پزشکی مشهد، مشهد، ایران.
۴. متخصص آسیب شناسی، آزمایشگاه آراد، مشهد، ایران.

تاریخ دریافت: ۱۳۹۲/۱۰/۱۹ تاریخ پذیرش: ۱۳۹۳/۱/۶

خلاصه

مقدمه: خونریزی واژینال، علامت مشترکی از تظاهرات بالینی خونریزی دیررس بعد از زایمان و کوریوکارسینوم است. کوریوکارسینوم به سرعت رشد می کند و به قسمت های مختلف بدن متاستاز داده و منجر به آسیب عروق خونی و بروز علائمی نظیر خونریزی می شود. مطالعه حاضر با هدف گزارش یک مورد خونریزی پس از زایمان طبیعی با تشخیص نهایی کوریوکارسینوم انجام شد.

گزارش مورد: در این گزارش، خانمی ۳۴ ساله با شکایت خونریزی واژینال ۴۵ روز بعد از زایمان طبیعی مراجعه کرد. در بررسی انجام شده کوریوکارسینوم تشخیص داده شد. به علت متاستاز قسمت های مختلف بدن، بیمار با شیمی درمانی و جراحی درمان شد، اما به درمان پاسخ نداد و در نهایت بیمار فوت کرد.

نتیجه گیری: با توجه به اینکه خونریزی واژینال، علامت مشترکی از تظاهرات بالینی خونریزی دیررس بعد از زایمان با کوریوکارسینوم است، توصیه می شود که خونریزی واژینال در دوران نفاس به عنوان یک زنگ خطر از وجود کوریوکارسینوم در نظر گرفته شود.

کلمات کلیدی: بیماری های تروفوبلاستیک بارداری، خونریزی پس از زایمان، شیمی درمانی، کوریوکارسینوم

* نویسنده مسئول مکاتبات: دکتر صدیقه قاسمیان مهردیزج؛ دانشکده پزشکی، دانشگاه علوم پزشکی مشهد، مشهد، ایران. تلفن: ۰۵۱۱-۸۰۱۲۴۷۷؛ پست الکترونیک: dr.ghassemian@yahoo.com

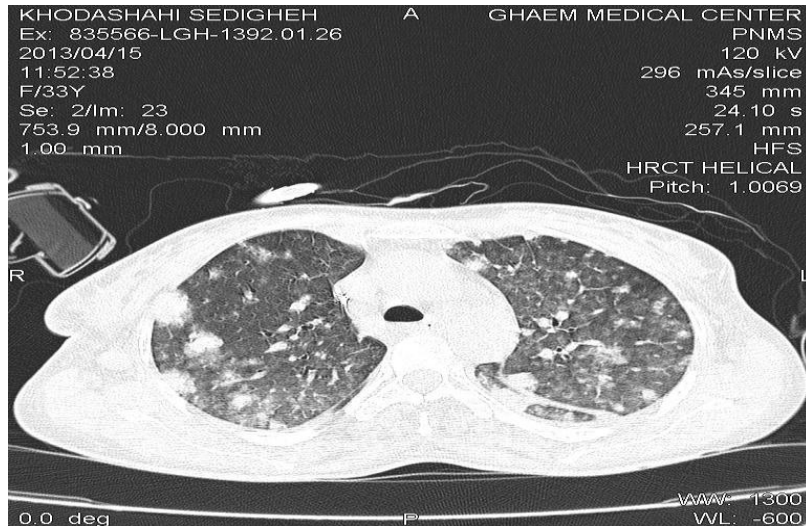
مقدمه

گزارش مورد

خانمی ۳۴ ساله با سابقه ۴ نوبت بارداری و زایمان، ۴۵ روز بعد از زایمان با شکایت تداوم خونریزی واژینال بعد از زایمان به بیمارستان مراجعه و تحت عمل کورتاژ تخلیه ای قرار گرفت. ۲۰ روز پس از اولین کورتاژ، بیمار مجدداً به دلیل تشدید خونریزی واژینال، ضعف و علائم بالینی کم خونی مراجعه کرد. با توجه به گزارش سونوگرافی انجام شده مبنی بر وجود نسوج بقایای حاملگی و تداوم خونریزی واژینال علی‌رغم پاتولوژی کورتاژ قبلی مبنی بر دسیدوا، بیمار مجدداً تحت کورتاژ تخلیه‌ای قرار گرفت. گزارش پاتولوژی مبنی بر بیماری تروفوبلاستیک بارداری بود. ۲ هفته پس از کورتاژ دوم، بیمار به دلیل تداوم خونریزی واژینال، درد شکم و ضعف اندام تحتانی برای اولین بار به مرکز ما مراجعه کرد. در بررسی اولیه، بیمار از نظر علائم حیاتی نرمال بود. در معاینه لگنی، خونریزی در حد لکه بینی، ظاهر سرویکس طبیعی و سایز رحم در حد ۱۲ هفته لمس شد. شکم نرم و تندرست در ربع تحتانی چپ^۱ وجود داشت. در سونوگرافی انجام شده، سایز رحم بزرگتر از حد نرمال و حاوی توده هتروژن به ابعاد ۴۱×۲۵ میلی متر در حفره آندومتر با افزایش واسکولاریته گزارش شد. در رادیوگرافی ریه، ندول های پراکنده در هر دو ریه مشاهده شد (شکل ۱).

خونریزی پس از زایمان، یکی از سه دلیل عمده مرگ و میر مادران می باشد. علی‌رغم اقدامات درمانی و تشخیصی در اداره خونریزی‌های پس از زایمان، خونریزی‌های دیررس به دلیل تأخیر در تشخیص و درمان های هورمونی نامناسب می‌تواند پیامدهای مرگباری داشته باشند (۱). خونریزی واژینال، شایع ترین علت مراجعه بیماران مبتلا به بیماری های تروفوبلاستیک بارداری است، بنابراین در موارد خونریزی تأخیری مقاوم و عدم پاسخ به درمان های متداول در بیماران با تولد جنین زنده با شک به کوریوکارسینوم به عنوان یکی از علل خونریزی دیررس، پس از زایمان بهتر است اندازه گیری سطح BHCG سرم انجام شود تا در صورت مثبت بودن آن با بکارگیری اقدامات مناسب بتوان مرگ و میر این بیماران را کاهش داد (۲). شیوع کوریوکارسینوم بعد از حاملگی غیر مولار در ۱۷٪ موارد بیماری های تروفوبلاستیک بارداری گزارش شده است (۴). در مطالعه تیدی و همکاران (۱۹۹۵)، مرگ و میر زنان با بیماری های تروفوبلاستیک بارداری که بعد از زایمان و تولد جنین زنده تشخیص داده شده بود نسبت به بیماران با حاملگی غیرمولار که منجر به سقط شده بود، بیشتر بود (۲۱٪ در مقابل ۶٪) (۵). علی‌رغم مراجعه بیماران کوریوکارسینوم بعد از زایمان به متخصصین زنان، تعداد زیادی از بیماران در مراحل اولیه بیماری به صورت اشتباهی درمان می‌شوند و در اکثر موارد در زمان متاستازهای متعدد تشخیص داده می‌شوند (۶). نتایج مطالعه دابسون و همکاران (۱۹۹۹) نشان داد که تأخیر در تشخیص کوریوکارسینومای پس از بارداری طبیعی، منجر به افزایش موربیدیت و افزایش نیاز به شیمی درمانی ترکیبی با دوز بالا می‌شود (۷). در گزارش مورد حاضر یک بیمار با کوریوکارسینوم بعد از زایمان طبیعی به دلیل تأخیر در تشخیص و زمانی که بیمار مبتلا به متاستازهای متعدد بود، گزارش می‌شود.

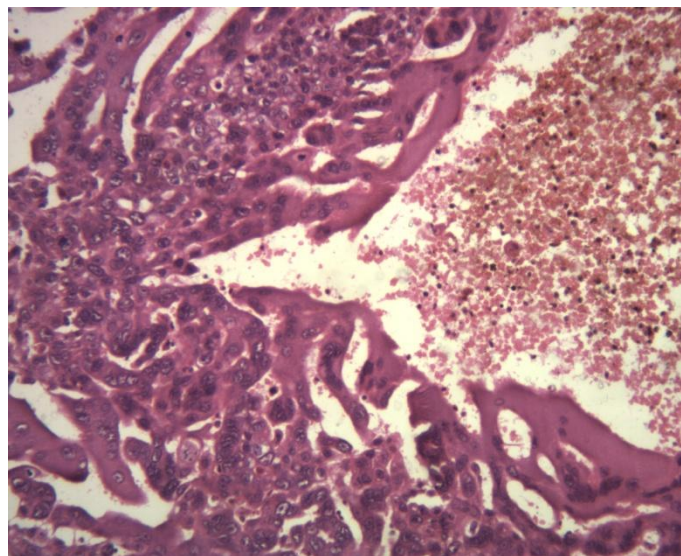
¹ Left lower quadrant



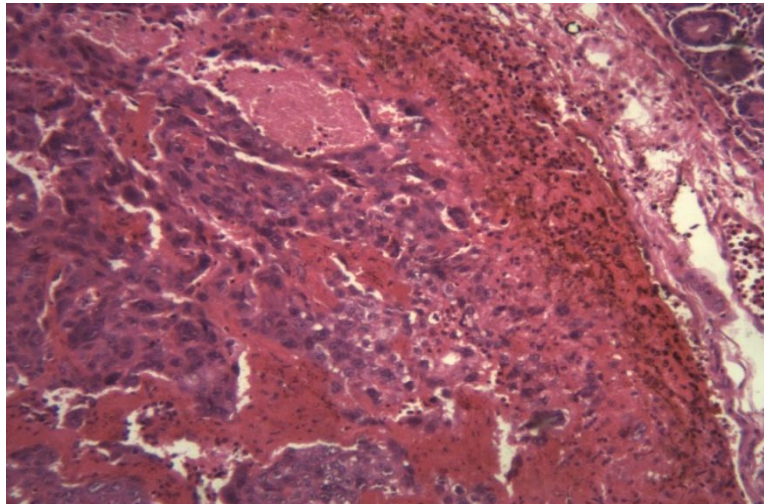
شکل (۱)- CT اسکن ریه، ندولهای منتشر در هر دو ریه وجود دارد

گرم در دسی لیتر رسید. انجام کولونوسکوپی به دلیل خونریزی گوارشی امکان پذیر نبود. بیمار به دلیل کاهش سطح هوشیاری به بخش مراقبت های ویژه انتقال یافت. در سی تی آنژیوگرافی عروق شکمی، خونریزی از شاخه شریان مزانتریک فوقانی مشاهده شد. علی رغم تجویز فرآورده های خونی، سطح هموگلوبین بیمار به ۴/۷ گرم در دسی لیتر رسید، لذا لاپاراتومی اورژانس انجام شد. در بررسی شکم، خونریزی از روده باریک از ضایعه ۱×۱ سانتی متر در ۷۰ سانتی متری لیگامان تریز وجود داشت. رزکسیون آناستوموز روده انجام شد و آسیب شناسی نمونه آدنوکارسینوم روده را گزارش کرد (شکل ۲).

سطح BHCG سرم ۵۴۰ میلی یونیت در میلی لیتر گزارش شد. با توجه به ادم و ضعف اندام تحتانی و احتمال ترومبوز عروقی، جهت بررسی وضعیت عروقی از بیمار سونوگرافی داپلر درخواست شد. در این بررسی عروق ایلیاک و فمورال طبیعی بود. نتایج سی تی اسکن شکم و لگن نشان داد که تخمدان سمت راست دارای کیست های متعدد و رحم، بزرگتر از اندازه طبیعی و حاوی توده هتروژن است ولی کبد، طحال و پانکراس طبیعی می باشند. اما در سی تی اسکن ریه، ندول های منتشر در هر دو ریه وجود داشت. با احتمال تشخیص مرحله ۳ بیماری تروفوبلاستیک بارداری، تصمیم به شیمی درمانی گرفته شد، اما بیمار در این روز دچار رکتورژی شدید شده و سطح هموگلوبین سرم به ۷/۶



شکل ۲: الف- متاستاز کوریوکارسینوما به روده ی باریک



شکل ۲:ب- متاستاز کوریوکارسینوما به روده‌ی باریک

بحث

خونریزی واژینال، علامت مشترکی از تظاهرات بالینی خونریزی دیررس بعد از زایمان و کوریوکارسینوم است. در خونریزی واژینال در دوران نفاس باید به کوریوکارسینوم شک کرد. در مطالعه حاضر یک مورد خونریزی دیررس بعد از زایمان طبیعی با تشخیص نهایی کوریوکارسینوم که به دلیل تأخیر در تشخیص و زمانی که بیمار مبتلا به متاستازهای متعدد بود، گزارش شد. تشخیص افتراقی کوریوکارسینوم بعد از زایمان، تومور محل جایگزینی جفت است که استفاده از روش های ایمنو هیستو شیمیایی مانند HPL، ki-67 و سطح BHCG می تواند کمک کننده باشد. از جمله ویژگی های کوریوکارسینوم، رشد سریع تومور و متاستاز به قسمت های مختلف بدن، آسیب عروق خونی و بروز خونریزی از قسمت های مختلف بدن می باشد (۸، ۹).

روی و همکاران (۲۰۱۱) یک مورد کوریوکارسینوم در ۲۸ روز بعد از سزارین را در خانمی ۲۴ ساله با خونریزی واژینال و بزرگی رحم گزارش کردند (۱۲). کوماری و همکاران (۲۰۱۳) یک مورد کوریوکارسینوم در ۶ هفته پس از زایمان در خانمی ۲۹ ساله با خونریزی مداوم واژینال گزارش کردند (۱۳). در گزارش حاضر نیز کوریوکارسینوم پس از زایمان در بیمار، حدود ۴۵ روز بعد از زایمان طبیعی با خونریزی واژینال

با توجه به احتمال مرحله ۴ بیماری تروفوبلاستیک بارداری، تصمیم به شیمی درمانی با رژیم ترکیبی (اتوپوساید، متوتروکسات، اکتینوماپسین D، سیکلوفسفامید و وینکریستین)^۱ بعد از بهبود حال عمومی بیمار گرفته شد ولی ۲ روز پس از لاپاراتومی، بیمار دچار درد ژنرالیزه در ناحیه شکم با تندرns در سمت ربع تحتانی چپ و اتساع شکم شد. در سونوگرافی شکم، توده ۶۸×۷۴×۱۲۶ سانتیمتر در ربع تحتانی چپ و مایع آزاد در شکم و لگن گزارش شد و در سی تی اسکن انجام شده، افزایش سایز عضله پسواس با کانون ۱۱×۴ مشاهده شد. برای بیمار لاپاراتومی اورژانس انجام شد. در بررسی شکم، هماتوم وسیع پسواس با خونریزی فراوان در خلف صفاق وجود داشت. پس از تخلیه ۲ لیتر خون و جایگذاری ۲ عدد درن، شکم بسته شد. بعد از ۵ روز از لاپاراتومی، با سطح BHCG ۱۹۷۰۰۰ میلی یونیت در میلی لیتر، شیمی درمانی با رژیم ترکیبی (اتوپوساید، متوتروکسات، اکتینوماپسین D، سیکلوفسفامید و وینکریستین)^۲ برای بیمار شروع شد. اما متأسفانه همزمان با شروع شیمی درمانی روز هفتم بیمار فوت کرد.

¹ Etoposide- methotrexate- Actinomycin- Cyclophosphamide- vincristine

² Etoposide- methotrexate- Actinomycin- Cyclophosphamide- vincristine

بیمار استفاده شد و یک نسخه از رضایت در اختیار سردبیر قرار گرفت.

نتیجه گیری

با توجه به اینکه خونریزی واژینال، علامت مشترکی از تظاهرات بالینی خونریزی دیررس بعد از زایمان با کوریوکارسینوم است، توصیه می شود که خونریزی واژینال در دوران نفاس به عنوان یک زنگ خطر از وجود کوریوکارسینوم در نظر گرفته شود. تشخیص زودهنگام و درمان به موقع بیمار، منجر به تشخیص بیماری در مراحل اولیه و بهبود پیش آگهی خواهد شد.

تشکر و قدردانی

بدینوسیله از همکاری و مساعدت آزمایشگاه آسیب شناسی و سایر افرادی که ما را در امر نوشتن این مقاله همراهی کردند، تشکر و قدردانی می شود.

و بزرگی رحم مشاهده شد. در اکثر موارد کوریوکارسینوم پس از زایمان در حفره رحم رشد می کند و منجر به آسیب دیواره رحم و ایجاد خونریزی نامنظم می شود. تشخیص و درمان زودرس کوریوکارسینوم پس از زایمان، اهمیت زیادی دارد (۱۳). نتایج مطالعه ریو و همکاران (۲۰۱۱) بر روی ۱۲۳ مورد کوریوکارسینوم پس از زایمان نشان داد که کوتاه کردن فاصله بین تشخیص و درمان، منجر به بهبود پیش آگهی بیماران خواهد شد (۱۴). از نقاط ضعف این مطالعه، عدم دسترسی کامل به پرونده بالینی قبلی بیمار بود و از نقاط قوت این مطالعه، کاربردی بودن این گزارش مورد در افزایش دقت در تشخیص بالینی به موقع و کاهش مرگ و میر مادران می باشد. متأسفانه در مطالعه حاضر، تأخیر در تشخیص و عدم پاسخ به درمان بیمار، منجر به مرگ بیمار شد. اطلاعات منتشر شده در این گزارش مورد، با رضایت خانواده

منابع

1. Miller JM, Surwit EA, Hammond CB. Choriocarcinoma following term pregnancy. *Obstet Gynecol* 1979 Feb;53(2):207-12.
2. Yousefi Z, Homaei F. [Gestational trophoblastic disease with metastasis to kidney: case report] [Article in Persian]. *Iran J Obstet Gynecol Infertil* 2005;8(3):152-7.
3. Danihel L, Sokol L, Breitenacker G, Korbel H, Porubsky J, Liska J, et al. [Extrauterine choriocarcinoma-a rare form of gestational trophoblastic disease] [Article in Slovak]. *Bratislav Lek Listy* 1996 May;97(5):279-83.
4. Nugent D, Hassadia A, Everard J, Hancock BW, Tidy JA. Postpartum choriocarcinoma presentation, management and survival. *2006 Oct*;51(10):819-24.
5. Tidy JA, Rustin GJ, Newlands ES, Foskett M, Fuller S, Short D, et al. Presentation and management of choriocarcinoma after nonmolar pregnancy. *Br J Obstet Gynecol* 1995 Sep;102(9):715-9.
6. Lurain JR, Brewer JI. Treatment of high-risk gestational trophoblastic disease with methotrexate, actinomycin and cyclophosphamide chemotherapy. *Obstet Gynecol* 1985 Jun;65(6):830-6.
7. Dobson LS, Gillespie AM, Coleman RE, Hancock BW. The presentation and management of post-partum choriocarcinoma. *Br J Cancer* 1999 Mar;79(0-10):1531-3.
8. Balagopal P, Pandey M, Chandramohan K, Somanathan T, Kumar A. Unusual presentation of choriocarcinoma. *World J Surg Oncol* 2003 Apr 17;1(1):4.
9. Flam F. Choriocarcinoma in the term placenta, a difficult diagnosis. *Eur J Gynecol Oncol* 1996;17(6):510-1.
10. Feltmate CM, Genest DR, Wise L, Bernstein MR, Goldstein DP, Berkowitz RS. Placental site trophoblastic tumor: a 17-year experience at the new England Trophoblastic Disease Center. *Gynecol Oncol* 2001 Sep;82(3):415-9.
11. Ma Y, Xiang Y, Wan XR, Chen Y, Feng FZ, Lei CZ, et al. The prognostic analysis of 123 postpartum choriocarcinoma cases. *Int J Gynecol Cancer* 2008 Sep-Oct;18(5):1097-101.
12. Roy JS, Wasik S, Begum A, Hossen M, Hossain F. Metastatic choriocarcinoma following live birth – a rare presentation. *Bangabandhu Sheikh Mujib Med Univ J* 2011;4(2):116-8.
13. Kumari S, Chaudhuri P, Aich M. Choriocarcinoma following term live birth-case report. *RCOG World Congress 2013. Liverpool UK, 24-26 June 2013. Available at:* <http://epostersonline.s3.amazonaws.com/rcog2013/rcog2013.3130238.NORMAL.pdf>
14. Ryu JH, Choi CH, Kim TJ, Lee JW, Kim BG, Bae DS. Chemo-resistant choriocarcinoma metastatic to colon cured by low-anterior resection. *J Gynecol Oncol* 2011 Sep;22(3):203-6.