

گزارش یک مورد نادر تومور متاستاتیک ولو با منشأ کلیوی

دکتر ملیحه حسن‌زاده مفرد^۱، دکتر فائزه جعفریان^{۲*}، دکتر لعیبا شیرین‌زاده^۳

۱. دانشیار گروه زنان و مامایی، فلوشیپ انکولوژی زنان، مرکز تحقیقات سلامت زنان، دانشکده پزشکی، دانشگاه علوم پزشکی مشهد، مشهد، ایران.
۲. دستیار گروه زنان و مامایی، دانشکده پزشکی، دانشگاه علوم پزشکی مشهد، مشهد، ایران.
۳. دستیار فلوشیپ انکولوژی زنان، دانشکده پزشکی، دانشگاه علوم پزشکی مشهد، مشهد، ایران.

تاریخ دریافت: ۱۳۹۵/۰۲/۱۸ تاریخ پذیرش: ۱۳۹۵/۰۵/۰۴

خلاصه

مقدمه: سرطان ولو، اولیه یا متاستاتیک، یک تومور نادر است که کمتر از ۱٪ سرطان‌های زنان را شامل می‌شود. سرطان‌های ولو اولیه مسئول ۵-۳٪ تومورهای تناسلی هستند، در حالی که سرطان‌های متاستاتیک ولو شیوع کمتری دارند و ۸-۵٪ سرطان‌های ولو را شامل می‌شوند. تمام دستگاه تناسلی مؤنث در خطر متاستاز از ارگان‌های تناسلی و خارج تناسلی است. در بین ارگان‌های تناسلی، ولو کمترین میزان متاستاز را دارد. منشأ متاستازها در ۴۶/۹٪ از سایر ارگان‌های تناسلی و در ۵۳/۱٪ غیرتناسلی است. در موارد غیر تناسلی، آدنوکارسینوم گوارشی از همه شایع‌تر است. متاستاز از مناطق دوردست خارج از دستگاه تناسلی مانند کلیه، معده، کوریوکارسینوم حاملگی، ملانوم بدخیم و نوروبلاستوم به ولو گزارش شده است. متاستاز با منشأ اوروتلیال شیوع کمتری دارد که در مقاله حاضر یک مورد متاستاز از کلیه به ولو بررسی شد.

معرفی بیمار: بیمار خانم ۵۶ ساله با سابقه سرطان کلیه با توده زخمی ولو مراجعه کرد. بیوپسی ولو متاستاز ناشی از کارسینوم کلیوی گزارش شد. بیمار تحت رزکسیون موضعی ضایعه و کموتراپی قرار گرفت. **نتیجه‌گیری:** نتیجه اصلی این مطالعه، در نظر داشتن ظن بالینی بالا برای متاستاز ولو در زنان با سابقه قبلی سرطان است که با ضایعه ولو مراجعه می‌کنند. تشخیص سریع و درمان مناسب می‌تواند پروگنوز این بیماران را تحت تأثیر قرار دهد.

کلمات کلیدی: سرطان ولو، کارسینوم سلول کلیه، متاستاز

* نویسنده مسئول مکاتبات: دکتر فائزه جعفریان؛ دانشکده پزشکی، دانشگاه علوم پزشکی مشهد، مشهد، ایران. تلفن: ۰۵۱-۳۸۰۱۲۴۷۷؛ پست الکترونیک:

hasanzademofradm@mums.ac.ir

متاستازها از سرطان اوروتلیال به طور شایع غدد لنفاوی استخوان، ریه، کبد و پریتون را درگیر می‌کنند. تومورهای متاستاتیک به سایر نقاط به جز این ۵ محل در ۳٪ موارد رخ می‌دهد و پلور بافت نرم غدد آدرنال یا مغز را مبتلا می‌کند. متاستاز به سیستم تناسلی مؤث نادر است (۱). بنابراین سرطان‌های اوروتلیال که به ولو متاستاز می‌دهند، بسیار ناشایع است. در مقاله حاضر یک مورد نادر از تومور متاستاتیک ولو با منشأ کلیوی معرفی شد.

گزارش مورد

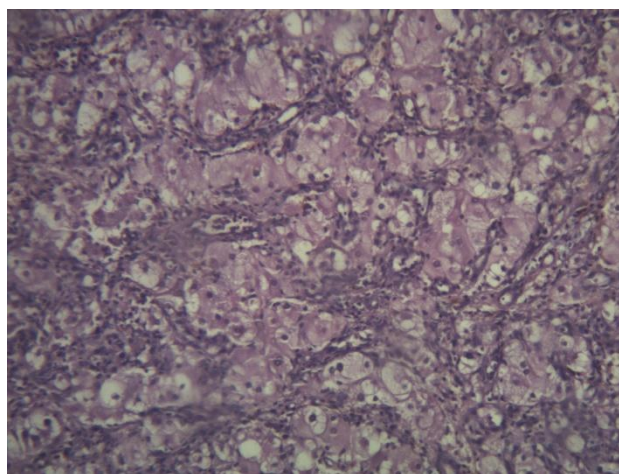
خانم ۵۶ ساله مولتی‌پار با یک ضایعه ولو در مهرماه ۱۳۹۴ به مرکز انکولوژی بیمارستان قائم (عج) ارجاع شد. در معاینه توده زخمی ولو به ابعاد ۶×۵ سانتی‌متر در لبیا ماژور وجود داشت که از ۳ ماه قبل ایجاد شده بود. لنفادنوپاتی کشاله ران وجود نداشت. بیمار سابقه کارسینوم کلیه داشت که سال گذشته تحت نفرکتومی چپ قرار گرفته بود.

در بیوپسی انجام شده ضایعه ولو، متاستاز سلول روشن از کارسینوم کلیه گزارش شد. در ایمونوهیستوشیمی انجام شده سلول‌های تومورال برای CD10 و RCC و سایتوکراتین مثبت بود و P53 منفی بود و متاستاز سلول روشن تأیید شد.

مقدمه

سرطان ولو، اولیه یا متاستاتیک، یک تومور نادر است که کمتر از ۱٪ سرطان‌های زنان را شامل می‌شود. سرطان‌های ولو اولیه، مسئول ۵-۳٪ تومورهای تناسلی هستند، در حالی که سرطان‌های متاستاتیک ولو کمتر شایع هستند و ۸-۵٪ سرطان‌های ولو را شامل می‌شوند. دستگاه تناسلی مؤث در خطر متاستاز از ارگان‌های تناسلی و خارج تناسلی است. در بین ارگان‌های تناسلی، ولو کمترین میزان متاستاز را دارد (۱). منشأ متاستازها در ۴۶/۹٪ از موارد از سایر ارگان‌های تناسلی (سرویکس، تخمدان، اندومتر و واژن) و در ۵۳/۱٪ غیرتناسلی (کولون، رکتوم، مجرای ادراری و پستان) است (۲). در موارد غیر تناسلی، آدنوکارسینوم گوارشی از همه شایع‌تر است (۱).

در مطالعه مروری چونگ و همکار (۲۰۱۴)، ۸۸ مورد سرطان متاستاتیک ولو بررسی شد که منشأ متاستاز از ارگان‌های تناسلی در ۴۸ مورد (۵۳/۴٪) نشان داده شد. در ۲۵ مورد سرویکس، ۱۰ مورد آندومتر، ۵ مورد تخمدان و ۳ مورد واژن منشأ متاستاز بودند. ۳۵ مورد متاستاز (۳۹/۸٪) از مکان‌های غیر تناسلی بود. ۷ مورد رکتوم، ۵ مورد پستان، ۴ مورد ملانوم بدخیم پوست بود و بقیه موارد به ترتیب کولون، پیشابراه، ریه و سیستم لنفاتیک و مقعد و کلیه، مثانه و پانکراس بود. در ۶ مورد منشأ سرطان اولیه مشخص نشد (۳).



شکل ۱- مقاطعی از نقاط اولسره دارای آزار نئوپلازیک متشکل از sheath‌های سلولی با سیتوپلاسم clear و هسته مرکزی و عروق فراوان سینوزوئیدال در کانون‌های با نماهای غددی مشهود است (رنگ آمیزی H&E درشت‌نمایی ۱۰۰)

به دلیل علائم ظاهری بیمار، برداشتن موضعی ضایعه انجام شد و بیمار جهت ادامه درمان به بخش انکولوژی ارجاع شد. بیمار تحت درمان با داروی شیمی درمانی *sunitinib (sutent)* قرار گرفت.

بحث

در بیمار معرفی شده که با توده ولو مراجعه کرده بود، سرطان ولو در درجه اول مطرح شد. با توجه به سابقه RCC کلیه و اینکه سرطان متاستاتیک ولو ۸-۵٪ سرطان‌های ولو را شامل می‌شود، بنابراین یکی از تشخیص‌های افتراقی، سرطان متاستاتیک ولو بود. بیمار تحت بیوپسی ولو قرار گرفت و جواب پاتولوژی این موضوع را تأیید کرد. سرطان ولو اغلب لبه‌های داخلی لبیا ماژور یا لبیا مینور را درگیر می‌کند. سرطان در کلیتوریس یا غدد بارتولن شیوع کمتری دارد (۲). در بیمار فوق نیز توده زخمی در لبیا ماژور وجود داشت.

شایع‌ترین تومور اولیه برای متاستاز به دستگاه تناسلی، سرطان کولورکتال است و بعد از آن سرطان پستان، معده و آپاندیس قرار دارد. راه‌های مختلفی جهت انتشار متاستاز از تومور اولیه وجود دارد. انتشار هماتولوژیک، شایع‌ترین روش است و گسترش لنفاتیک در درجه بعدی قرار دارد. سلول‌های بدخیم می‌توانند به طور مستقیم از تومورهای مجاور مانند واژن پیشابراه رکتوم، سرویکس، تخمدان، اندومتر و مثانه گسترش یابند.

پروگنوز در این موارد خیلی ضعیف است. تعداد کمی از بیماران طی یک سال از تشخیص زنده می‌مانند. جراحی رادیکال اندیکاسیون ندارد (۴). بر اساس مطالعه چو و همکار (۱۹۹۹) سرطان سرویکال محل اولیه شایع‌ترین محل بود (۶۱ مورد) و سپس پیشابراه (۵ مورد)، واژن (۴ مورد)، آندومتر (۳ مورد)، تخمدان (۱ مورد)، کارسینوم رکتال (۱ مورد) و لنفوم بدخیم (۱)

مورد) بودند (۵). همچنین گزارش‌هایی از متاستاز کارسینوم Large cell ریه به ولو وجود دارد (۲). متاستاز با منشأ اوروتلیال شیوع کمی دارد (جدول ۱). دهنور (۱۹۷۳) ۲۲ مورد از تومورهای ثانویه ولو را گزارش کرد که در بین بیماران ۲ مورد متاستاز کارسینوم اوروتلیال به لبیا ماژور و پرینه وجود داشت. یک بیمار با هماچوری، دیزوری تظاهر پیدا کرده بود و ندول لبیال به صورت تصادفی در معاینه بالینی مشاهده شد. بیمار تحت ولوکتومی و لنفادنکتومی اینگوینال دوطرفه قرار گرفت و ۱۳۰ ماه بعد بدون شواهد بیماری فوت کرد. مورد بعدی با یک ندول بدون درد و متحرک پرینه آل ۱۹ ماه بعد از کارسینوم ترانزیشنال مثانه تظاهر پیدا کرد. بیمار تحت تخلیه لگنی قرار گرفت و ۳۹ ماه بعد از عود با متاستازهای موضعی و ریوی فوت شد (۶).

بوردمن و همکاران (۲۰۰۱)، ۲ مورد از TCC مثانه متاستاتیک به ولو را گزارش کردند. بیمار اول در هنگام تشخیص بیماری متاستاتیک هم‌زمان تظاهر پازه‌ای در ناحیه ولو وجود داشت که تحت رادیکال ولوکتومی و کموتراپی سیستمیک قرار گرفت و بعد از ۸ ماه بهبود کامل پیدا کرد. مورد دوم یک سال بعد از تشخیص اولیه تظاهر مشابه داشت. او با ولوکتومی رادیکال درمان شد و ۵۶ ماه بعد به خاطر بیماری فوت شد (۷).

در مطالعه ان و همکاران (۲۰۱۵) میانگین سنی در هنگام تشخیص بیماری ۵۴/۸ سال (۸۴-۱۸ سال) بود. ۵۹٪ بیماران با توده، ۱۱٪ درد و ۸٪ زخم در ناحیه ولو تظاهر پیدا کرده بودند. در ۹٪ موارد تومور اولیه ناشناخته بود. در ۳٪ موارد منشأ اوروتلیال وجود داشت. ۲ بیمار تومور اوروتلیال داشتند که به صورت توده یا کیست در ناحیه ولو تظاهر پیدا کرده بودند. هر دو بیمار رادیوتراپی دریافت کردند و به ترتیب ۲ و ۱۲ ماه بعد به خاطر سرطان مثانه و پیشابراه فوت کردند (۱).

جدول ۱- مرور تظاهرات بالینی - پاتولوژیک کارسینوم اوروتلیال متاستاتیک به ولو

نویسندگان	تعداد	سن (سال)	علائم	منشأ اولیه	فاصله	محل‌های متاستاز	درمان	پیگیری
دهنور (۱۹۷۳) (۶)	۲	۴۸	هماچوری و دیزوری	اوروتلیال پیشابراه	همزمان	لبیا ماژور	ولو و آزینکتومی با لنفادنکتومی اینگوینال دو طرفه	بقا به مدت ۱۳۰ ماه
		۵۷	ندول ولو بدون درد	اوروتلیال پیشابراه	۱۹ ماه	پرینه	اگزانتراسیون لگنی	فوت بعد از ۵۸ ماه
ماژور و همکاران (۱۹۸۴) (۱۰)	۱	گزارش نشده	گزارش نشده	گزارش نشده	گزارش نشده	گزارش نشده	گزارش نشده	گزارش نشده
کوهن و همکاران (۱۹۸۸) (۱۱)	۱	گزارش نشده	ندول ولو بدون درد	کلیه	بیشتر از ۸ ماه	ولو	گزارش نشده	گزارش نشده
لزنر و همکاران (۱۹۹۹) (۱۲)	۱	۷۸	ندول ولو بدون درد	اوروتلیال مثانه	همزمان	ولو	گزارش نشده	گزارش نشده
بوردمن و همکاران (۲۰۰۱) (۷)	۲	۷۱	پاژه ولو	اوروتلیال مثانه	۱۲ ماه	ولو	ولوکتومی رادیکال	فوت بعد از ۶۵ ماه
		۶۴	پاژه ولو	اوروتلیال مثانه	همزمان	ولو	ولوکتومی رادیکال و شیمی درمانی	پیگیری ۸ ماهه بدون بیماری
نتو و همکاران (۲۰۰۳) (۱۳)	۲	۵۴	کیست	مثانه پیشابراه	۲ ماه	لبیا ماژور	رادیوتراپی	فوت بعد از دو ماه
		۵۳	توده	اوروتلیال	۱۲ ماه	لبیا ماژور	رادیوتراپی	فوت بعد از ۱۲ ماه
اون و همکاران (۲۰۱۵) (۱)	۱	۶۳	ندول بدون درد	مثانه	۱۲ ماه	ولو		

در گزارشی دیگر از متاستاز ولو با منشأ سرطانی اوروتلیال مثانه، بیمار با احتباس ادراری حاد مراجعه کرد. در معاینه بالینی ترشحات واژینال غدد لنفاوی اینگوینال راست سفت و دارای تندرینس و تورم سمت راست ولو وجود داشت. MRI در ترپروپیتونن تجمع مایع محدود به ولو گزارش شد. یافته‌های آزمایشگاهی، مشخص‌کننده وضعیت التهابی بود. علی‌رغم درمان آنتی‌بیوتیکی، ادم بیمار بهبودی نداشت. رزکسیون ترانس اورترال تومور یک توده نکروتیک بود که کارسینوم اوروتلیال تشخیص داده شد. ارزیابی‌ها یورتروهیدرو نفروز سمت راست ثانویه به تومور مثانه گزارش کرد. بیمار تحت pelvectomy قدامی قرار گرفت. کارسینوم سلول ترانزیشنال stage T3N0M0 گزارش شد و بیمار تحت درمان ادرانت قرار گرفت.

در گزارشی دیگر از متاستاز ولو با منشأ سرطانی اوروتلیال مثانه، بیمار با احتباس ادراری حاد مراجعه کرد. در معاینه بالینی ترشحات واژینال غدد لنفاوی اینگوینال راست سفت و دارای تندرینس و تورم سمت راست ولو وجود داشت. MRI در ترپروپیتونن تجمع مایع محدود به ولو گزارش شد. یافته‌های آزمایشگاهی، مشخص‌کننده وضعیت التهابی بود. علی‌رغم درمان آنتی‌بیوتیکی، ادم بیمار بهبودی نداشت. رزکسیون ترانس اورترال تومور یک توده نکروتیک بود که کارسینوم اوروتلیال تشخیص داده شد. ارزیابی‌ها یورتروهیدرو نفروز سمت راست ثانویه به تومور مثانه گزارش کرد. بیمار تحت pelvectomy قدامی قرار گرفت. کارسینوم سلول ترانزیشنال stage T3N0M0 گزارش شد و بیمار تحت درمان ادرانت قرار گرفت.

در مطالعه فکور (۲۰۱۳) یک مورد کانسر آندومتر با متاستاز به کلیتوریس گزارش شد که بیمار با کلیتورمگالی مراجعه کرده بود. بیمار تحت رزکسیون

حدود ۹۰٪ سرطان‌های ولوی اولیه از نوع سلول سنگفرشی است. آدنوکارسینوم اولیه ولو نادر است که در صورت بروز، از بیماری پاژه خارج پستانی مانند غدد

مطالعه سان (۲۰۱۵) در چین یک مورد از هیستوسیتوم فیبروز بدخیم بزرگ در قلب که شیوع نادری دارد، گزارش شد که با متاستاز ولو تظاهر پیدا کرد. متعاقب جراحی قلب، برای بیمار ۲ سیکل ۳ هفته‌ای کموتراپی شروع شد. با وجود این بعد از یک ماه بیمار متوجه یک توده در سمت چپ ولو بدون درد شد. توده کیسول نداشت و تحت بی‌حسی لوکال خارج شد. هیستوپاتولوژی تشخیص هیستوسیتوم فیبروز بدخیم متاستاتیک را نشان داد. متعاقب اکسزیون جراحی تومور ولو بیمار ۴ سیکل ۳ هفته‌ای شیمی درمانی دریافت کرد و با وجود این ترکیب جراحی و کموتراپی غیر مؤثر بود و بیمار به خاطر عود موضعی ۶ ماه بعد فوت کرد (۹).

نتیجه‌گیری

در بیمار مراجعه‌کننده با ضایعه ولو باید در تشخیص افتراقی، ضایعات متاستاتیک ثانویه ولو را مدنظر قرار داد. خصوصاً در بیماران با سابقه سرطان، ولو ممکن است جزء ارگان‌های درگیر در جریان روند متاستاز باشد. انجام دادن بیوپسی منجر به تشخیص می‌شود. نتیجه اصلی این مطالعه در نظر داشتن ظن بالینی بالا برای متاستاز ولو در زنان با سابقه قلبی سرطان است که با ضایعه ولو مراجعه می‌کنند. تشخیص سریع و درمان مناسب می‌تواند پروگنوز این بیماران را تحت تأثیر قرار دهد.

موضعی وسیع کلیتوریس قرار گرفت و گزارش پاتولوژی ضایعه کلیتوریس، آدنوکارسینوم ثانویه به متاستاز اندومترگزارش شد. بعد از عمل بیمار تحت رادیوتراپی خارجی لگن، ولو و کشاله ران قرار گرفت. بیماری ۱۰ ماه بعد از کلیتورکتومی عود کرد و بیمار ۸ ماه بعد به خاطر ضایعات متاستاتیک منتشر فوت شد (۸).

سرطان پستان به صورت نادر به ولو متاستاز می‌دهد، بدون اینکه سایر نقاط متاستاتیک یافت شود. وقتی متاستاز ایزوله به ولو پیدا شد، ابتدا باید سرطان اولیه در منطقه تناسلی رد شود. در بیماران با سابقه سرطان پستان، تشخیص تومور ولو با هیستولوژی، ارتباط مورفولوژیک با تومور اولیه پستان و رنگ‌آمیزی تأییدی برای گیرنده‌های هورمونی و بیان پیش از اندازه HER2 داده می‌شود (۲).

تومورهای قلبی هم می‌توانند به ولو متاستاز بدهند. تومورهای قلبی به تومورهای اولیه و ثانویه تقسیم می‌شوند. تومورهای قلبی اولیه نادر است (با شیوع کلی ۰/۰۱۷-۰/۰۱۹٪)، حدود ۷۵٪ تومورهای قلبی اولیه خوش‌خیم و حدود ۲۵٪ بدخیم هستند. در میان سارکوم‌های قلبی بدخیم، آنژیوسارکوم شایع‌ترین نوع است و هیستوسیتوم فیبروز بدخیم اولیه در درجه بعدی قرار دارد (با شیوع ۰/۳٪)، سارکوم قلبی اغلب بی‌علامت است تا اینکه تومور باعث انسداد جریان خون و یا متاستاز به بافت‌های دوردست شود. بنابراین علائم بیماران مبتلا بستگی به محل، سایز و درجه تهاجم تومور قلب و ایجاد هرگونه متاستاز دوردست دارد. در

منابع

1. Aoun, F, El Rassy, E, Kourie HR, Hawaux E, van Velthoven R. Vulvar metastasis from bladder cancer. Case Rep Obstet Gynecol 2015; 2015:324634.
2. Papaioannou N, Zervoudis S, Grammatikakis I, Peitsidis P, Palvakis K, Youssef TF. Metastatic lobular carcinoma of the breast to the vulva: a case report and review of the literature. J Egypt Natl Canc Inst 2010; 22(1):57-60.
3. Cheung KW, Cheung VY. Recurrence of carcinoma of appendix presenting as vulvar swelling: a case report. J Obstet Gynaecol Can 2014; 36(10):904-6.
4. Barton DP. The prevention and management of treatment related morbidity in vulval cancer. Best Pract Res Clin Obstet Gynaecol 2003; 17(4):683-701.
5. Chao H, Sun J. Metastatic tumors of the vulva: a report of 78 cases. Zhonghua Fu Chan Ke Za Zhi 1999; 34(5):297-300.
6. Dehner LP. Metastatic and secondary tumors of the vulva. Obstet Gynecol. 1973 Jul;42(1):47-57.

7. Boardman CH, Webb MJ, Cheville JC, Lerner SE, Zincke H. Transitional cell carcinoma of the bladder mimicking recurrent paget's disease of the vulva: report of two cases, with one occurring in a myocutaneous flap. *Gynecol Oncol.* 2001 Jul;82(1):200-4.
8. Fakor F, Hajizadeh Falah H, Khajeh Jahromi S. Endometrial carcinoma metastatic to the clitoris: a case report and review of the literature. *Acta Medica Iran* 2013; 51(9):652-4.
9. Sun J, Liu R, Wang W, Sun M, Wang L, Wang X, et al. Primary cardiac malignant fibrous histiocytoma with vulvar metastases: a case report. *Oncol Lett* 2015; 10(5):3153-6.
10. Mazur MT, Hsueh S, Gersell DJ. Metastases to the female genital tract. Analysis of 325 cases. *Cancer.* 1984 May 1;53(9):1978-84.
11. Cohen R1, Margolius KA, Guidoizzi F. Non-gynaecological metastases to the vulva and vagina. *S Afr Med J.* 1988 Feb 6;73(3):159-60.
12. Lerner LB, Andrews SJ, Gonzalez JL, Heaney JA, Currie JL. Vulvar metastases secondary to transitional cell carcinoma of the bladder. A case report. *J Reprod Med.* 1999 Aug;44(8):729-32.
13. Neto AG1, Deavers MT, Silva EG, Malpica A. Metastatic tumors of the vulva: a clinicopathologic study of 66 cases. *Am J Surg Pathol.* 2003 Jun;27(6):799-804.