

# سندرم میگز در یک خانم جوان: گزارش یک مورد بیماری

دکتر لیلی حفیظی<sup>۱\*</sup>، دکتر فائزه حلیمی<sup>۲</sup>، دکتر نشاط محبان آزاد<sup>۲</sup>،

دکتر حبیبه احمدی<sup>۲</sup>، دکتر مهناز برومند رضازاده<sup>۲</sup>

۱. دانشیار گروه زنان و مامایی، مرکز تحقیقات سلامت زنان، دانشکده پزشکی، دانشگاه علوم پزشکی مشهد، مشهد، ایران.
۲. رزیدنت زنان و مامایی، دانشکده پزشکی، دانشگاه علوم پزشکی مشهد، مشهد، ایران.

تاریخ دریافت: ۱۳۹۵/۰۴/۳۱ تاریخ پذیرش: ۱۳۹۵/۰۷/۱۴

## خلاصه

**مقدمه:** سندرم میگز به صورت تریاد "تومور خوش خیم تخمدان، آسیت و پلورال افیوژن" بوده و بیمار با احتمال توده بدخیم تخمدان مراجعه می کند، اما توده خوش خیم بوده و با حذف آن، علائم ناپدید می شود. به دلیل نادر بودن این سندرم به معرفی یک مورد آن می پردازیم.

**معرفی بیمار:** خانم ۲۶ ساله مجرد با توده شکمی و علائم حیاتی نرمال به درمانگاه زنان بیمارستان امام رضا (ع) مشهد مراجعه کرد. یک توده لگنی ۱۵ سانتی متری، منظم و متحرک لمس می شد. در سونوگرافی، توده جامد لگنی با اجزای سیستیک ۱۰۰\*۱۴۰ میلی متر گزارش شد که فیبروم ساب سروزال پدانکوله رحم یا توده تخمدان راست مطرح شد. در سونوگرافی دوم آسیت و پلورال افیوژن راست نیز گزارش شد. تومور مارکرها به جز CA125 نرمال بودند. طی جراحی، ۱ لیتر آسیت تخلیه شد. تومور ۱۵\*۱۷ سانتی متری تخمدان راست بدون چسبندگی با کپسول سالم مشهود بود. پاسخ فروزن سکشن فیبروتکومای خوش خیم تخمدان بود. پاسخ تأخیری، فیبرومای خوش خیم تخمدان بود. سیتولوژی مایع پریتوان، بیوپسی تخمدان چپ و نمونه های ناودان های پاراکولیک و دیافراگم نرمال بودند. بیمار ۲ هفته بعد آسیت و پلورال افیوژن نداشت.

**نتیجه گیری:** هرچند همراهی آسیت و CA125 بالا با یک توده لگنی بیشتر مؤید بدخیمی تخمدان است، اما در زنان جوان باید سندرم میگز را در نظر داشت. بنابراین وجود آسیت، پلورال افیوژن یا CA125 بالا در همراهی با تومور جامد تخمدان به خصوص در افراد جوان همیشه نشانه بدخیمی نیست.

**کلمات کلیدی:** آسیت، پلورال افیوژن، سندرم میگز، فیبرومای تخمدان

\* نویسنده مسئول مکاتبات: دکتر لیلی حفیظی؛ مرکز تحقیقات سلامت زنان، دانشکده پزشکی، دانشگاه علوم پزشکی مشهد، مشهد، ایران. تلفن: ۰۵۱-۳۷۶۴۷۴۰۴  
پست الکترونیک: hafzil@mums.ac.ir

## مقدمه

سندرم میگز<sup>۱</sup> به عنوان وجود تریاد "تومور خوش خیم تخمدان، آسیت و پلورال افیوژن"<sup>۲</sup> شناخته می‌شود. این سندرم برای اولین بار در سال ۱۹۳۷ توسط کاسا و میگز (meigs) توضیح داده شد و این در حالی است که اولین توضیحات مربوط به تومورهای تخمدانی و آسیت در سال ۱۷۲۸ داده شده بود (۱، ۲). فرم کلاسیک سندرم "meigs"، به صورت تومورهای خوش خیم توپر تخمدانی<sup>۳</sup> تظاهر می‌یابد که با آسیت و پلورال افیوژن همراهی دارد. علل ایجاد این سندرم ناشناخته است و تقریباً همیشه در سمت راست بدن اتفاق می‌افتد (۳). ویژگی اختصاصی این سندرم این است که بعد از برداشت تومور از طریق جراحی، آسیت و یا پلورال افیوژن به طور کامل ناپدید می‌شود. فیبروم‌های تخمدانی جزئی از تومورهای استرومایی طناب جنسی<sup>۴</sup> هستند و به عنوان شایع‌ترین تومورهای توپر تخمدانی شناخته می‌شوند (۴-۱٪). تومورهای خوش خیم تخمدانی (۱، ۴). شایع‌ترین علامت بیماری، درد و ناراحتی شکمی است، ولی بسیاری از بیماران هیچ‌گونه علامت خاصی را تجربه نمی‌کنند. تشخیص این تومورها از طریق سونوگرافی کار دشواری است و به طور شایع با میوم‌های رحمی اشتباه گرفته می‌شود. از آنجایی که این تومورها با آسیت و افزایش سطح سرمی CA125 همراهی دارند، گاهی اوقات با تومورهای بدخیم تخمدانی اشتباه گرفته می‌شوند (۵). فیبرومای تخمدانی به عنوان شایع‌ترین تومور خوش خیم ایجاد کننده سندرم میگز مطرح می‌شود. همانطور که گفته شد این سندرم یک مورد نادر است که با تریاد تومور توپر تخمدانی، آسیت و پلورال افیوژن شناخته می‌شود (۲).

سندرم میگز، همراهی پلورال افیوژن (هیدروتوراکس)، آسیت و فیبرومای تخمدانی خوش خیم را نشان می‌دهد که همه این علائم بعد از حذف تومور ناپدید می‌شوند (۳، ۶).

شایع‌ترین انواع هیستولوژیک گزارش شده تومور در این سندرم شامل فیبروم سلولار<sup>۵</sup> (۴ مورد)، فیبروما تکوما<sup>۶</sup> (۳ مورد)، فیبروم (۳ مورد)، تکوما<sup>۷</sup> (۳ مورد) و تومور سلول‌های گرانولار<sup>۸</sup> (۱ مورد) می‌باشند. در زنان منوپوز، تشخیص هرگونه توده لگنی به همراه آسیت، هیدروتوراکس و سطح بالای CA125 نشان دهنده تومور بدخیم تخمدانی است، اما سندرم میگز به عنوان یک حالت خوش خیم در تشخیص افتراقی‌ها مطرح می‌شود (۷، ۸).

فیبرومای تخمدانی ۵-۲٪ تومورهای تخمدانی جراحی شده را تشکیل می‌دهد و در ۱۵-۱۰٪ افرادی که فیبرومای تخمدانی دارند، آسیت ایجاد می‌شود، به خصوص در افرادی که ضایعه بزرگ دارند (۹، ۱۰). در این خصوص سه مورد سندرم میگز با افزایش CA125 و پاتولوژی فیبروتکوما گزارش شده است.

علی‌رغم تعداد زیاد گزارشات، همچنان اتیولوژی و پاتولوژی مشخصی برای این سندرم وجود ندارد (۱۱-۱۲). مکانیسم‌هایی که برای آن در نظر گرفته شده است شامل: تحریک پریوتوان، فشار مستقیم بر روی لنف نوده‌ها، تحریک هورمونی و آزادسازی مدیاتورهای التهابی می‌باشند. با این حال نمی‌توان به وسیله آن‌ها پاتوژنز این سندرم را به طور کامل توضیح داد (۱۳).

گزارشاتی وجود دارد که نشان می‌دهد سایتوکین‌های پیش التهابی مانند IL6، IL1، IL8، فاکتور رشد اندوتلیال عروقی (VEGF)<sup>۹</sup> و فاکتور رشد فیبروبلاست (FGF)<sup>۱۰</sup>، نقش مهمی در ایجاد آسیت و پلورال افیوژن در این بیماران ایفا می‌کنند (۱۴). تعداد زیادی از بیماران با سندرم میگز با افزایش سطح CA125 گزارش شده‌اند (۱۵، ۱۶).

CA125 گلیکوپروتئینی است که در انسان از طریق کد ژن MUC 16 بر روی کروموزوم ۱۹ تولید می‌شود. CA125 تومور مارکری است که توسط بافت‌های مختلف انسانی تولید می‌شود. این بافت‌ها شامل اپی‌تلیوم

<sup>5</sup> Cellular fibroma

<sup>6</sup> Fibroma thecoma

<sup>7</sup> Thecoma

<sup>8</sup> granulosa cell

<sup>9</sup> Vascular Endothelial growth factor

<sup>10</sup> Fibroblast growth factor

<sup>1</sup> Meig's Syndrome

<sup>2</sup> Plural Effusion

<sup>3</sup> Fibrothecoma

<sup>4</sup> sex cord

## معرفی بیمار

خانم ۲۶ ساله ایرانی و مجرد با شکایت درد نواحی تحتانی شکم که از سه هفته قبل شروع شده بود به درمانگاه زنان بیمارستان امام رضا (ع) مشهد مراجعه کرد. وی احساس کمردرد و بزرگی شکم، ضعف و کمی کاهش اشتها را نیز از همان زمان ذکر می‌کرد. بیمار تهوع و استفراغ نداشت و اجابت مزاج نرمال بود. در معاینه بیمار، علائم حیاتی و معاینه سیستمیک نرمال بود. تنها در سمع ریه، کاهش صدای تنفسی در قاعده ریه راست شنیده می‌شد. در لمس شکم، یک توده شکمی در حد بارداری ۱۸ هفته با امتداد از لگن، بدون تندرns، منظم و متحرک در خط وسط کمی متمایل به راست لمس می‌شد. *Shifting dullness* مثبت و در دق مات بود. به دلیل مجرد بودن بیمار و عدم رضایت، معاینه ژنیکولوژی انجام نشد.

سونوگرافی همراه بیمار مربوط به یک ماه قبل و مینی بر وجود یک توده هایپواکو حجیم به ابعاد ۹۸\*۱۴۱ میلی‌متر همراه با اجزای سیستیک در لگن، رحم و تخمدان‌های نرمال و مایع فراوان در لگن بود که فیبروم پدانکوله رحم مطرح شده بود. با توجه به این شکایات، برای بیمار تومور مارکرها و سونوگرافی دیگر توسط یک سونولوژیست مجرب درخواست شد.

در بررسی تومور مارکرها، سطح سرمی CA125، ۳۱۹ واحد در میلی‌لیتر بود (مقدار نرمال آن برابر با ۳۵-۵ واحد در میلی‌لیتر است). میزان C.E.A، ۰/۸۱، آلفا فتوپروتئین ۰/۹۷ و CA19-9 ۲/۴۷ گزارش شد که همگی در محدوده نرمال بودند.  $\beta$ hCG سرم منفی بود و HE4 و ROMA نیز نرمال بودند که حکایت از یک توده خوش‌خیم داشتند. آزمایشات اوره، کراتینین، سدیم، پتاسیم و آزمایش ادرار نرمال بودند.

در سونوگرافی مجدد، رحم و تخمدان چپ نرمال، در آدنکس راست توده حجیم ۱۴۶\*۱۱۲ میلی‌متر با اکوی هتروژن و حاوی مناطق اکوفری متعدد به نفع ضایعات تومورال آدنکس گزارش شد. همچنین مایع آزاد خفیف تا متوسط در شکم و لگن و مایع آزاد شدید در فضای پلورال راست رؤیت شد. با توجه به علائم و یافته‌های تصویری، بیمار با تشخیص احتمالی فیبروم ساب سروز

تخمدان، لوله فالوپ، سرویکس، رحم، مزوتلیوم پریتون، پریکارد و پلور می‌شوند (۱).

افزایش CA125 در برخی شرایط فیزیولوژیک مانند قاعدگی و حاملگی و برخی شرایط خوش‌خیم مانند آندومتریوز، پریتونیت، سیروز همراه با آسیت، عفونت لگنی (PID)<sup>۱</sup>، لیومیومای رحمی، پلوریت و پریکاردیت مشاهده می‌شود (۱۷، ۱۸).

سطح این تومور مارکر در تومورهای بدخیم تخمدان به دلیل التهاب ایجاد شده افزایش بیشتری می‌یابد. در نتیجه تومور خوش‌خیم تخمدان یک علت نادر برای همراهی پلورال افیوژن، آسیت و سطح بالای CA125 است (۱۷، ۱۸). در زنان منوپوز، این حالت بیشتر نشان‌دهنده تومور بدخیم تخمدانی است.

افزایش جزئی در سطح سرمی CA125 در فیبروتکوما یا تخمدانی امکان‌پذیر است و همچنین افزایش آن با پیشرفت آسیت مرتبط است. در فیبروتکوما، افزایش خیلی زیاد سطح CA125 نادر است. محققان معتقدند که افزایش سطح سرمی CA125 احتمالاً به دلیل بیان مزوتلیومی آن است (تا به علت فیبروتکوما باشد) (۱۰). در این نوع تومور، در مطالعات انجام شده تاکنون سطح سرمی CA125 بین ۴۲/۳ تا ۲۱۲۰ واحد در میلی‌لیتر گزارش شده است. در بیمار مطالعه حاضر نیز این سطح ۵۵۴ واحد در میلی‌لیتر واحد بود. بنابراین در هر بیماری که با این شرایط و سیتولوژی منفی مایع آسیت مراجعه کرد، باید سندرم میگز را در نظر گرفت.

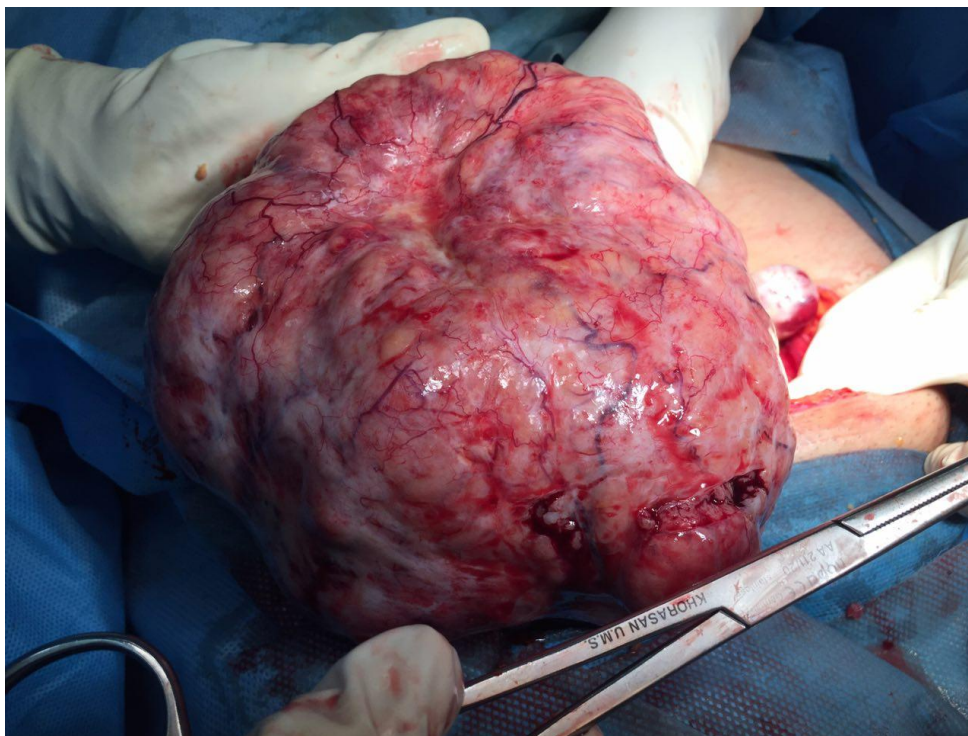
هدف از این مقاله گزارش یک مورد بیماری میگز است که ابتدا توسط رادیولوژیست به عنوان فیبروم پدانکوله رحمی گزارش شد و سپس به دلیل CA125 بالا و آسیت با احتمال تومور بدخیم تخمدان تحت جراحی قرار گرفت. بیان گزارش این موارد نادر می‌تواند در تشخیص‌های قبل از عمل برای همکاران رادیولوژیست، زنان و انکولوژیست کمک‌کننده باشد. همچنین می‌تواند در روند درمان بیمار با توده جامد تخمدان همراه با آسیت و پلورال افیوژن راهنما باشد.

<sup>1</sup> Pelvic inflammatory disease

در بررسی لگن، تومور solid تخمدان راست بدون چسبندگی به وزن ۲۰۰ گرم با ابعاد ۱۰\*۱۵\*۱۷ سانتی‌متر و با ظاهر لوبولار و کپسول سالم مشهود بود. رحم و تخمدان چپ نرمال بودند. بیمار تحت سالپنگوآوفورکتومی راست (RSO)<sup>۲</sup> قرار گرفت و برای فروزن سکشن ارسال شد. پاسخ فروزن سکشن تومور فیبروتکومای خوش‌خیم تخمدان تشخیص داده شد. برای اطمینان، یک بیوپسی کوچک نیز از تخمدان چپ گرفته شده و عمل خاتمه داده شد. شکل ۱ تصویر توده را طی عمل نشان می‌دهد.

پدانکوله رحم یا تومور تخمدان راست با رضایت کامل و توضیح دقیق تشخیص‌های افتراقی، نوع عمل و عوارض عمل و هماهنگی جهت انجام فروزن سکشن<sup>۱</sup>، جهت جراحی در بخش زنان بیمارستان امام رضا (ع) مشهد بستری شد.

با توجه به احتمال تومور تخمدان و بزرگی توده، تحت بیهوشی عمومی، جدار شکم با انسزیون میدلاین زیر ناف باز شد. ابتدا نمونه آسیت جهت سیتولوژی گرفته شد. سپس ۱ لیتر آسیت سروهماتیک تخلیه شد. نمونه سیتولوژی از نودان‌های پاراکولیک و دیافراگم گرفته شد. در اکسپلوراسیون شکم، کبد، معده و روده‌ها نرمال بودند.



شکل ۱- تصویر توده طی عمل جراحی

و تغییرات هیالین کانونی در استرومای با عروق دارای جدار هیالینیزه به صورت فاسیکولار قرار گرفته بودند که با فیبرومای تخمدانی سازگاری داشت.  
- بیوپسی تخمدان چپ و نمونه‌های سیتولوژی نودان‌های پاراکولیک و دیافراگم نیز نرمال بودند.  
بیمار پس از ۲ هفته مجدداً ویزیت شد که حال عمومی بسیار خوب بدون وجود آسیت و پلورال افیوژن داشت.

2 Right Salpingoophorectomy

پاسخ تأخیری نمونه‌ها به این ترتیب بود:

- سیتولوژی مایع پریتون: سلول‌های مزانشیال به میزان بسیار اندک همراه با گلبول‌های قرمز و انفیلتراسیون آماسی نمایان بود، سلول آتپیک مشاهده نشد.

- هیستوپاتولوژی تومور: در برداشت‌های متعدد، آزار نئوپلازیک متشکل از بافت‌های نامنظم و درهم رونده سلول‌های دوکی با هسته‌های کشیده بدون آتپیی و میتوز و سیتوپلاسم اسیدوفیل همراه با نکروز ایسکمیک

<sup>1</sup> Frozen section

## بحث

مراجعه کرده بود. چنین تابلوهایی بالینی حتی در نوع شدید در بعضی مقالات نیز گزارش شده است (۶، ۸).

## نتیجه گیری

هر چند در زنان مسن با توده لگنی همراه با آسیت و CA125 بالا می‌بایست ابتدا بدخیمی‌های تخمدان را رد کرد، اما در زنان جوانی که با این شرایط مراجعه می‌کنند و سیتولوژی مایع آسیت منفی است، حتی با میزان CA125 بالا، باید سندرم میگز و ماهیت خوش خیم آن را در نظر گرفت، چراکه در این حالت درمان سریع‌تر و ساده‌تر بوده و علائم بیمار بعد از حذف تومور به طور کامل از بین می‌رود. بنابراین همیشه وجود آسیت، پلورال افیوژن یا CA125 بالا در همراهی با تومور جامد تخمدان به خصوص در افراد جوان، نشانه بدخیمی نیست.

موردی که در این مطالعه گزارش شد یک زن جوان با فیبرتکومای تخمدانی بود که با سندرم میگز و درد شکمی مراجعه کرده بود. همین مورد در برخی مقالات گزارش بیماری گزارش شده است (۲، ۳). این مورد نشان دهنده مشکلاتی است که ممکن است در طی درمان بیمار با سندرم میگز اتفاق بیافتد. برای مثال این تومور ممکن است با نئوپلاسم بدخیم تخمدانی یا فیبروم ساب سروزال پدانکوله اشتباه شود و برخورد درمانی و جراحی را تحت تأثیر قرار دهد (۴). نکته قابل توجه در این بیمار افزایش شدید در میزان CA125 سرم بود که الزاماً نشانه بدخیمی نیست. همین مطلب در مقالات دیگر نیز مورد توجه قرار گرفته است (۷، ۱۰، ۱۳). همچنین سندرم میگز می‌تواند تأثیر منفی بر روی علائم بیمار داشته باشد، مثلاً بیمار حاضر با درد شکمی و آنمی خفیف

## منابع

1. Brun JL. Demons syndrome revisited: a review of the literature. *Gynecol Oncol* 2007; 105(3):796-800.
2. Rhoads J, Terrell AW. Ovarian fibroma with ascites and hydrothorax (Meigs's syndrome): report of a case. *J Am Med Assoc* 1937; 109(21):1684-7.
3. Meigs JV. Fibroma of the ovary with ascites and hydrothorax; Meigs' syndrome. *Am J Obstet Gynecol* 1954; 67(5):962-85.
4. Leung SW, Yuen PM. Ovarian fibroma: a review on the clinical characteristics, diagnostic difficulties, and management options of 23 cases. *Gynecol Obstet Invest* 2006; 62(1):1-6.
5. Son CE, Choi JS, Lee JH, Jeon SW, Hong JH, Bae JW. Laparoscopic surgical management and clinical characteristics of ovarian fibromas. *JSLs* 2011; 15(1):16-20.
6. Lechner K, Jäger U. How I treat autoimmune hemolytic anemias in adults. *Blood* 2010; 116(11):1831-8.
7. Vieira SC, Pimentel LH, Ribeiro JC, de Andrade Neto AF, de Santana JO. Meigs' syndrome with elevated CA 125: case report. *Sao Paulo Med J* 2003; 121(5):210-2.
8. Macciò A, Madeddu C, Kotsonis P, Pietrangeli M, Paoletti AM. Large twisted ovarian fibroma associated with Meigs' syndrome, abdominal pain and severe anemia treated by laparoscopic surgery. *BMC Surg* 2014; 14(1):38.
9. Chan CY, Chan SM, Liauw L. A large abdominal mass in a young girl. *Br J Radiol* 2000; 73(872):913-4.
10. Yazdani S, Alijanpoor A, Sharbatdaran M, Bouzari Z, Abedisamakooosh M, Lakaieandi F, et al. Meigs' syndrome with elevated serum CA125 in a case of ovarian fibroma/thecoma. *Caspian J Intern Med* 2014; 5(1):43-5.
11. Maeda H, Okabayashi T, Hanazaki K, Kobayashi M. Clinical experience of Pseudo-Meigs' Syndrome due to colon cancer. *World J Gastroenterol* 2011; 17(27):3263-6.
12. Anastasilakis AD, Ruggeri RM, Polyzos SA, Makras P, Molyva D, Campenni A, et al. Coexistence of Graves' disease, papillary thyroid carcinoma and unilateral benign struma ovarii: case report and review of the literature. *Metabolism* 2013; 62(10):1350-6.
13. Benjapibal M, Sangkarat S, Laiwejpithaya S, Viriyapak B, Chaopotong P, Jaishuen A. Meigs' syndrome with elevated serum CA125: case report and review of the literature. *Case Rep Oncol* 2009; 2(1):61-6.
14. Arnáiz-García ME, González-Santos JM, López-Rodríguez J, Dalmau-Sorli MJ, Bueno-Codoñer ME, Arnáiz J. Meigs-like syndrome presenting as cardiac tamponade. *Rev Port Cardiol* 2013; 32(6):547-8.

15. Peyron N, Coulon A. Struma ovarii, pseudo-Meigs' syndrome and raised CA125, a rare association. Answer to May e-quid. *Diagn Interv Imaging* 2012; 93(7-8):643-7.
16. Oguma T, Yamasaki N, Nakanishi K, Kinoshita D, Mitsuhashi T, Nakagawa S. Pseudo-Meigs' syndrome associated with hydropic degenerating uterine leiomyoma: a case report. *J Obstet Gynaecol Res* 2014; 40(4):1137-40.
17. Jacobs I, Bast RC. The CA 125 tumour-associated antigen: a review of the literature. *Hum Reprod* 1989; 4(1):1-12.
18. Kudlacek S, Schieder K, Kolbl H, Neunteufel W, Nowotny C, Breitenacker G, et al. Use of CA 125 monoclonal antibody to monitor patients with ovarian cancer. *Gynecol Obstet* 1989; 35(3):323-9.