

گزارش چند مورد نادر حاملگی خارج رحمی محل اسکار سزارین و درمان موفق آن

جلوه جلیلی^۱، دکتر ملیحه عافیت^{۲*}، دکتر فاطمه تارا^۳، نغمه خورسند^۱، علی جاویدی^۴

۱. دستیار تخصصی زنان، دانشکده پزشکی، دانشگاه علوم پزشکی مشهد، مشهد، ایران.
۲. استادیار گروه زنان و مامایی، مرکز تحقیقات سلامت زنان، دانشکده پزشکی، دانشگاه علوم پزشکی مشهد، مشهد، ایران.
۳. دانشیار گروه زنان و مامایی، مرکز تحقیقات سلامت زنان، دانشکده پزشکی، دانشگاه علوم پزشکی مشهد، مشهد، ایران.
۴. دستیار تخصصی جراحی عمومی، دانشکده پزشکی، دانشگاه علوم پزشکی مشهد، مشهد، ایران.

تاریخ دریافت: ۱۳۹۶/۰۲/۰۴ تاریخ پذیرش: ۱۳۹۶/۰۵/۰۲

خلاصه

مقدمه: یکی از انواع نادر حاملگی خارج رحمی، حاملگی در محل اسکار سزارین (CSP) می‌باشد که تشخیص آن مشکل بوده و دارای عوارض مهم از جمله پارگی رحم، خونریزی شدید و حتی مرگ مادر می‌باشد. مطالعه حاضر با هدف معرفی چند مورد حاملگی محل اسکار سزارین و درمان موفقیت‌آمیز آنها انجام شد.

معرفی بیمار: بیمار اول خانمی با دو بار سزارین قبلی و سن حاملگی حدود ۸ هفته بود که در سونوگرافی شکمی و سونوگرافی ترانس واژینال انجام شده توسط متخصص رادیولوژی، ساک حاملگی دارای یک جنین با ضربان قلب در محل اسکار سزارین گزارش شده بود. بیمار تحت لاپاراتومی و وج رزکشن محل CSP قرار گرفت. بیماران دوم و سوم بیمارانی بودند که با علائم لکه‌بینی و تأخیر قاعدگی تحت سونوگرافی ترانس واژینال قرار گرفته بودند و برای آنها حاملگی ۶/۵ و ۷ هفته در محل اسکار سزارین تشخیص داده شد و با تزریق متوتروکسات داخل ساک تحت هدایت سونوگرافی ترانس واژینال و سپس ساکشن کورتاژ تحت درمان قرار گرفتند.

نتیجه‌گیری: حاملگی اسکار سزارین از بیماری‌های نادر و دارای عوارض خطرناک می‌باشد. تشخیص به موقع نیازمند وجود ظن بالینی بالا در بیماران با سابقه سزارین می‌باشد و درمان مداخله‌ای مناسب موجب جلوگیری از عوارض جدی و کاهش موربیدیتته و مورتالیتته مادر می‌شود.

کلمات کلیدی: حاملگی اسکار سزارین، درمان جراحی، درمان طبی

* نویسنده مسئول مکاتبات: دکتر ملیحه عافیت؛ مرکز تحقیقات سلامت زنان، دانشکده پزشکی، دانشگاه علوم پزشکی مشهد، مشهد، ایران. تلفن: ۰۵۱-۳۸۰۲۲۶۰۸
پست الکترونیک: AfiatM@mums.ac.ir

مقدمه

میزان شیوع حاملگی خارج رحمی ۲-۱/۵٪ از کل بارداری‌ها می‌باشد. حاملگی خارج رحمی شایع‌ترین علت مرگ مادری در سه ماهه اول بارداری است و ۹۸٪ موارد در محل لوله فالوپ و ۲٪ موارد در سایر مکان‌های ناشایع مانند تخمدان و شکم و اسکار سزارین و ... رخ می‌دهد (۱).

حاملگی اسکار سزارین، نوعی حاملگی خارج رحمی می‌باشد که در محل اسکار سزارین قبلی در میومتر قرار می‌گیرد و یافته نادر ولی تهدیدآمیزی است. از عوارض آن می‌توان به هموراژی شدید و کواگولوپاتی، پارگی رحم و مرگ مادر اشاره کرد. در مطالعه اش (۲۰۰۷)، شیوع آن ۱ مورد در هر ۲۲۲۶ مورد گزارش شد (۲).

عوامل مؤثر در انتخاب روش درمانی شامل: سن حاملگی، تمایل به باروری بعدی و امکانات موجود می‌باشد و گزینه‌های درمانی شامل: درمان طبی و یا جراحی لاپاراسکوپی و لاپاراتومی، آمبولیزاسیون شریان رحمی، تزریق کلرید پتاسیم و متوتروکسات داخل ساک حاملگی می‌باشد (۳).

در مطالعه مروری بریک و همکاران (۲۰۱۶) که روش‌های مختلف درمانی شامل روش‌های طبی و مداخله‌ای جراحی شامل لاپاراتومی، لاپاراسکوپی، هیستروسکوپی، ساکشن کورتاژ و آمبولیزاسیون شریان رحمی همراه با ساکشن کورتاژ با یا بدون هیستروسکوپی را بررسی کردند، روش‌های مداخله‌ای را نسبت به روش‌های مدیکال توصیه کردند (۱).

افزایش شیوع حاملگی اسکار سزارین (CSP)^۱ در آینده نزدیک به دنبال افزایش میزان سزارین شرایطی را فراهم می‌کند که جهت عوارض کشنده آن از جمله خونریزی، هموراژی DIC (اختلال انعقادی پیشرفته) و مرگومیر مادر، باید توجه فراوان به تشخیص سریع و درمان سریع آن داشت (۴). با توجه به اهمیت موضوع، در این گزارش چند مورد حاملگی نابجای اسکار سزارین درمان شده به روش جراحی و طبی، معرفی می‌شود.

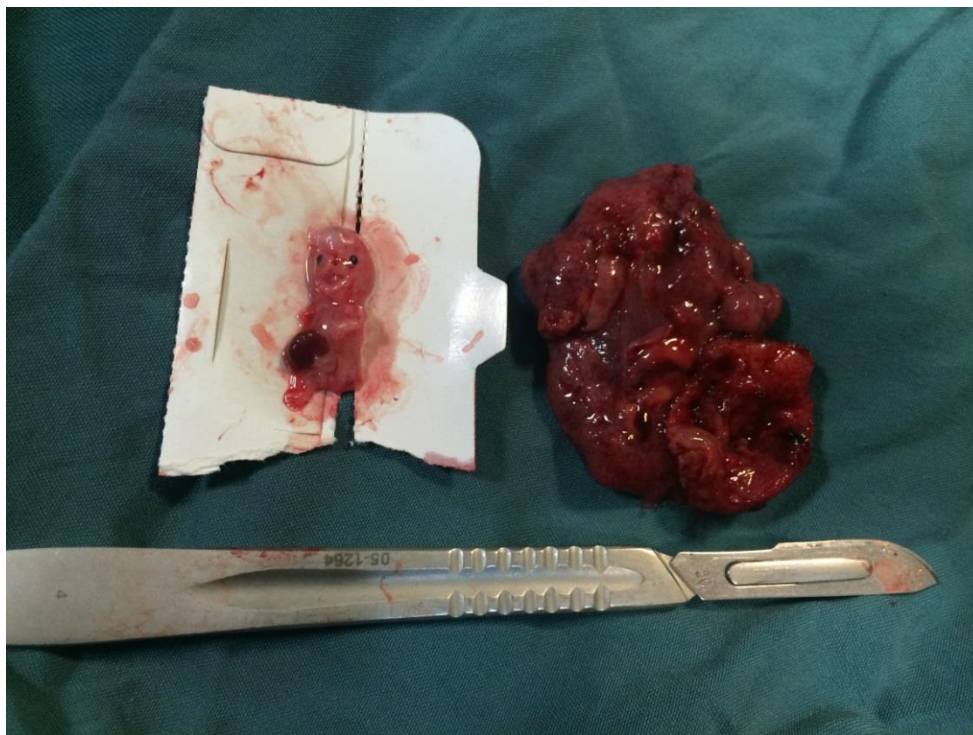
معرفی بیمار

بیمار اول: بیمار خانم ۴۰ ساله، G6L2Ab3. با سابقه ۲ بار سزارین قبلی و ۲ نوبت کورتاژ و با سن حاملگی حدود ۸ هفته که به دنبال درد شکم، تأخیر قاعدگی، تهوع و استفراغ و تست BHCG مثبت مراجعه کرده بودند، جهت بیمار سونوگرافی درخواست شده بود که در سونوگرافی شکمی اولیه ساک حاملگی با سن ۶ هفته و ۴ روز پایین‌تر از محل قابل انتظار و در مجاورت اسکار سزارین مشاهده شده بود. در هنگام مراجعه مجدد، بیمار در معاینات اولیه علائم حیاتی پایدار داشت و شکم نرم و بدون تندرns بود و خونریزی واژینال نداشت.

جهت بیمار سونوگرافی ترانس واژینال برای تأیید تشخیص انجام شد که ساک حاملگی دارای یک جنین زنده همراه با قلب در محل اسکار سزارین با سن حاملگی ۷ هفته و ۳ روز و ضخامت میومتر از حاشیه خارجی ساک تا سطح سروزی رحم ۲/۵ میلی‌متر بود. در فوندوس رحم نیز میوم اینترامورال ۴۴*۳۸ میلی‌متر گزارش شد. تیتراژ BHCG خون بیمار ۱۰۵۰۰۰ و هماتوکریت ۳۶٪ بود.

با توجه به عدم تمایل بیمار جهت درمان طبی و تمایل به حفظ باروری، تحت لاپاراتومی در محل برش فان اشتیل قبلی قرار گرفت که در محل انسزیون kerr قبلی حاملگی خارج رحمی به اندازه ۴*۴ سانتی‌متر همراه با یک جنین وجود داشت که با برش گوه‌ای برداشته شد (شکل ۱) و میومتر در اطراف حاملگی اسکار سزارین که بسیار نازک شده بود، با دقت ترمیم شد. همچنین با توجه به سابقه سقط‌های مکرر قبلی بیمار و وجود میوم ساب موكوز ۴ سانتی‌متری در فوندوس، میومکتومی نیز انجام شد. بیمار به فاصله ۴۸ ساعت پس از لاپاراتومی با حال عمومی خوب و تیتراژ BHCG=۱۰۰۰۰ ترخیص شد. در پیگیری‌های تیتراژ هفتگی BHCG افت مناسب داشت؛ به طوری که پس از ۴ هفته منفی شد.

¹ Cesarean scar pregnancy

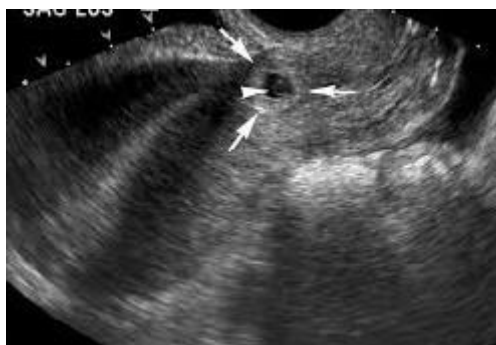

شکل ۱- نمای محصولات حاملگی خارج رحمی حین جراحی

بود که بیمار بدون مشکل و با توصیه به پیگیری تیتراژ BHCG مرخص شد. سیر تیتراژ BHCG هفتگی بیمار به ترتیب ۳۵۸، ۱۶۱، ۱۷/۵ و ۵ بود.

بیمار سوم: بیمار سوم خانم ۳۵ ساله MG3L2 با سابقه دو بار سزارین قبلی به دنبال رتارد پرئود و خونریزی واژینال در حد لکه‌بینی و سونوگرافی همراه مبنی بر حاملگی در پایین سگمان تحتانی در محل اسکار سزارین بستری شد. جهت تأیید حاملگی غیر طبیعی محل اسکار سزارین، بیمار مجدداً سونوگرافی واژینال شد و حاملگی محل انسزیون ۶ هفته و ۵ روز گزارش شد. تیتراژ BHCG بیمار در زمان بستری ۳۰۲۰۰ بود. با توجه به این شرایط، بیمار داوطلب دریافت متوتروکسات سیستمیک شد. ۴ روز پس از تزریق با توجه به تیتراژ بالا BHCG که ۲۶۵۰۰ بود تحت هدایت سونوگرافی کورتاژ شد. تیتراژ BHCG بیمار ۴۸ ساعت بعد از کورتاژ به ۳۰۰۰ رسید که با توجه به افت خوب، بیمار با توصیه به تیتراژ BHCG هفتگی ترخیص شد. سیر تیتراژ BHCG بیمار کاهش یابنده بود؛ به طوری که ۲ هفته بعد از کورتاژ به ۱۰۳ و بعد از یک ماه به حد غیر قابل اندازه‌گیری رسید.

بیمار دوم: بیمار دوم که خانمی ۳۶ ساله MG4L3 با سابقه ۳ بار سزارین قبلی با حاملگی ۷ هفته و ۶ روز بود، با شکایت لکه‌بینی تحت سونوگرافی قرار گرفته بود، ساک حاملگی با جنین زنده با سن حاملگی ۷ هفته در محل پایین از محل نرمال در ناحیه اسکار سزارین قبلی مشاهده شد. آزمایش BHCG بیمار در زمان بستری ۱۳۰۲۸۲ بود. در سونوگرافی کالر داپلر انجام شده، حاملگی محل اسکار سزارین با یک جنین ۷ هفته همراه با ضربان قلب تأیید شد و ساک حاملگی نفوذی به میومتر نداشت و ضخامت میومتر بالای ساک حاملگی ۲ میلی‌متر بود. بیمار با تشخیص حاملگی انسزیونال داوطلب درمان طبی با تزریق داخل ساک متوتروکسات زیر گاید سونوگرافی قرار گرفت و با توجه به تیتراژ بالا، یک دوز سیستمیک متوتروکسات با دوز ۵۰ میلی‌گرم بر متر مربع نیز دریافت کرد. در سونوگرافی دو روز پس از تزریق، جنین بدون قلب مشاهده شد و تیتراژ BHCG بیمار روز چهارم پس از تزریق ۱۲۶۴۲۷ بود. با توجه به تیتراژ بالا و مقداری خونریزی واژینال، بیمار کاندید کورتاژ زیر گاید سونوگرافی شد. تیتراژ بیمار ۲ روز بعد از کورتاژ ۲۰۰۰



تصویر ۲- سونوگرافی مربوط به بیمار سوم و مشخص شدن ساک حاملگی ۶ هفته و ۵ روز در محل اسکار سزارین

جدول ۱- مقایسه مشخصات بیماران معرفی شده

تاریخچه بالینی	بیمار ۱	بیمار ۲	بیمار ۳
سن مادر	۴۰	۳۶	۳۵
سابقه مامایی	G6L2Ab3 و ۲ بار سزارین قبلی	MG4L3 و ۳ بار سزارین قبلی	MG3L2 و ۲ بار سزارین قبلی
سن حاملگی	۷ هفته و ۳ روز	۷ هفته	۶ هفته و ۵ روز
ضربان قلب جنین	دارد	دارد	ندارد
سطح BHCG قبل درمان	۱۰۵۰۰۰	۱۳۰۲۸۲	۳۰۲۰۰
سطح اولین BHCG بعد درمان	۱۰۰۰۰	۲۰۰۰	۳۰۰۰

بحث

همکاران (۲۰۰۶) در بررسی ۵۷ بیمار شیوع علائم به صورت: آسمپتوماتیک (۳۷٪)، خونریزی بدون درد (۳۸٪)، خونریزی همراه با درد (۱۶٪) و درد شکمی بدون خونریزی (۹٪) بود (۱۰). مشابه مطالعه بریک و همکاران (۲۰۱۶)، شایع‌ترین علائم بیماران مطالعه حاضر، خونریزی واژینال و درد شکم به دنبال رترد قاعدگی بود (۱).

تشخیص سریع و به موقع این بیماری نقش اساسی در رویکرد به این بیماران را دارد و باعث کاهش عوارض خطرناک این عارضه نادر می‌شود. با توجه به شیوع کم این بیماری و نبود تجربه راجع به آن، ارجاع چنین بیمارانی به مرکز درمانی ثالثیه توسط سایر مراکز منطقی می‌باشد (۱۱). روش تشخیصی ارجح و شایع در این بیماران، سونوگرافی ترانس واژینال می‌باشد. همچنین MRI در موارد غیر قابل تشخیص با سونوگرافی کمک کننده است (۱۲). لازم به ذکر است که داشتن ظن بالینی قوی به این بیماری در بیماران دارای سابقه جراحی سزارین و سایر جراحی‌های رحمی بسیار مهم می‌باشد (۱).

سن شایع بارداری در هنگام تشخیص معمولاً ۵ تا ۱۲ هفته می‌باشد (۱۳). در بیمار گزارش حاضر نیز سن بارداری ۸ هفته بود. روش‌های درمانی آن بسیار متنوع

اولین مورد حاملگی محل اسکار سزارین در سال ۱۹۸۷ توسط لارسن و همکار (۱۹۷۸) معرفی شد (۵). تئوری‌های مختلفی در مورد علت CSP مطرح شده است. یکی از این تئوری‌ها، کاشت و مهاجرت سلول‌های جنین از طریق یک نقصان گوه‌ای شکل یا فیستولی میکروسکوپی در رحم در محل اسکار سزارین و نفوذ جنین به میومتر محل اسکار می‌باشد (۶). تئوری دیگر که توسط بن ناجی و همکاران (۲۰۰۹) مطرح شد، تغییرات آندومتر در محل اسکار سزارین است که به صورت کاهش و اسکولاریزاسیون و کم بودن تعداد لکوسیت‌های محل اسکار نسبت به افراد غیر سزارینی می‌باشد (۷). برخی مطالعات توصیف کرده‌اند که نحوه گسترش ساک حاملگی در محل اسکار سزارین ممکن است به صورت آندوژن (رشد ساک به سمت آندومتر و حفره رحمی) و یا به صورت اگزوژن (گسترش و نفوذ ساک به سمت میومتر و سروز) باشد (۸). علائم شایع آن شامل: خونریزی واژینال با یا بدون درد، شوک هموراژیک و پارگی رحم می‌باشد (۱). همچنین از سایر علائم آن می‌توان به درد نیمه تحتانی شکم و سوزش ادرار اشاره کرد (۹). در مطالعه سیلور و

استفاده شد (۱۵) و در دو بیمار دیگر مانند مطالعه لی و همکاران (۲۰۱۱) و پنگ و همکاران (۲۰۱۵)، از روش ترکیبی درمان طبی متوتروکسات و جراحی به صورت کورتاژ استفاده شد (۱۶، ۱۷).

نتیجه گیری

حاملگی اسکار سزارین بیماری نادری است که داشتن ظن بالینی بالا و مهارت تشخیص سونوگراف جهت تشخیص آن در بیماران با سابقه قبلی جراحی سزارین بسیار مهم می باشد و ارجاع بیماران به مراکز ثالثیه و انجام مطالعات تشخیصی تکمیلی بیشتر در این زمینه برای بیماران باردار با سابقه سزارین قبلی بسیار مهم است. روش های درمانی آن متفاوت است و با توجه به شرایط اختصاصی هر بیمار، سطح BHCG و مهارت جراح معالج تصمیم گیری می شود و به نظر می رسد درمان مداخله ای ترکیبی طبی و جراحی کم تهاجمی تر مانند کورتاژ در صورت نیاز، درمان ارجح در این بیماران می باشد.

است و از روش های انتظاری و درمان طبی گرفته تا روش های مداخله ای و جراحی می باشد. روش های تهاجمی شامل روش هایی مانند تزریق موضعی کلرید پتاسیم (KCl) یا متوتروکسات داخل ساک حاملگی زیر گاید سونو یا لاپاراسکوپي و لاپاراتومی هیستروسکوپي، ساکشن کورتاژ و آمبولیزاسیون شریان رحمی همراه با ساکشن کورتاژ با یا بدون هیستروسکوپي می باشند (۱).

در مطالعات انجام شده عموماً از روش های درمان طبی و انتظاری به دلیل احتمال افزایش عوارض از جمله پارگی رحم، هموراژی شدید، نیاز به بستری و پیگیری دقیق بیمار کمتر حمایت شده است و توصیه به روش های درمانی تهاجمی شده است (۱۴).

انتخاب نوع روش درمانی بسته به نظر جراح و بیمار، امکان پیگیری دقیق و نزدیک بیمار، تمایل به حفظ باروری و تجربه مرکز در استفاده از روش های درمانی مختلف، متفاوت است.

در مطالعه حاضر در بیمار اول همانند مطالعه حسن زاده و همکاران (۲۰۱۵)، از روش جراحی و وج رزکشن

منابع

1. Birch Petersen K, Hoffmann E, Riffbjerg Larsen C, Svarre Nielsen H. Cesarean scar pregnancy: a systematic review of treatment studies. *Fertil Steril* 2016; 105(4):958-67.
2. Ash A, Smith A, Maxwell D. Cesarean scar pregnancy. *BJOG* 2007; 114(3):253-63.
3. Fadhlou A, Khrouf M, Khémiri K, Nouira K, Chaker A, Zhioua F. Successful conservative treatment of a cesarean scar pregnancy with systemically administered methotrexate and subsequent dilatation and curettage: a case report. *Case Rep Obstet Gynecol* 2012; 2012:248564.
4. Sadeghi H, Rutherford T, Rackow BW, Campbell KH, Duzyj CM, Guess MK, et al. Cesarean scar ectopic pregnancy: case series and review of the literature. *Am J Perinatol* 2010; 27(2):111-20.
5. Larsen JV, Solomon MH. Pregnancy in a uterine scar sacculus--an unusual cause of postabortal haemorrhage. A case report. *S Afr Med J* 1978; 53(4):142-3.
6. Marchiolé P, Gorlero F, de Caro G, Podestà M, Valenzano M. Intramural pregnancy embedded in a previous Cesarean section scar treated conservatively. *Ultrasound Obstet Gynecol* 2004; 23(3):307-9.
7. Ben-Nagi J, Walker A, Jurkovic D, Yazbek J, Aplin JD. Effect of cesarean delivery on the endometrium. *Int J Gynaecol Obstet* 2009; 106(1):30-4.
8. Vial Y, Petignat P, Hohlfeld P. Pregnancy in a cesarean scar. *Ultrasound Obstet Gynecol* 2000; 16(6):592-3.
9. Persadie RJ, Fortier A, Stopps RG. Ectopic pregnancy in a caesarean scar: a case report. *J Obstet Gynaecol Can* 2005; 27(12):1102-6.
10. Silver RM, Landon MB, Rouse DJ, Leveno KJ, Spong CY, Thom EA, et al. Maternal morbidity associated with multiple repeat cesarean deliveries. *Obstet Gynecol* 2006; 107(6):1226-32.
11. Cignini P, Giorlandino M, Caserta L, Dominici L, Giorlandino C. The importance of early diagnosis in cesarean scar pregnancy. *J Prenat Med* 2007; 1(2):29-31.
12. Nankali A, Ataee M, Shahlazadeh H, Daeichin S. Surgical management of the cesarean scar ectopic pregnancy: a case report. *Case Rep Obstet Gynecol* 2013; 2013:525187.

13. Seow KM, Huang LW, Lin YH, Lin MY, Tsai YL, Hwang JL. Cesarean scar pregnancy: issues in management. *Ultrasound Obstet Gynecol* 2004; 23(3):247-53.
14. Dickerhoff LA, Mahal AS, Stockdale CK, Hardy-Fairbanks AJ. Management of cesarean scar pregnancy in the second trimester: a report of three cases. *J Reprod Med* 2015; 60(3-4):165-8.
15. Hasanzadeh Mofrad M, Hosseini E, Farazestanian M, Boroomand M. Ectopic pregnancy in the previous cesarean scar (A Case Report). *Iran J Obstet Gynecol Infertil* 2015; 18(153):20-4. (Persian.)
16. Li C, Li C, Feng D, Jia C, Liu B, Zhan X. Transcatheter arterial chemoembolization versus systemic methotrexate for the management of cesarean scar pregnancy. *Int J Gynaecol Obstet* 2011; 113(3):178-82.
17. Peng P, Gui T, Liu X, Chen W, Liu Z. Comparative efficacy and safety of local and systemic methotrexate injection in cesarean scar pregnancy. *Ther Clin Risk Manag* 2015; 11:137-42.