

# گزارش یک مورد متاستاز سرطان اپی تلیال تخمدان به سرویکس

دکتر زهره یوسفی<sup>۱</sup>، دکتر امیرحسین جعفریان<sup>۲</sup>، دکتر لیلا موسوی سرشت<sup>۳</sup>،  
دکتر نوشین باباپور<sup>۳</sup>، دکتر لعیلا شیرین زاده<sup>۳\*</sup>، دکتر آزاده شوروی<sup>۴</sup>

۱. استاد گروه زنان و مامایی، فلوشیپ انکولوژی زنان، دانشکده پزشکی، دانشگاه علوم پزشکی مشهد، مشهد، ایران.
۲. دانشیار گروه پاتولوژی، دانشکده پزشکی، دانشگاه علوم پزشکی مشهد، مشهد، ایران.
۳. رزیدنت فلوشیپ انکولوژی زنان، دانشکده پزشکی، دانشگاه علوم پزشکی مشهد، مشهد، ایران.
۴. رزیدنت زنان و مامایی، دانشکده پزشکی، دانشگاه علوم پزشکی مشهد، مشهد، ایران.

تاریخ دریافت: ۱۳۹۶/۱۱/۱۰ تاریخ پذیرش: ۱۳۹۷/۰۲/۱۰

## خلاصه

**مقدمه:** سرطان تخمدان، یکی از بدخیمی‌های شایع زنان می‌باشد و اکثر بیماران به‌دنبال بروز علائم گوارشی مراجعه می‌کنند. انتشار این سرطان اغلب در حفره پریتون صورت می‌گیرد، اما به صورت نادر متاستاز به سرویکس نیز گزارش شده است. در این مطالعه یک مورد متاستاز سرطان اپی تلیال تخمدان به سرویکس گزارش شد.

**معرفی بیمار:** خانم ۵۸ ساله با سابقه ۳ نوبت زایمان طبیعی با شکایت خونریزی به‌دنبال تماس جنسی به درمانگاه انکولوژی دانشگاه علوم پزشکی مشهد در سال ۱۳۹۵ مراجعه کرد. به‌دلیل نمای غیرطبیعی سرویکس در معاینه و سپس تأیید آن با نمونه‌برداری کولپوسکوپی با تشخیص سرطان سرویکس در مراحل اولیه (A) تصمیم به جراحی رادیکال شد، اما در لاپاراتومی به‌دلیل وسعت درگیری داخل شکمی مشابه سرطان تخمدان و عدم امکان جراحی، فقط انجام بیوپسی از منتوم مقدور بود. پاسخ آسیب‌شناسی نمونه فوق آدنوکارسینوم پاپیلاری سرور تخمدان بود. در بررسی مجدد نمونه آسیب‌شناسی سرویکس، متاستاز سرطان تخمدان به سرویکس تأیید شد، لذا با تشخیص سرطان تخمدان مرحله پیشرفته، شیمی درمانی (تاکسول-کربوپلاتین) و سپس جراحی مرحله‌بندی سرطان تخمدان انجام شد و بیمار تحت پیگیری دوره‌ای سرطان تخمدان قرار گرفت. متأسفانه در مدت کمتر از ۶ ماه با عود سرطان تخمدان در شکم و لگن مراجعه کرد و فعلاً تحت شیمی درمانی است.

**نتیجه‌گیری:** در سرطان تخمدان وقوع متاستاز به سرویکس در زمان تشخیص و حتی در مرحله پیشرفت بیماری غیر معمول است. خونریزی بعد از تماس جنسی به عنوان اولین علامت سرطان تخمدان، یافته نادری است، لذا در بیماران با سرطان سرویکس احتمال متاستاتیک بودن ضایعه از ساختمان‌های مجاور را نیز باید در نظر داشت.

**کلمات کلیدی:** آدنوکارسینوم پاپیلاری سرور تخمدان، جراحی مرحله‌بندی سرطان تخمدان، سرطان سرویکس، شیمی درمانی، متاستاز

\* نویسنده مسئول مکاتبات: دکتر لعیلا شیرین زاده؛ دانشکده پزشکی، دانشگاه علوم پزشکی مشهد، مشهد، ایران. تلفن: ۰۵۱-۳۸۰۱۲۴۷۷؛ پست الکترونیک: ShirinzadehL941@mums.ac.ir

## مقدمه

تأیید شد (۸). در این مطالعه یک مورد متاستاز سرطان اپی تلیال تخمدان به سرویکس گزارش می‌شود.

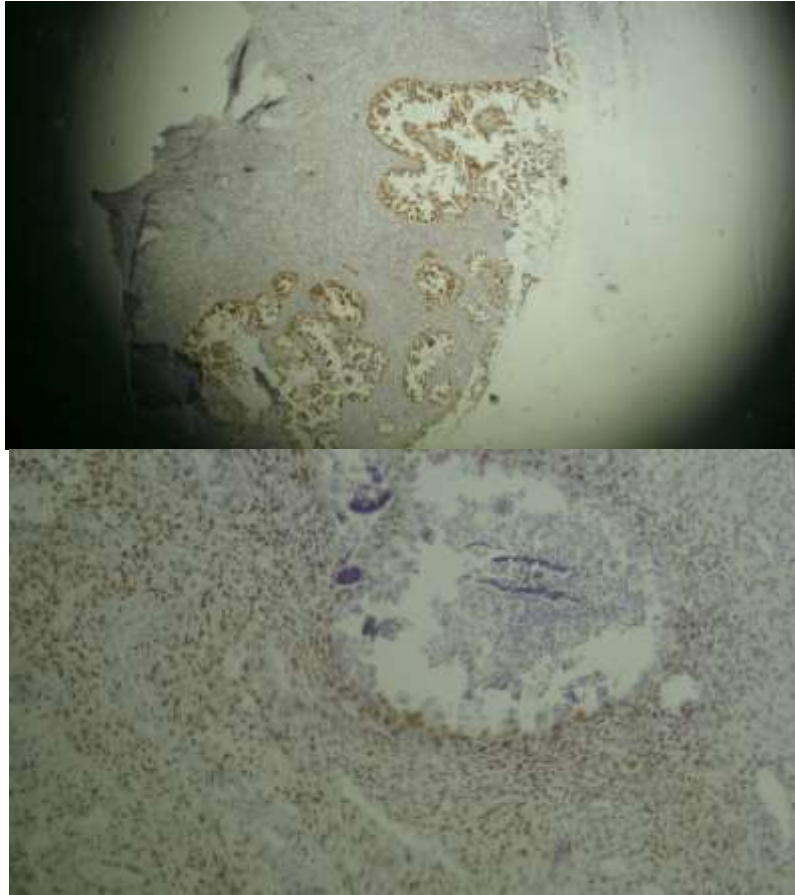
## معرفی بیمار

خانم ۵۸ ساله با سابقه ۳ نوبت زایمان طبیعی، با شکایت خونریزی به دنبال تماس جنسی در سال ۱۳۹۵ به درمانگاه انکولوژی دانشگاه علوم پزشکی مشهد مراجعه کرد. به دلیل نمای غیرطبیعی سرویکس در معاینه، توصیه به کولپوسکوپی شد. گزارش پاتولوژی حاصل از کولپوسکوپی در نمونه بافتی آگزوسرویکس، کارسینوم انفیلتراتیو منطبق با سرطان سلول سنگفرشی با سلول‌های بزرگ بدون کراتینین و در نمونه اندوسرویکس بافت نرمال اندوسرویکال گزارش شد. به دنبال معاینه بالینی و با تشخیص Stage II A سرطان سرویکس، بیمار تحت عمل جراحی قرار گرفت که در حین جراحی، چسبندگی شدید روده‌ها به صورت تومورال وجود داشت و همچنین ضایعات منتشر متاستاتیک در حفره پریتون همراه با کیک امنوم و درگیری تومورال سیگموئید مشهود بود، لذا با تشخیص Stage 4 سرطان تخمدان، جراحی امکان‌پذیر نبود و تنها بیوپسی از امنوم گرفته شد. پاسخ آسیب‌شناسی بر اساس مطالعه ایمنوهیستوشیمی، متاستاتیک پاپیلاری آدنوکارسینوما با منشأ تخمدان گزارش شد (تصویر ۱، ۲). اندازه‌گیری تومور مارکر CA-۱۲۵=۱۷۳ بود. در بررسی مجدد نمونه سرویکس نیز متاستاز سرطان تخمدان به سرویکس تأیید شد، لذا شیمی درمانی با رژیم تاکسول به میزان ۱۷۵ میلی‌گرم بر متر مربع بدن و کربوپلاتین بر اساس فرمول کالورت برای بیمار تجویز شد. پس از ۶ دوره شیمی درمانی با توجه به کاهش سطح تومور مارکر و معیارهای قابل قبول برای جراحی در تصاویر سی تی اسکن، عمل مرحله‌بندی سرطان تخمدان برای بیمار انجام شد که به‌طور کامل و مطلوب قابل انجام بود. بررسی نمونه‌های جراحی دوم، متاستاتیک سرور آدنوکارسینومای سرویکس بود که با ایمنوهیستوشیمی برای WT1 و ER (گیرنده استروژن و ویلمز پروتئین تومور) نیز تأیید شد که تشخیص نهایی پاپیلاری سرور آدنوکارسینومای تخمدان در مرحله سه بیماری بود. بعد

سرطان تخمدان، دومین شایع‌ترین سرطان زنان و به‌طور کلی به‌عنوان یکی از علل اصلی مرگ ناشی از بدخیمی‌های زنان شناخته شده است. گسترش این بدخیمی حدود ۸۵٪ موارد به حفره صفاقی و متاستازهای داخل شکمی و به‌ندرت با انتشار خونی است. متاستاز دهانه رحم در سرطان تخمدان، واقعه غیر معمول و نادر در جریان پیشرفت سرطان تخمدان است. تشخیص در این مرحله ممکن است بین متخصص انکولوژی زنان و متخصص آسیب‌شناسی چالش ایجاد کند (۱، ۲). بیشترین بدخیمی که به سرویکس انتشار می‌یابد، آندومتر می‌باشد که غدد اندوسرویکال را با یا بدون درگیری استروما از طریق انتشار مستقیم درگیر می‌کند. سایر تومورهای دستگاه تناسلی که به سرویکس متاستاز می‌دهند به ترتیب شامل: تخمدان، واژن و لوله‌های فالوپ می‌باشند. بیشتر تومورهایی که سرویکس را چه به صورت مستقیم و چه از طریق انتشار لنفی عروقی درگیر می‌کنند، باعث درگیری استرومای عمقی نیز خواهند شد (۳). این امر ممکن است در گسترش تومور به بافت‌های اطراف مؤثر باشد. در مطالعه رونت و همکاران (۲۰۰۸) بر روی ۱۷۱ مورد سرطان تخمدان در مرحله ۳ بیماری، متاستاز به سرویکس در ۹ مورد (۵/۳٪) شناسایی شد (۴). به نظر می‌رسد محتمل‌ترین راه انتشار تومور اولیه تخمدان به سرویکس از طریق لوله‌های فالوپ و کانال اندومترال باشد. در برخی موارد، انتشار مستقیم تومور به سرویکس از طریق کولودوساک نیز گزارش شده است (۵). تومور اولیه سرویکس از نوع سرور بسیار نادر بوده، ولی به‌طور ناشایع گزارش شده است. دو مورد گزارش از درگیری سرویکس در سرطان موسینوس آپاندیس با CK20 مثبت و CK7 منفی گزارش شده است که وجود اپی‌تلیوم روده‌ای تأیید کننده منشأ اولیه آپاندیس بود (۶). در مطالعه نا و همکاران (۲۰۱۰)، متاستاز سرطان اپی‌تلیال تخمدان به واژن گزارش شد (۷). همچنین متاستاز سرطان اپی‌تلیال تخمدان به سرویکس توسط مالپیکا و همکار (۲۰۱۱) گزارش شده است که تظاهر ابتدایی آن، تشخیص سرطان سرویکس بود که بعد از بررسی متاستاز، سرطان اپی‌تلیال تخمدان به سرویکس

نگه دارنده است. این گزارش مورد با کسب اجازه و موافقت بیمار انجام شده است.

از عمل بیمار تحت پیگیری دوره‌ای سرطان تخمدان قرار گرفت. متأسفانه کمتر از ۶ ماه، بیمار با انتشار سرطان به شکم و لگن مراجعه کرد که فعلاً تحت شیمی درمانی



تصویر ۱ و ۲- رنگ آمیزی ایمونوهیستوشیمی مثبت برای WT1 با بزرگ‌نمایی ۴۰ (با رنگ آمیزی قوی هسته‌ای)، رنگ آمیزی ایمونوهیستوشیمی مثبت برای ER با درشت‌نمایی ۱۰۰

ناشایع می‌باشد. جهت تشخیص قطعی تومور اولیه سرویکس از نوع متاستاتیک، روش‌های ایمونوهیستوشیمیایی کمک کننده می‌باشد. اگرچه وقوع هم‌زمان دو سرطان مستقل دستگاه تناسلی نیز به‌طور کمیاب گزارش شده است. بروز هر دو تومور هم‌زمان و مستقل از هم در دستگاه تناسلی زنان، همراهی سرطان آندومتر و تخمدان است که بیشترین آسیب‌شناسی هر دو تومور از نوع آندومتریوئید آدنوکارسینوم می‌باشد که در بیمار مورد بحث آسیب‌شناسی این نوع نبود (۹). مسئله دیگری که در تشخیص افتراقی هم‌زمانی دو تومور اولیه سرطان تخمدان و سرویکس باید در نظر داشت این

## بحث

متاستاز تومور تخمدان به سرویکس با تقلید نمای کارسینوم اولیه سرویکس یافته نادر است. تومورهای متاستاتیک سرویکس با منشأ سایر قسمت‌های دستگاه تناسلی نادر هستند. دلیل این پدیده، طبیعت فیبروتیک و واسکولاریته کم استرومای سرویکس است. از نظر آسیب‌شناسی، شاخصه‌های درگیری متاستاتیک سرطان سرویکس شامل: درگیری عمده استرومای عمقی، عدم وجود درگیری سطحی به صورت (in situ کارسینوم) سرطان در محل و نفوذ به فضای لنفی عروقی می‌باشد. اساساً متاستاز به سرویکس از کارسینوم اولیه تخمدان

گزارش شد که در ابتدا با علائم بالینی سرطان اولیه سرویکس مراجعه کرد که به دلیل نمای غیر طبیعی سرویکس، کولپوسکوپی انجام شد. گزارش آسیب‌شناسی آدنوکارسینوم سرویکس بود. بیمار تحت مخروطبرداری قرار گرفت. پاسخ آسیب‌شناسی دوم، اجسام پسونوما و مواد موسینی داخل غدد آندوسرویکس با درجه بدخیمی دو بود که بیمار تحت پرتودرمانی به همراه شیمی درمانی سیسپلاتین قرار گرفت، ولی ۶ ماه بعد بیمار به دلیل توده لگنی در محل تخمدان تحت جراحی قرار گرفت که تومور تخمدان با درگیری امنتوم و حفره لگن بود. بعد از این جراحی، بررسی مجدد نمونه آسیب‌شناسی سرویکس انجام شد و در نهایت با استفاده از روش ایمونوهیستوشیمی، متاستاز تخمدان به سرویکس تأیید شد که دقیقاً شرح حال آن مشابه بیمار گزارش حاضر بود (۸). به نظر می‌رسد مسأله مهم، دقت متخصص آسیب‌شناسی برای در نظر گرفتن احتمال متاستاز به سرویکس با توجه به الگوی درگیری سرویکس و مشخصات میکروسکوپی ضایعه است تا به صورت نادرست به عنوان کارسینوم اولیه سرویکس گزارش نشود.

### نتیجه‌گیری

متاستاز گردن رحم وقوع غیر معمول در تظاهر علائم سرطان تخمدان و در طول پیشرفت این بیماری است. در موارد تشخیص سرطان سرویکس احتمال متاستاز به سرویکس باید به دقت مورد توجه قرار گیرد. لذا پیشنهاد می‌شود متخصص آسیب‌شناسی با استفاده از روش‌های مختلف در مورد منشأ سرطان دقت بیشتری مبذول نماید.

است که در مواردی که منشأ اولیه آدنوکارسینوم سرویکس باشد، انتشار تومور به حفره رحم و لوله‌های فالوپ در تمام مسیر از سرویکس به صورت صعودی مشهود است که در بیمار مورد بحث، درگیری بیشتر در داخل حفره شکم بود تا حفره رحم که این امر به تشخیص اولیه بودن سرطان تخمدان کمک کرد. ارزیابی ایمونوهیستولوژی تومور مارکر WT1 در افتراق منشأ اولیه کارسینوم سروکز تخمدان تا حدی ارزشمند می‌باشد. برخلاف کارسینوم سروکز رحمی WT1 در اکثر کارسینوم‌های سروکز آندومتر حتی با منشأ لوله‌های فالوپ و یا پریتونن به صورت وسیع و منتشر مثبت می‌باشد (۱۰). در مطالعه گزارش شده مورد بحث، بروز این مارکر به صورت منتشر در تخمدان و سرویکس مثبت بود که نشانگر منشأ اولیه تخمدان و متاستاز به سرویکس است. همچنین مارکر ER به صورت منتشر مثبت بود که باز هم تأیید کننده کارسینوم سروکز با درجه بدخیمی زیاد با منشأ اولیه تخمدان می‌باشد. باید متذکر شد که مارکر ER در آدنوکارسینوم اولیه سرویکس و جسم رحم منفی است و اگر مثبت باشد به صورت کانونی خواهد بود (۱۱). در نمونه فوق اساساً وجود نمای آزار نئوپلازیک غددی همراه اجسام پساموما در زمینه بافت سنگ‌فرشی اگزوسرویکس، نمای رشدی مولتی ندولر و گیر افتادن غدد نرمال در بین سلول‌های سرطانی، همگی مؤید درگیری ثانویه سرویکس در نمونه این بیمار بودند. فقدان کامل پروتئین p53 هم با پیشرفت تومور در محل و هم با توسعه متاستاز دوردست تومور تخمدان مرتبط می‌باشند (۱۲، ۱۳) که در بیمار مورد نظر نیز هماهنگی داشت. متاستاز به سرویکس با منشأ خارج رحمی (تخمدان) به ندرت اتفاق می‌افتد. در گزارش مالپیکا و همکاران (۲۰۰۸) متاستاز سرطان سروزیسیست آدنوکارسینوما تخمدان به سرویکس در خانم ۵۵ ساله

1. Lee JY, Noo SM, Cho NH, Choi YM, Yim GW, Lee M, et al. A rare case of primary adenosquamous carcinoma arising from ovary. *J Womens Med* 2010; 3(3):126-9.
2. Na S, Hwang J, Lee H, Lee J, Lee D. Rapidly growing ovarian endometrioid adenocarcinoma involving the vagina: a case report. *Taiwan J Obstet Gynecol* 2011; 50(4):522-7.
3. Chang MC, Nevadunsk NS, Viswanathan AN, Crum CP, Feltmate CM. Endocervical adenocarcinoma in situ with ovarian metastases: a unique variant with potential for long-term survival. *Int J Gynecol Pathol* 2009; 29(1):88-92.
4. Ronnett BM, Yemelyanova AV, Vang R, Gilks CB, Miller D, Gravitt PE, et al. Endocervical adenocarcinomas with ovarian metastases: analysis of 29 cases with emphasis on minimally invasive cervical tumors and the ability of the metastases to simulate primary ovarian neoplasms. *Am J Surg Pathol* 2008; 32(12):1835-53.
5. Pradeep S, Kim SW, Wu SY, Nishimura M, Chaluvally-Raghavan P, Miyake T, et al. Hematogenous metastasis of ovarian cancer: rethinking mode of spread. *Cancer Cell* 2014; 26(1):77-91.
6. Shoji T, Takatori E, Murakami K, Kaido Y, Takeuchi S, Kikuchi A, et al. A case of ovarian adenosquamous carcinoma arising from endometrioid adenocarcinoma: a case report and systematic review. *J Ovarian Res* 2016; 9(1):48.
7. Lengyel E. Ovarian cancer development and metastasis. *Am J Pathol* 2010; 177(3):1053-64.
8. Malpica A, Deavers MT. Ovarian low-grade serous carcinoma involving the cervix mimicking a cervical primary. *Int J Gynecol Pathol* 2011; 30(6):613-9.
9. McCluggage WG, Shah R, Connolly LE, McBride HA. Intestinal-type cervical adenocarcinoma in situ and adenocarcinoma exhibit a partial enteric immunophenotype with consistent expression of CDX2. *Int J Gynecol Pathol* 2008; 27(1):92-100.
10. Phillips V, Kelly P, McCluggage WG. Increased p16 expression in 8- high-grade serous and undifferentiated carcinoma compared with other morphologic types of ovarian carcinoma. *Int J Gynecol Pathol* 2009; 28(2):179-86.
11. Suarez-Penaranda JM, Abdulkader I, Baron-Duarte FJ, González Patiño E, Novo-Domínguez A, Varela-Durán J. Signet-ring cell carcinoma presenting in the uterine cervix: report of a primary and 2 metastatic cases. *Int J Gynecol Pathol* 2007; 26(3):254-8.
12. Al-Hussaini M, Stockman A, Foster H, McCluggage WG. WT-1 assists in distinguishing ovarian from uterine serous carcinoma and in distinguishing between serous and endometrioid ovarian carcinoma. *Histopathology* 2004; 44(2):109-15.
13. Mousavi AS, Behnamfar F, Mehrdad N. Recurrent metastasis of epithelial ovarian cancer in cervical, submandibular and suboccipital lymph nodes. *J Med* 2009; 10(2):128-31.