

گزارش یک مورد حاملگی خارج رحمی بینابینی (کورنه‌آ) با جفت اینکرتا در نیمه دوم بارداری

دکتر زهرا یزدی^۱، دکتر حورا آموزگار^۱، دکتر زهره خلجی نیا^{۲*}

۱. استادیار گروه زنان و مامائی، دانشکده پزشکی، دانشگاه علوم پزشکی قم، قم، ایران.
۲. استادیار گروه مامائی، دانشکده پرستاری و مامائی، دانشگاه علوم پزشکی قم، قم، ایران.

تاریخ دریافت: ۱۳۹۷/۱۱/۰۸ تاریخ پذیرش: ۱۳۹۸/۰۲/۰۹

خلاصه

مقدمه: حاملگی بینابینی، یک نوع حاملگی خارج رحمی خطرناک و پرچالش است که شناسایی زودهنگام آن با وجود روش‌های تشخیصی متفاوت، بسیار مشکل و گمراه کننده است. این نوع حاملگی خارج رحمی تمایل به خونریزی شدید دارد؛ به طوری که تشخیص نادرست منجر به تهدید زندگی بیمار می‌شود. در این مطالعه یک مورد حاملگی خارج رحمی بینابینی (کورنه‌آ) با جفت اینکرتا در نیمه دوم بارداری معرفی می‌شود.

معرفی بیمار: در این گزارش، خانمی ۲۳ ساله گرavid ۲ با سابقه سزارین قبلی، ۲۳ هفته بارداری با شکایت درد شکم، تهوع و استفراغ بعد از مقاربت به مرکز آموزشی درمانی ایزدی مراجعه نمود. بیمار با توجه به افت علائم حیاتی، اولیگوری و تندرنس ژنرالیزه و گزارش سونوگرافی مبنی بر وجود خون داخل شکم، به اتاق عمل منتقل شد. در سمت چپ، حاملگی خارج از رحم کورنه که پاره شده بود، همراه با بیرون زدگی جفت قابل مشاهده بود. جنین خارج شد، اما جفت در محل کورنه تا سرویکس و تا لیگامان پهن دست‌اندازی کرده بود. با توجه به اینکرتا بودن جفت، هیستریکتومی انجام شد. در نهایت تشخیص و درمان فوری، جان بیمار را نجات داد. بررسی پاتولوژی نفوذ جفت و اینکرتا را نشان داد.

نتیجه‌گیری: حاملگی خارج رحمی بینابینی، جزء بیماری‌های نادر می‌باشد. با توجه به این که حاملگی بینابینی در محل غنی از عروق واقع شده است، هر نوع پارگی می‌تواند منجر به خونریزی فاجعه‌آمیز و تهدیدکننده حیات شود، بنابراین حاملگی بینابینی نیازمند تشخیص دقیق و درمان فوری است. درمان مداخله‌ای مناسب و به موقع موجب جلوگیری از عوارض جدی و کاهش موربیدیت و مورتالیته مادر می‌شود.

کلمات کلیدی: بارداری کورنه‌آ، جفت اینکرتا، حاملگی خارج رحمی، لاپاراتومی

* نویسنده مسئول مکاتبات: دکتر زهره خلجی نیا؛ دانشکده پرستاری و مامائی، دانشگاه علوم پزشکی قم، قم، ایران. تلفن: ۰۲۵-۱۷۷۰۴۸۶۶؛ پست الکترونیک: zkh6033@yahoo.com.

مقدمه

حاملگی خارج رحمی، حالت لانه‌گزینی جنین در محلی غیر از حفره رحم در نظر گرفته می‌شود که یکی از اورژانس‌های بارداری است و اکثراً نیاز به مداخله سریع دارد. در ایالات متحده ۲-۱٪ حاملگی‌های سه ماهه اول، خارج رحمی می‌باشد که عامل ۶٪ از تمام مرگ‌های مرتبط با حاملگی است (۱). البته میزان شیوع آن در کشورهای مختلف متفاوت است؛ به طوری که شیوع آن در کشورهای در حال توسعه از یک مورد در هر ۴۴ زایمان تا یک مورد در هر ۲۱ زایمان متفاوت است، در حالی که در کشورهای پیشرفته غربی، شیوع آن بین ۱ مورد در هر ۲۳۳ تا ۱ مورد در هر ۲۸۰ زایمان متغیر است. میزان مرگ‌ومیر ناشی از حاملگی خارج رحمی، حدود ۱۰ برابر زایمان طبیعی و ۵ برابر القاء سقط است. علاوه بر این، پس از یک مورد حاملگی خارج رحمی، احتمال حاملگی موفق بعدی کاهش می‌یابد (۲).

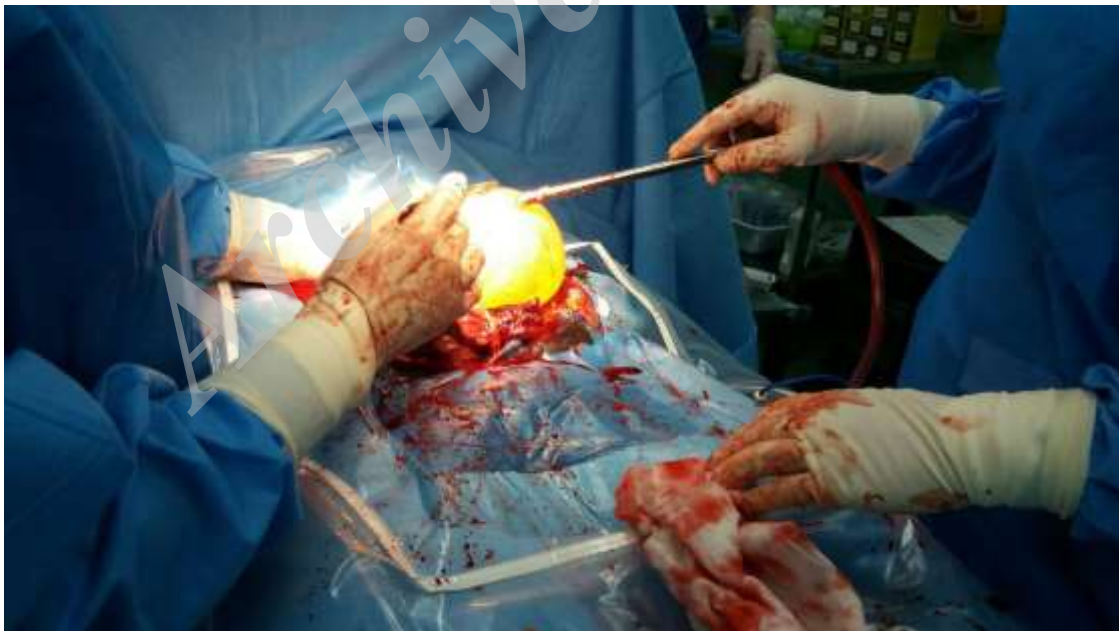حاملگی بینابینی، یک نوع حاملگی خارج رحمی نادر و خطرناک است که در آن لانه‌گزینی در کورنه‌آی رحم انجام می‌شود. این حاملگی در ۴-۲٪ از حاملگی‌های خارج رحمی رخ می‌دهد (۳، ۴) و میزان مرگ‌ومیر آن ۱۵ برابر سایر حاملگی‌های خارج رحمی است (۵). شناسایی زود هنگام حاملگی کورنه‌آ بسیار مشکل و گمراه کننده است. این نوع حاملگی خارج رحمی تمایل به خونریزی شدید دارد؛ به طوری که تشخیص نادرست منجر به تهدید زندگی بیمار می‌شود (۶). همچنین اغلب دیرتر از سایر حاملگی‌های خارج رحمی پاره می‌گردد، زیرا میومتر در این بخش بسیار قابل انبساط بوده و به خاطر خون‌رسانی فوق‌العاده، حاملگی در این بخش می‌تواند منجر به خونریزی فاجعه‌آمیز و تهدیدکننده حیات شود (۷). حدود ۲۰٪ حاملگی خارج رحمی بینابینی بالاتر از ۱۲ هفته بارداری، دچار پارگی رحم و خونریزی وسیع می‌شوند و مرگ و میر زیادی به همراه دارند (۸). در این مقاله، یک مورد نادر از حاملگی خارج رحمی بینابینی (کورنه‌آ) همزمان با جفت اینکرتا در هفته ۲۳ بارداری معرفی می‌شود.

معرفی بیمار

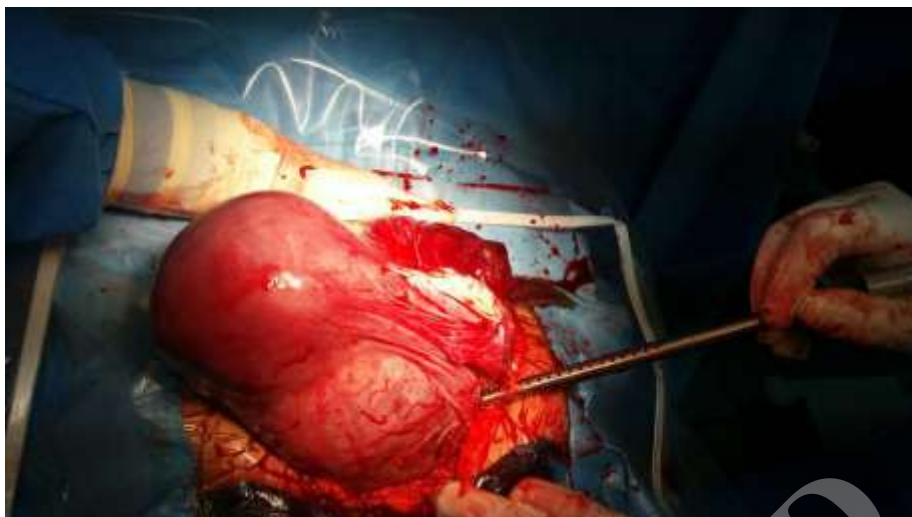
بیمار خانم ۲۳ ساله، بارداری خودبه‌خود با سن حاملگی ۲۳ هفته بر اساس اولین روز آخرین قاعدگی طبیعی، با شکایت درد شکم، تهوع و استفراغ بعد از مقاربت در ساعت ۲:۴۵ به مرکز آموزشی درمانی ایزدی مراجعه نمود و بستری شد. در مدارک بیمار، سونوگرافی ۱۲ هفته و ۴ روز تصویر جنین با پرزنتاسیون متغیر و جفت، با موقعیت آنترولترال چپ و مارژینال با گرید یک گزارش شده بود. بیمار سابقه یک سزارین به دلیل مکنونیوم و عدم پیشرفت داشت. در زمان بستری، بیمار هوشیار، اما رنگ‌پریده بود و در معاینه، شکم تندرست ژنرالیزه داشت. علائم حیاتی بیمار به صورت فشارخون ۹۰/۵۰ میلی‌متر جیوه، تنفس ۲۰ بار در دقیقه و نبض ۱۲۰ بار در دقیقه بود. بیمار پس از بستری تحت مانیتورینگ علائم حیاتی قرار گرفت. برای بیمار آزمایش هموگلوبین (Hb)، هماتوکریت (Hct) و پلاکت، PT، PTT و تعیین گروه خونی با رزرو دو واحد پکسل و سونوگرافی اورژانسی رحم و ضمایم درخواست شد. میزان هموگلوبین بیمار ۷/۵ گرم در دسی‌لیتر، هماتوکریت ۲۲٪، پلاکت ۱۷۹۰۰۰، PT=۱۳/۵ و PTT=۳۲ بود. یافته‌های سونوگرافی، تصویر یک جنین ۲۴ هفته با جفت قدامی و میزان مایع آمنیوتیک نرمال را نشان می‌داد. سونوگرافی کبد و طحال نرمال بود و مایع آزاد قابل توجه در پریتون، فضای پری‌رنال، پاراکولیک دوطرف و پری اسپلینگ مشاهده شد. در طی مدتی که بیمار تحت مانیتورینگ بود، هر ساعت یک لیتر سرم رینگر دریافت می‌کرد. فشارخون بیمار ۷۰/۵۰ میلی‌متر جیوه و نبض ۱۲۰ بار در دقیقه بود. با توجه به اولیگوری و با وجود دریافت مایعات و باقی‌ماندن تندرست ژنرالیزه و گزارش سونوگرافی مبنی بر وجود خون داخل شکم، بیمار به اتاق عمل منتقل شد و تحت بیهوشی عمومی، عمل جراحی لاپاراتومی انجام شد. بعد از باز کردن شکم، ۲ لیتر خون و لخته از داخل شکم خارج گردید. در سمت چپ عروق جفت به صورت برجسته با نمای اینکرتا وجود داشت. تخمدان‌ها و لوله‌های دوطرف سالم بودند. در سمت چپ، حاملگی خارج از رحم کورنه که پاره شده بود، همراه با بیرون‌زدگی جفت قابل مشاهده بود. جنین

$PT=16$ ، $PTT=32$ ، $INR=1/5$ ، $Ca=7/8$ ، $k=3/7$ و $Na=147$ بود. در ICU نیز با توجه به آزمایشات، فرآورده‌های خونی تزریق گردید. ترشحات درن در حال افزایش بود؛ به‌گونه‌ای که روز بعد از عمل به حدود ۱۵۰۰ سی‌سی رسیده بود. آزمایشات بیمار پس از دریافت فرآورده‌های خونی و اقدامات درمانی به‌صورت: هموگلوبین $10/8$ ، پلاکت 105000 ، $PT=12/5$ و $PTT=25$ بود. روز سوم بعد از عمل ترشحات درن کاهش یافت و ۴ روز بعد درن خارج گردید و حدود ۲ روز بعد از آن MRI انجام شد. با توجه به لیگیشن حالب چپ مشاوره اورولوژی انجام شد و روز بعد از MRI نفرستومی شد. بیمار مرخص و توصیه به مراجعه یک ماه بعد گردید. با توجه به نادر بودن حاملگی بینابینی در نیمه دوم بارداری همراه با جفت اینکرتا و توضیح به بیمار مبنی بر اهمیت گزارش این مورد، پس از اخذ رضایت کتبی از وی، تصمیم به ارائه مورد فوق گرفته شد.

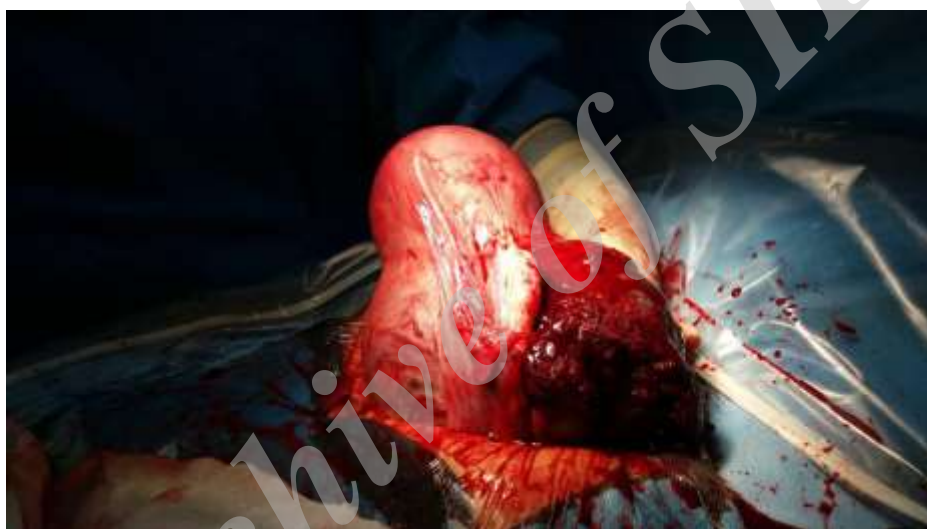خارج شد، اما جفت در محل کورنه تا سرویکس و تا لیگامان پهن دست‌اندازی کرده بود. خونریزی غیرقابل کنترل از محل تهاجم جفت وجود داشت. با توجه به اینکرتا بودن، هیستریکتومی انجام شد. از شروع تا پایان عمل حدود ۵/۵ لیتر خونریزی داشت. ۱۰ واحد پلاکت، ۷ واحد پکسل، ۷ واحد FFP و ۵ واحد کرایو تزریق گردید. بیمار در طی دریافت فرآورده‌های خونی دچار ادم ریه شد. برون‌ده ادراری وجود نداشت و بیمار با دریافت نوراپی‌نفرین فقط نبض (۱۳۰ بار در دقیقه) داشت. با توجه به چسبندگی و تهاجم شدید جفت با حضور متخصص اورولوژی سیستوسکوپی انجام شد. حالب سمت چپ بسته شده بود. با توجه به علائم حیاتی بیمار و عدم ثبات آن، شکم بیمار بسته و دو درن گذاشته شد. بیمار به صورت اینتوبه به ICU منتقل گردید. بیمار به تدریج دچار اختلال انعقادی شد. هموگلوبین به $5/8$ گرم در دسی‌لیتر افت کرده بود همچنین پلاکت 152000 ، $PT=12$ ، $PTT=35$ ، فیبرینوژن 220 و $INR=1/5$ بود. در آزمایش ۶ ساعت بعد، هموگلوبین به $8/6$ گرم در دسی‌لیتر رسید. همچنین پلاکت 93000 ،



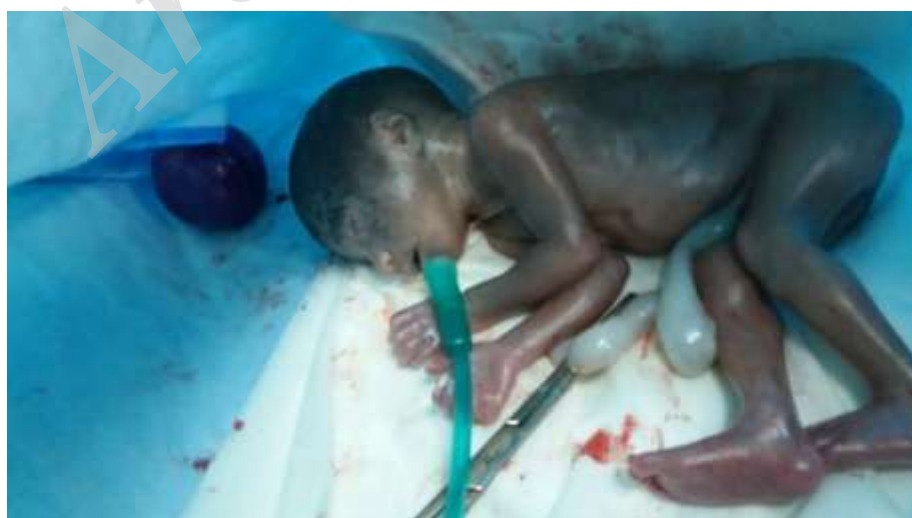شکل ۱- نمای پارگی رحم همراه با کیسه حاوی جنین



شکل ۲- نمای قدام رحم



شکل ۳- نمای جانبی رحم همراه با پارگی



شکل ۴- جنین ۲۳ هفته بعد از تولد

بحث

حاملگی نابجای کورنه‌آ از موارد خیلی نادر است. از سال ۱۹۸۰ تا ۱۹۹۰ تنها ۹ مورد حاملگی نابجای کورنه‌آ گزارش کردند، اما به نظر می‌رسد طی دو دهه اخیر به خاطر استفاده گسترده از روش‌های کمک باروری، حاملگی کورنه‌آ افزایش یافته است (۹). بیماری‌های التهابی لگن و سابقه جراحی قبلی لگن، از جمله عوامل مستعد کننده حاملگی کورنه‌آ می‌باشند (۸) که بیمار گزارش حاضر، سابقه یک‌بار سزارین را داشته است.

با توجه به اینکه ناحیه بینابینی یا کورنه، منطقه‌ای پیچ و خم‌دار با قطر ۰/۷ میلی‌متر و طول حدود ۲-۱ سانتی‌متر است، در واقع قسمت نسبتاً ضحیم لوله، با قابلیت کشیدگی و باز شدن بیشتر، نسبت به قسمت‌های انتهایی ترلوله قبل از پارگی است (۵). همچنین از آنجایی که در محلی غنی از عروق در لگن واقع شده است، هر نوع پارگی می‌تواند منجر به خونریزی، شوک حاد و مرگ‌ومیر شود (۹). حاملگی بینابینی با موارد بیشتری از هموپریتوان، هیپوولمی و خونریزی کشنده همراه بوده و مرگ‌ومیر مادری در آن بین ۲/۵-۲٪ می‌باشد (۳). سورخا و همکاران (۲۰۱۳)، یک مورد حاملگی ۱۰ هفته در مادر ۲۸ سال را گزارش کردند که با شوک هیپوولمی مراجعه نموده بود که در طی لاپاراتومی اورژانس، بارداری خارج رحمی بینابینی طرف چپ پاره شده تشخیص داده شد (۱۰). همچنین راتود و همکاران (۲۰۱۵)، یک حاملگی ۲۰ هفته در زن ۳۲ سال با شوک هیپوولمیک را گزارش کردند که با لاپاراتومی، بارداری خارج رحمی بینابینی پاره شده تشخیص داده شد (۱۱). بیمار گزارش حاضر نیز با علائم حیاتی مختل و شکم تندرُس ژنرالیزه مراجعه نمود و بعد از باز کردن شکم، ۲ لیتر خون و لخته داخل شکم بود که حاملگی خارج از رحم کورنه پاره شده تشخیص داده شد، بنابراین حاملگی کورنه‌آ می‌تواند بسیار خطرناک و تهدید کننده حیات باشد.

همواره تشخیص و درمان حاملگی بینابینی به‌خاطر پیامدهای شدید، پارگی و خونریزی داخل شکمی، بحث‌انگیز و مورد چالش است. روش‌های در دسترس جهت تشخیص این حاملگی شامل علائم بالینی (درد زیر

شکم، لکه‌بینی)، سونوگرافی واژینال و تیتراژ β -HCG می‌باشد (۱۲) که سونوگرافی ترانس واژینال، مهم‌ترین ابزار در تشخیص است. البته تصاویر سونوگرافی در مراحل اولیه می‌تواند شبیه یک ساک حاملگی نرمال باشد که با میومتر احاطه شده است (۱۳). در گزارش مورد الاقب و همکاران (۲۰۱۷)، با تشخیص زودهنگام با استفاده از سونوگرافی در مراحل اولیه بارداری قبل از پارگی و درمان فوری توانستند از خونریزی شدید و پارگی رحم جلوگیری کنند (۱۴). در صورتی که بیمار گزارش حاضر در هفته ۱۲ بارداری با سونوگرافی ابدومینال، تشخیص حاملگی خارج رحمی بینابینی داده نشده بود و در هفته ۲۳ بارداری با خونریزی شدید داخلی و پارگی رحم مراجعه کرده بود، بنابراین شناسایی زودهنگام بارداری خارج رحمی بینابینی بسیار بااهمیت و حیاتی است و می‌تواند از عوارض بعدی پارگی رحم و فوت مادر پیشگیری کند.

درمان سنتی جهت حاملگی خارج رحمی بینابینی، هیستریکتومی یا رزکسیون کورنه‌آ طی لاپاراتومی می‌باشد. در گزارش راتود و همکار (۲۰۱۵) مادر ۲۴ سال شکم اول با سن حاملگی ۳۷ هفته و ۵ روز که با شکایت کاهش حرکات جنینی بستری و سزارین شد، معرفی گردید. در گزارش مذکور، تشخیص در طی لاپاراتومی، جفت پره‌کراتا با حاملگی کورنه‌آ بود و رزکسیون کورنه راست با سالپنکتومی انجام گردید (۸). در صورت پارگی حاملگی بینابینی، لاپاراتومی و به‌طور شایع هیستریکتومی لازم است. در گزارش حاضر نیز با توجه به وضعیت بیمار، پارگی رحم و جفت اینکرتا، هیستریکتومی جهت درمان به‌کار برده شد تا جان مادر نجات یابد.

همچنین درمان‌های نگهدارنده می‌تواند روش‌های طبی (شامل متوترکسات، کلرید پتاسیم، گلوکز هیپراسمولار، اکتینومایسین D و پروستاگلاندین‌ها) یا جراحی (شامل سالپنژوتومی خطی و برداشتن قطعی) باشد (۱۵). البته انتخاب درمان به وضعیت ضایعه و شرایط بیمار بستگی دارد (۱۶) که بیمار گزارش حاضر با توجه به وضعیت همودینامیک، علائم و سونوگرافی، لاپاراتومی گردید که بعد از باز شدن شکم در سمت چپ حاملگی خارج از رحم کورنه‌آ که پاره شده بود، همراه با بیرون زدگی

پاسخ به درمان محافظه کارانه، در نهایت منجر به تشخیص و درمان فوری بیمار گردید و جان بیمار را نجات داد. همچنین با وجود نادر بودن این بارداری، امکان بررسی و مقایسه بیماران مشابه وجود نداشت که جزء محدودیت‌های مطالعه بود.

نتیجه‌گیری

حاملگی کورنه‌آ در سه ماهه دوم بارداری، جزء موارد نادر است. تشخیص سریع و به‌موقع این بارداری، نقش اساسی در رویکرد به این بیماران دارد و باعث کاهش عوارض خطرناک این عارضه می‌شود. بنابراین توجه به علائم بالینی و انجام سونوگرافی ترانس واژینال توسط متخصصین باتجربه در مواردی که بیمار فاکتورهای خطر را دارا می‌باشد، ضروری به‌نظر می‌رسد؛ چراکه حاملگی کورنه‌آ در محلی غنی از عروق در لگن واقع شده است و هر نوع پارگی می‌تواند منجر به خونریزی و شوک حاد و مرگ‌ومیر شود.

جفت مشاهده شد و به علت اینکرتا بودن جفت، بیمار هیستریکتومی گردید. در صورتی که برای بیماران با حاملگی خارج رحمی پاره نشده که وضعیت همودینامیک ثابتی دارند و در سونوگرافی مایع آزاد کمی وجود داشته باشد، درمان طبی توصیه می‌شود (۱۷)، در حالی که بیمار گزارش حاضر وضعیت همودینامیک ثابتی نداشت و در سونوگرافی نیز مایع آزاد قابل ملاحظه مشاهده بود. بنابراین تشخیص زودهنگام توسط اولتراسوند یا لاپاروسکوپی ممکن است به حفظ جان و باروری مادر در آینده کمک کند، لذا حاملگی بینابینی نیازمند تشخیص دقیق و درمان فوری است. حاملگی کورنه‌آ در سه ماهه دوم بارداری جزء موارد نادر می‌باشد که بیمار معرفی شده در این گزارش، حاملگی خارج رحمی بینابینی (کورنه‌آ) با جفت اینکرتا در نیمه دوم بارداری بود. در این بیمار شک بالینی قوی و توجه به علائم حیاتی با وجود سونوگرافی نرمال در سه ماهه اول و سونوگرافی نرمال بارداری در زمان بستری و عدم

منابع

- Cunningham FG, Norman F, Kenneth J, Leveno LC, Gilstrap II, Hauth JC, et al. Williams's obstetrics. 24th ed. New York: McGraw- Hill; 2014.
- Hasani M, Keramat A, Khosravi A, Oshrieh Z, Hasani M. Prevalence of ectopic pregnancy in Iran: a systematic review and meta-analysis. *Iran J Obstet Gynecol Infertil* 2016; 19(23):15-23. (Persian).
- Singhal A, Garg S, Renjhen P, Chawla D. Misdiagnosed advanced interstitial pregnancy-a case report. *Indian J Case Rep* 2018; 4(2):139-41.
- Kalia SL, Gupta B. Case report of a cornual ectopic pregnancy rupture at 20 weeks. *Global J Res Anal* 2018; 7:4.
- Yassin AS, Taha MS. Interstitial ectopic pregnancy, diagnosis and management: a case report and literature review. *Ann Clin Case Rep* 2017; 2:1352.
- Shetty M, Shivananjaiah C, Swarup A, Sharma N, Sharma N. A rare case report of cornual pregnancy. *Obstet Gynecol Int J* 2016; 5(6):00179.
- Ulku I, Mehmet A, Osmanağaoğlu, Hasan Bozkaya. A ruptured cornual ectopic pregnancy at 18 weeks' gestation: a case report. *J Gynecol Obstet* 2008; 9:5.
- Rathod S, Samal SK. A true cornual pregnancy with placenta percreta resulting in a viable fetus. *Int J Appl Basic Med Res* 2015; 5(3):203-5.
- Poujade O, Ducarme G, Luton D. Cornual heterotopic pregnancy: a case report. *J Med Case Rep* 2009; 3(1):7233.
- Surekha SM, Chamaraja T, Nabakishore Singh N, Bimolchandra Singh N, Neeraja TS. A ruptured left cornual pregnancy: a case report. *J Clin Diagn Res* 2013; 7(7):1455.
- Rathod S, Samal SK, Begum J. Ruptured cornual ectopic pregnancy at 20 weeks gestation: a rare case report. *Int J Health Sci Res* 2015; 5(7):492-5.
- Sant CL, Andersen PE. Misdiagnosed uterine rupture of an advanced cornual pregnancy. *Case Rep Radiol* 2012; 2012:289103.
- Walid MS, Heaton RL. Diagnosis and laparoscopic treatment of cornual ectopic pregnancy. *Ger Med Sci* 2010; 27:8.
- Alagbe OA, Adeniyi TO, Abayomi OA, Onifade EO. Interstitial ectopic pregnancy: a case report. *Pan Afr Med J* 2017; 28(1):132.
- Damario MA, Rock JA. Ectopic pregnancy. In: Rock JA, Jones HW, editors. *Te Linde's operative gynecology*. 10th ed. Philadelphia: Lippincott Williams Wilkins; 2008. P. 799-824.
- Su MT, Kuo PL, Hsu KF. Delayed uterine rupture after fetal reduction in a case of heterotopic pregnancy. *Taiwan J Obstet Gynecol* 2005; 44(3):270-2.
- Sivalingam VN, Duncan WC, Kirk E, Shephard LA, Horne AW. Diagnosis and management of ectopic pregnancy. *J Fam Plan Reprod Health Care* 2011; 37(4):231-40.